Shelve
Zeits. fur Anatomie

EST
B. LOGIN & SON
MEDICAL
PERIODICALS
AND BOOKS
29 EAST 21ST ST
NEW YORK

MADE IN GERMANY

ANATOMISCHE HEFTE.

REFERATE UND BEITRÄGE

ZUR

ANATOMIE UND ENTWICKELUNGSGESCHICHTE

UNTER MITWIRKUNG VON FACHGENOSSEN

HERAUSGEGEBEN VON

FR. MERKEL UND **R. BONNET**
O. Ö. PROFESSOR DER ANATOMIE IN GÖTTINGEN. O. Ö. PROFESSOR DER ANATOMIE IN GIESSEN.

ERSTE ABTEILUNG

ARBEITEN AUS ANATOMISCHEN INSTITUTEN.

I. BAND (I., II., III. HEFT).

MIT 29 TAFELN UND TEXTABBILDUNGEN.

WIESBADEN.
VERLAG VON J. F. BERGMANN.
1892.

ARBEITEN

AUS

ANATOMISCHEN INSTITUTEN

UNTER MITWIRKUNG VON FACHGENOSSEN

HERAUSGEGEBEN VON

FR. MERKEL
IN GÖTTINGEN.

UND

R. BONNET
IN GIESSEN.

I. BAND (I., II., III. HEFT).

MIT 29 TAFELN UND TEXTABBILDUNGEN.

WIESBADEN.
VERLAG VON J. F. BERGMANN.
1892.

Inhalts-Verzeichnis.

I. Heft (ausgegeben am 18. Dezember 1891). Seite

Disse, J., Untersuchungen über die Lage der menschlichen Harnblase und ihre Veränderung im Laufe des Wachstums. (Mit 8 Abbildungen auf Tafel I—VIII, 3 Skizzen im Text und 2 Kurventafeln IX, X) 1

Merkel, Fr., Über die Halsfascie. (Mit 5 Abbildungen auf Tafel XI, XII) 77

II. Heft (ausgegeben am 29. Februar 1892).

Strahl, H., Untersuchungen über den Bau der Placenta. V. (Mit 19 Abbildungen auf Tafel XIII—XVIII) 113

Lüsebrink, F. W., Die erste Entwickelung der Zotten in der Hunde-Placenta. (Mit 8 Abbildungen auf Tafel XIX/XX) 163

Junglöw, H., Über einige Entwickelungsvorgänge bei Reptilien-Embryonen. (Mit 6 Abbildungen auf Tafel XXI) 187

Kostanecki, K. v., Über Centralspindel-Körperchen bei karyokinetischer Zellteilung. (Mit 4 Abbildungen im Text) 205

III. Heft (ausgegeben am 25. April 1892).

Merkel, Fr., Jacobson'sches Organ und Papilla palatina beim Menschen. (Mit 7 Figuren im Text) 213

Bonnet, R., Über Hypotrichosis congenita universalis. (Mit 11 Abbildungen auf Tafel XXII/XXIII und 1 Textabbildung) 233

Merkel Fr. und Orr, Andrew W., Das Auge des Neugeborenen an einem schematischen Durchschnitt erläutert. (Mit 3 Abbildungen auf Tafel XXIV) 271

Kostanecki, K. v., Die embryonale Leber in ihrer Beziehung zur Blutbildung 301

Kostanecki, K. v., Über Kernteilung bei Riesenzellen nach Beobachtungen an der embryonalen Säugetierleber. (Mit 20 Abbildungen auf Tafel XXV) 323

Siebenmann, F., Die Metall-Korrosion Semper'scher Trockenpräparate des Ohres. (Mit 7 Abbildungen auf Tafel XXVI/XXVII und Tafel XXVIII) 353

Frobeen, Ferdinand, Zur Entwickelung der Vogelleber. (Mit 4 Abbildungen auf Tafel XXIX) 365

I 8741

Vorbemerkung.

Die Herausgeber denken in den Anatomischen Heften ein Organ zu begründen, welches der Publikation von ***Arbeiten aus anatomischen Instituten*** *im weitesten Sinne des Wortes offen stehen soll. Jede Arbeit, welche durch den Namen eines geachteten Fachgenossen gedeckt ist, wird Aufnahme finden und die Herausgeber werden es sich angelegen sein lassen, für möglichst rasche Drucklegung und Veröffentlichung zu sorgen. Die Herausgabe soll sich deshalb auch nicht an bestimmte Zeiträume binden, sondern zwanglos geschehen. Von jedem Originalbeitrag werden die Herren Autoren vierzig Sonderabzüge gratis erhalten.*

Die Referate über die Ergebnisse der Anatomie und Entwickelungsgeschichte *sollen alljährlich einmal erscheinen und sind bestimmt, nicht nur dem Fachmann im engsten Sinne, sondern auch dem grösseren naturwissenschaftlichen und ärztlichen Publikum einen Einblick in die Bestrebungen und Erfolge der anatomischen Forschung möglich zu machen. Sie werden deshalb das vorliegende Material nicht in der Form einer Mosaikarbeit, sondern von grösseren und einheitlichen Gesichtspunkten aus in der Form von kurzen und übersichtlichen Essays besprechen.*

Es hat sich eine Anzahl erprobter Forscher zur Mitarbeit bereit erklärt, so dass die Herausgeber anregende und trefflich orientierende Referate in Aussicht stellen dürfen. Das erste Referat wird die Litteratur von 1891 behandeln.

I.

UNTERSUCHUNGEN

ÜBER DIE

LAGE DER MENSCHLICHEN HARNBLASE

UND IHRE

VERÄNDERUNG IM LAUFE DES WACHSTUMS

VON

DR. J. DISSE,

PROSEKTOR IN GOTTINGEN.

Aus dem anatomischen Institut in Göttingen.

Mit 8 Abbildungen auf Tafel I—VIII, 3 Skizzen im Text u. 2 Kurventafeln IX, X.

Des öfteren ist von Anatomen wie von Chirurgen die Wichtigkeit hervorgehoben, die eine genaue Kenntnis der Lage der Harnblase für den Arzt hat. Die Erkrankungen dieses Organs sind sehr häufig, kommen in jedem Lebensalter vor, gefährden bei der Wichtigkeit des Harnapparates das Leben oft direkt, und machen chirurgische Eingriffe mannigfacher Art erforderlich. Die Forderung, die Blase frei zu legen und zu eröffnen, tritt bei Patienten jedes Alters oftmals an den Arzt heran; dem entsprechend sind zahlreiche Methoden vorgeschlagen und auch ausgeführt, vom Damm oder von der Bauchwand her sich die Blase zugänglich zu machen. Trotzdem nun am Lebenden die Blase sehr häufig freigelegt wird, kann nicht behauptet werden, dass ihre Lage für jedes Geschlecht und für jede Altersstufe uns ausreichend bekannt sei; besonders sind wir nicht unterrichtet über die Lageveränderungen, die die Blase während des Wachstums erleidet.

Das liegt wohl hauptsächlich an der Schwierigkeit, das Untersuchungsmaterial zu beschaffen. Jeder Kundige weiss, wie selten auch in den anatomischen Anstalten grosser Städte Kinderleichen sind; und doch ist es notwendig, möglichst viele Altersstufen auf die Lage der Blase hin zu untersuchen, und die Unter-

suchung auf möglichst viele Individuen auszudehnen, weil nur so die individuellen Schwankungen der Lage, die dieses Organ aufweist, sich ausgleichen, und das Typische rein hervortritt.

Es war mein Bestreben, nicht nur das Material zu beschaffen, sondern auch eine Methode der Lagebestimmung zu finden, welche möglichst fixierte Punkte der Blase vorwiegend berücksichtigt, und dadurch eine direkte Vergleichung der Befunde bei verschiedenen Altersstufen und verschiedenen Individuen ermöglicht. Sehr erwünscht war es, dass diese Lagebestimmung sich auch ausführen liess an Leichen, deren Bauchhöhle eröffnet und von Darmschlingen befreit war; denn dann war es möglich, das Material der pathologisch-anatomischen Anstalten mit heranzuziehen, in denen die Leichen von Kindern verschiedenen Alters ziemlich häufig sind.

Durch vielseitige Unterstützung ist es mir möglich geworden, ein ziemlich umfassendes Material zusammen zu bringen, und eine fortlaufende Reihe verschiedener Altersstufen bei beiden Geschlechtern zu untersuchen. Ich habe das Material gesammelt im I. anatomischen Institut zu Berlin, im anatomischen und im pathologischen Institut zu Göttingen, im II. anatomischen Institut zu Wien und im Kinderspital zur heiligen Anna daselbst. Die Lücken in meiner Beobachtungsreihe liessen sich in willkommener Weise ausfüllen durch Einfügen genau veröffentlichter Fälle aus der Litteratur.

Auch an dieser Stelle spreche ich den Herren, die mir das Material ihrer Anstalten in entgegenkommendster Weise zur Verfügung gestellt haben, Waldeyer in Berlin, F. Merkel und J. Orth in Göttingen, K. Toldt, J. Kolisko, E. Dalla Rosa in Wien, meinen verbindlichsten Dank aus.

Die Lagebestimmung der Harnblase.

Bei einem Organ, dessen Volumen so bedeutenden Schwankungen unterliegt, handelt es sich in erster Linie darum, einen Punkt zu finden, der bei den verschiedenen Graden der Füllung seine Lage am wenigsten ändert. Dieser Punkt kann nur in derjenigen Gegend der Blase gesucht werden, die am solidesten befestigt ist, und das ist der in den Beckenboden eingelassene Blasengrund. Diesem gehört die ziemlich genau in der Medianebene gelegene innere Harnröhrenmündung an; sie ist leicht aufzufinden, sowohl auf Durchschnitten als nach Eröffnung der Blase, und ihre Lage zu kennen ist praktisch von grosser Bedeutung. Die Hauptmasse des Blasenkörpers liegt höher als die innere Harnröhrenmündung; beim Neugeborenen stellt sie überhaupt den tiefsten Punkt der Blase vor. Die Entfernung des Blasenscheitels von der inneren Harnröhrenmündung ist abhängig von der Grösse, Füllung und vom Kontraktionszustand der Blase, kann also annähernd bestimmt werden, wenn diese Faktoren bekannt sind.

Nur dann, wenn die Blase als Ganzes verschoben wird, ändert sich beim einzelnen Individuum die Stellung der inneren Harnröhrenmündung im Becken; alle Lagen aber, die sie bei 19 verschiedenen Individuen mittleren Lebensalters einnahm, fielen nach den Untersuchungen von Langer (1) in ein Parallelogramm, dessen Seiten 2 und 1 cm lang sind, dessen längere Seite ungefähr parallel der Richtungslinie der Symphyse steht. Es ist also auch die innere Harnröhrenmündung beweglich, aber weniger, als jeder andere Punkt der Blase; es empfiehlt sich deshalb, die Stellung der inneren Harnröhrenmündung als Index der Blasenstellung innerhalb der Beckenhöhle zu nehmen.

Es ist misslich, die Stellung der inneren Harnröhrenmündung zu bestimmen durch eine Horizontale, die bei aufrechter

Stellung durch einen bestimmten Punkt des Beckenskeletts gelegt wird. Denn die Wahl der Punkte, die durch diese Horizontale getroffen werden, ist ganz der Willkür unterworfen. Die Linien, die wir zwischen den festen Punkten des Beckens ziehen, laufen nicht in horizontalen Ebenen; sie sind aber bestimmte Grössen, die mit dem Becken selbst gegeben sind, und daher bestimme ich die Lage der inneren Harnröhrenmündung mit Rücksicht auf zwei von diesen fixen Linien des Beckens, nämlich 1. auf die Konjugata des Beckeneingangs; 2. auf den geraden Durchmesser des Beckenausgangs, den man in der Medianebene vom unteren Rande des Ligamentum arcuatum pubis zum unteren Rande des fünften Kreuzwirbels zieht. Diese zweite Linie ist viel weniger schwankend, als die Verbindungslinie des unteren Randes des Lig. arcuatum pubis mit der Steissbeinspitze. Das Steissbein ist am variabelsten von allen Bestandteilen des Beckenskeletts; es ist am längsten knorplig, liegt beim Neugeborenen in der Flucht des Kreuzbeins, später aber im Beckenboden, wird durch die Verknöcherung in der Regel deformiert, weil die einzelnen Wirbel verschmelzen, auch wohl gegeneinander subluxiert werden, und weicht gewöhnlich von der Medianebene nach rechts oder links hin ab. Es geht nicht an, einen so sehr variirenden Skeletteil zum Endpunkt einer Linie zu machen, nach der man Lagebestimmungen vornehmen will.

Der gerade Durchmesser des Beckenausgangs hingegen, der das untere Ende des Kreuzbeins mit der Symphyse verbindet, genügt den Ansprüchen, die man an eine derartige Linie stellen muss. Er verbindet Skeletteile, die sehr wenig variiren, und die unverschieblich mit einander verbunden sind. Der Abstand dieser Punkte ändert sich, so lange das Wachstum dauert, aber nicht die Lage gegenüber den anderen Bestandteilen der Beckenwand. Bestimmt man den senkrechten Abstand der inneren Harnröhrenmündung von der Konjugata des Beckeneingangs sowohl

wie vom geraden Durchmesser des Beckenausgangs, so ist man über den Stand der Blase innerhalb der Beckenhöhle einigermassen orientiert. Um aber die Stellung dieser inneren Harnröhrenmündung ganz festzulegen, muss man den Abstand derselben vom vorderen und vom hinteren Endpunkt der Konjugata des Beckeneingangs bestimmen. Wir ziehen diese Beckenlinie nach dem Vorgang von Fürst (2) von dem Mittelpunkt des oberen Randes des ersten Kreuzwirbels (bei Kindern vom oberen Rande der Epiphyse) zu dem Punkte, an welchem die Richtungslinie der Symphyse aus der oberen, gewölbten Fläche der Symphyse austritt, also vom Promontorium zum Scheitelpunkt der Symphyse. Verbindet man durch gerade Linien diese beiden Endpunkte der Konjugata mit dem Mittelpunkt der inneren Harnröhrenmündung, so bildet dieser den Scheitelpunkt eines Dreiecks, dessen Grundlinie durch die Konjugata des Beckeneingangs dargestellt wird. Die kürzeste Seite dieses Dreiecks giebt den Abstand der inneren Harnröhrenmündung von der oberen Fläche der Symphyse an.

In der hier folgenden Skizze 1, die den Medianschnitt durch das Becken eines Mädchens von 15 Monaten in natürlicher Grösse wiedergiebt, ist das betreffende Dreieck konstruirt. Der gerade Durchmesser des Beckenausgangs ist gleichfalls gezogen, und die Sehnenlänge des Kreuzbeins, d. h. die kürzeste Linie zwischen dem Promontorium und dem unteren Rande des 5. Kreuzwirbels, eingetragen, ebenso die Richtungslinie der Symphyse.

Das Dreieck a o b nenne ich das „Blasendreieck"; der Abstand der inneren Harnröhrenmündung o von der Konjugata a b wird durch die Höhe des Blasendreiecks o h gegeben.

Konstruktion des Blasendreiecks. Es ist nicht schwierig, auf Grund direkter Messungen das Blasendreieck für jedes Individuum zu konstruieren, wenn nur die Bauchhöhle eröffnet ist und die Darmschlingen aus der Beckenhöhle entleert sind. Man hat dann nur, unter Vermeidung jeder Zerrung, die dorsale

Wand der Harnblase soweit einzuschneiden, dass man die innere Harnröhrenmündung zu Gesicht bekommt. Es wird dann die Richtungslinie der Symphyse durch eine eingestochene Nadel bezeichnet und direkt gemessen 1. die Länge der Konjugata a b; 2. der Abstand des Promontorium b von der inneren Harn-

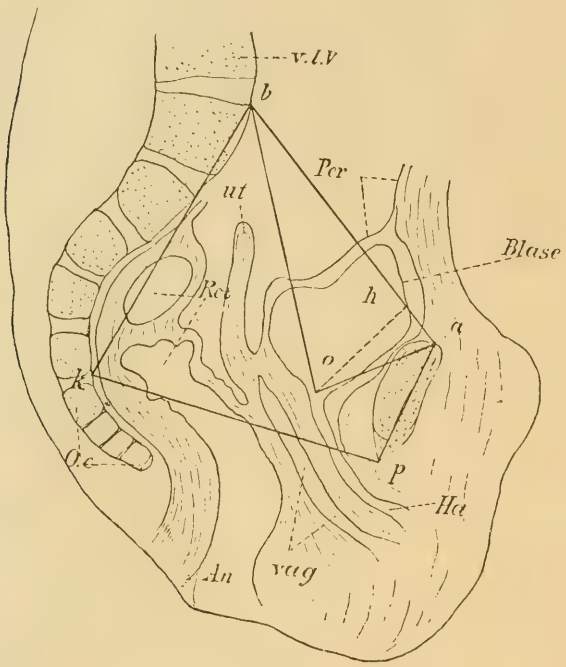

Skizze 1.

Medianschnitt des Beckens. Mädchen 15 Monat alt. ut Uterus, Rct Rectum, Vag Vagina, H a Harnröhre, a b Konjugata, b k Sehnenlänge des Kreuzbeins, a p Richtungslinie der Symphyse, p k gerader Durchmesser des Beckenausgangs, v l V fünfter Lendenwirbel, O c Steissbein, O Mitte der inneren Harnröhrenmündung, An Afteröffnung, Per Bauchfell. Der senkrechte Abstand der inneren Harnröhrenmündung von der Konjugata ist durch eine unterbrochene Linie o h angegeben.

röhrenmündung o; 3. der Abstand des vorderen Endes der Konjugata a von der inneren Harnröhrenmündung. Als Punkt o wählt man die ungefähre Mitte der Harnröhrenmündung; der

Fig I

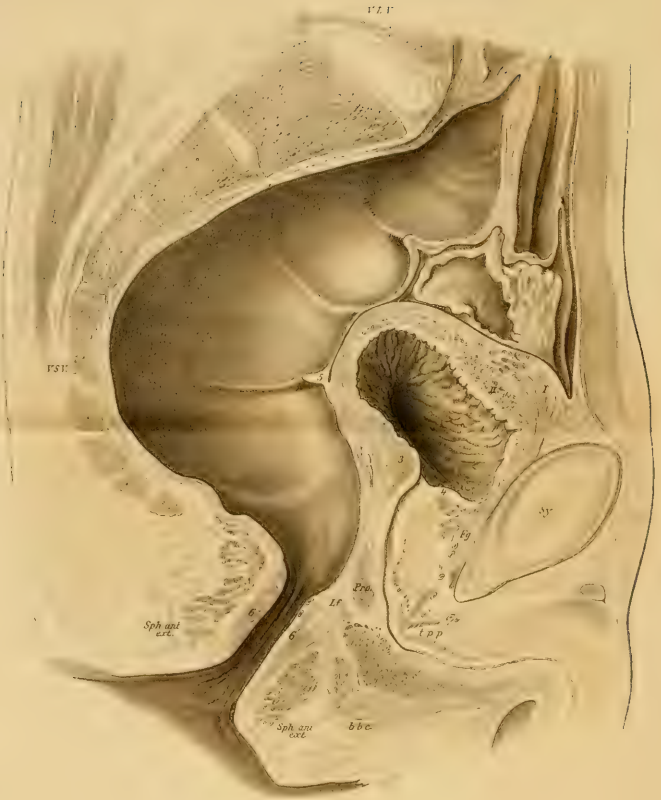

Verlag v. J.F. Bergmann, Wiesbaden

eventuelle Fehler beeinträchtigt die Verwertbarkeit des Resultates nicht.

Sind diese Linien, die drei Seiten des Blasendreiecks, gemessen, so nimmt man noch einige Maasse, die es ermöglichen, einen richtigen Durchschnitt des betreffenden Beckens zu entwerfen; in diesen trägt man später das zugehörige Blasendreieck ein.

Man muss zu diesem Zweck kennen: 1. die Länge der Richtungslinie der Symphyse, vom Scheitelpunkt der oberen Fläche bis zum unteren Rande des Lig. arcuatum pubis gemessen; 2. den Abstand des Promontorium von dem unteren Rande des Lig. arcuatum pubis. Im Verein mit der Konjugata bilden diese beiden Linien (a p und b p der Skizze 1) ein Dreieck, dessen Scheitel die Mitte des unteren Randes vom Lig. arcuatum pubis darstellt; die Linie a p giebt die Länge und die Stellung der Richtungslinie der Symphyse an. Darauf misst man noch 3. die Sehnenlänge des Kreuzbeins b k und 4. den Abstand des Punktes a der Symphyse vom unteren Rande des 5. Kreuzwirbels p. Man thut gut, zur bequemen Ausführung dieser Maasse die Eingeweide des kleinen Beckens zu entfernen. Konstruiert man nun über der Konjugata als Grundlinie mit Hilfe der Linien b k und a k ein Dreieck, so zeigt dessen Scheitelpunkt k die Stellung vom unteren Ende des Kreuzbeins an.

Die beiden, auf der Konjugata als Grundlinie errichteten Dreiecke a p b und a k b haben zu Scheitelpunkten die unteren Enden der Richtungslinie der Symphyse und des Kreuzbeins, und geben sie in der Stellung in der sie im gemessenen Becken liegen.

Man kann u m a p den Durchschnitt der Symphyse, zur Sehne b k den Durchschnitt des Kreuzbeins nach einem wirklichen Beckendurchschnitte einzeichnen; das so erhaltene Schema des gemessenen Beckens enthält in ihrer richtigen Lage die beiden Linien, die wir zur Lagebestimmung der inneren Harnröhrenmündung nötig haben, a b und p k der Figur 1. Auch die

Höhen von Kreuzbein und Symphyse sind im Schema richtig, ebenso die Stellung der Richtungslinie der Symphyse zur Frontalebene; also die wesentlichen Elemente des Beckendurchschnitts lassen sich im Schema wiedergeben, auf Grund weniger Messungen.

Der Konjugata giebt man diejenige Stellung zur Horizontalen, die sie bei mittlerer Beckenneigung hat; darauf konstruiert man über ihr die Dreiecke a p b und a k b, und vervollständigt das Beckenschema durch Einzeichnen der Konturen von Symphyse und Kreuzbein; das Steissbein bleibt weg. In dies Beckenschema wird das Blasendreieck eingetragen. Die Linie p k wird direkt gezogen und vervollständigt das Schema. (Vgl. Skizze 1.)

Dieselben Maasse können nun auch, wie schon der in Skizze 1 abgebildete Durchschnitt zeigt, an jedem Medianschnitt genommen werden; sie müssen hier sogar genommen werden, wenn man den Blasenstand genau bestimmen will. Die genaue Vergleichung aller Einzelbefunde sowohl an Durchschnitten als an nur gemessenen Individuen wird erst ermöglicht, wenn man die Lage der inneren Harnröhrenmündung auf die beschriebene Weise bestimmt hat.

Medianschnitte des Beckens passend gehärteter Leichen zeigen nun natürlich mehr von der Blasenlage, als die Stellung der inneren Harnröhrenmündung; sie geben Auskunft über die Lage des Blasenscheitels, Form des Lumen, Dicke der Wände, Verhalten des Bauchfells, die Lage und den Füllungszustand des Rektum, Lage der inneren Geschlechtsorgane, und mehr dergleichen wichtiger Einzelheiten, deren Kenntnis für die Topographie der Harnblase unerlässlich ist. Wo es möglich ist, muss man Durchschnitte zu Grunde legen; die Ausmessung des Beckens, wie sie vorhin beschrieben wurde, hat die Bedeutung eines Hilfsverfahrens, das wenigstens einen für uns wichtigen Punkt festzulegen gestattet, und dasjenige Material heranzuziehen erlaubt, das an Durchschnitten nicht untersucht werden kann.

Von sehr grosser Wichtigkeit ist die Behandlung derjenigen Leichen, die zu Durchschnitten verwendet werden können; es kommt darauf an, die Organe nicht durch die vorbereitenden Operationen zu verlagern, so dass der Durchschnitt nicht die natürlichen Lagebeziehungen zeigt, sondern künstlich herbeigeführte. Im günstigsten Falle ist der Durchschnitt im Stande, die Organe in derjenigen Form und Lage zu zeigen, die sie kurz nach dem Tode hatten; können wir Leichen verwerten, die sich noch im Stadium der Totenstarre befinden, so ist das das zuverlässigste Material. Aber wir sind nicht immer in der Lage über solches Material verfügen zu können; wir müssen auch solche Leichen verwerten, bei denen die Totenstarre sich schon gelöst hat. Bei diesen ist vorsichtige Behandlung unerlässlich, wenn nicht die Eingeweide bedeutend verlagert werden sollen. Nach dem Tode ändert sich bei den muskulösen Hohlorganen, z. B. der Blase, ganz beträchtlich die Elastizität der Wand; sie wird geringer und unvollkommener, in ähnlicher Weise, wie wir das an gelähmten Muskeln Lebender beobachten können. Diese geben dann auch Druckwirkungen nach, denen sie im gesunden Zustande Widerstand leisten; ich erinnere an das Eingedrücktwerden des Nasenflügels der gelähmten Gesichtshälfte beim Einatmen. Der Druck des Inhalts allein kann ein Hohlorgan nach dem Tode deformieren und ausserdem verlagern. Wenn man gar den Versuch macht, durch Füllung mit Flüssigkeit, Luft, durch Ausstopfen mit Watte die toten Organe in einen Zustand zu versetzen, der ihrem Füllungzustand im Leben entspricht, so muss man notwendigerweise die Organe in Formen und Lagen bringen, die sie während des Lebens nicht hatten, weil die Spannung der Wände eine andere war. Die Resultate solcher vorher präparierter Durchschnitte sind zur Bildung richtiger topographischer Anschauungen nicht geeignet.

Im günstigsten Falle, also frisches Material und vorsichtige Behandlungsweise vorausgesetzt, kann man die Lage der Organe

so erhalten, wie sie um die Zeit des Todes bestand. Es giebt nun zwei Wege, diese Lagebeziehungen zu fixieren; 1. Gefrierenlassen der ganzen Leiche, wobei jede Druckwirkung auf die Bauchwand vermieden werden muss, 2. Härtung der Leiche durch Injektion einer $^1/_2$ % Lösung von Chromsäure in Wasser in die Arterien, und nachheriges Einlegen in Alkohol, bis zur vollkommenen Härtung.

Das erstere Verfahren ist nach dem Vorgange von Ed. Weber vielfach angewandt worden; den topographisch-anatomischen Abhandlungen von Pirogoff (3), Le Gendre (4), Jarjavay (5), Braune (6), Rüdinger (7), Symington (8) z. B. liegen Durchschnitte gefrorener Leichen zu Grunde. In mustergültiger Weise hat Braune die Leichen zu Durchschnitten ausgewählt, und die Schnitte selbst ausgeführt; Pirogoff, auch noch Symington haben zuweilen die Blase durch Injektion nach dem Tode ausgedehnt, und dadurch die Verwertung der Durchschnitte erschwert, oder auch ganz ausgeschlossen.

Die Fixierung der Organe durch Chromsäure und Alkohol rührt von His (9) her. Man lässt durch den Irrigator die Chromsäurelösung bei schwachem Druck so lange einströmen, bis die Lösung durch die Venen abläuft; die sämtlichen Gewebe durchtränken sich mit transsudierter Chromsäure und werden doch in ihrer natürlichen Form und Lage erhalten; wenn man das Durchspülen der Gefässe sehr lange fortsetzt, so bilden sich Transsudate in die Körperhöhlen; wenn diese beträchtlich werden, so tritt infolge des ausgeübten Druckes auf Bauchwand und Beckenboden aber eine postmortale Verlagerung der Eingeweide ein. Vorsichtig muss also auch dieses Verfahren ausgeübt werden, wenn die Präparate verwertbar sein sollen.

Die Herstellungsweise von Beckendurchschnitten, die Kohlrausch (10) angewendet hat, darf meines Erachtens nicht angewendet werden, wenn man naturgetreue Durchschnitte haben will. Kohlrausch füllte die Blase mit dünnem Alkohol („Brannt-

wein"), das Rektum mit Watte, eröffnete die Bauchhöhle, um das Becken von Darmschlingen entleeren zu können, und setzte das Becken zur Erhärtung in starken Alkohol. In die Blase wurde von Zeit zu Zeit etwas stärkerer Alkohol nachgespritzt. Nach genügender Erhärtung wurde mit Messer und Säge der Durchschnitt gemacht. Es sind Rektum und Blase durch dieses Verfahren übermässig gedehnt, und ausserdem die Blase höher gedrängt als sie beim Lebenden jemals steht. Aus diesem Grunde waren die sonst vortrefflich wiedergegebenen Durchschnitte nicht verwertbar.

Es ist bekannt, dass beim Neugeborenen die Blase viel höher steht, als beim Erwachsenen; es bestehen aber keine genauen Angaben darüber, wie die Blase aus der einen Stellung in die andere übergeht und wie lange Zeit sie dazu braucht. Ich habe mir die Aufgabe gestellt, dieses „Absteigen" der Blase während des Wachstums zu untersuchen und festzustellen, wie lange die Blase überhaupt tiefer tritt, d. h. zu welchem Zeitpunkte sie ihren endgültigen Stand erreicht hat. Das setzt voraus, dass dieser „endgültige" Blasenstand genau bestimmt wird, und zwar für jedes Geschlecht gesondert; ebenso muss der Stand der Blase beim Neugeborenen festgelegt werden, weil von ihm aus die Verschiebung der Blase vor sich geht. Diese Lagebestimmung für den Neugeborenen ist gleichfalls für jedes Geschlecht besonders vorzunehmen. Dann kann man dazu schreiten, die Zwischenstufen zu verfolgen, die die Blase beim Übergang aus der einen Stellung in die andere durchläuft.

Die Bestimmung der Blasenlage muss sich auf die Bestimmung derjenigen Stellung stützen, welche die innere Harnröhrenmündung einnimmt; denn die Lage des Blasenscheitels ist, wie früher hervorgehoben wurde, von variabeln Faktoren abhängig und nicht generell bestimmbar, nur individuell.

Das Material, das der Untersuchung zu Grunde liegt, umfasst

im ganzen 45 Fälle; eigene sind 27, aus der Litteratur entnommene sind 18. Nach dem Geschlecht geordnet, besteht es aus 19 männlichen und 26 weiblichen Individuen; 13 männliche und 14 weibliche Individuen haben mir zur Untersuchung vorgelegen.

Unter den männlichen Individuen sind folgende Altersstufen vertreten:

Aus dem ersten Lebensjahr 4 Fälle
„ „ zweiten „ 4 „
2 Jahre
5 „
6 „
7 „ } je 1 Fall
$11^1/_2$ „
17 „
20 „
21 „
Erwachsene 2 Fälle.

13 Medianschnitte befinden sich darunter.

Bei den weiblichen Individuen sind folgende Altersstufen notiert:

Aus dem ersten Lebensjahr 4 Fälle
„ „ zweiten „ 2 „
3 Jahre alt 3 Fälle
4 „ „ 1 „
6 „ „
7 „ „
8 „ „
13 „ „ } je 1 Fall
16 „ „
17 „ „
18 „ „
25 „ „ 2 Fälle
Erwachsene 5 „

21 von diesen Fällen sind Medianschnitte.

Die beiden folgenden Tabellen I und II geben eine Übersicht des gesamten Materials an männlichen und weiblichen Individuen, geordnet nach dem Alter. Es ist darin der Abstand der inneren Harnröhrenmündung vom vorderen Endpunkte der Konjugata, die Stellung der inneren Harnöhrenmündung zur Konjugata und zum geraden Durchmesser des Beckenausgangs, sowie das Verhalten der Blase und des Rektums verzeichnet. Die Minuszeichen (—) vor den Ziffern der Reihe 3 bedeuten, dass die innere Harnröhrenmündung unterhalb der Konjugata des Beckeneingangs liegt; das Zeichen + in Reihe 4 ist angewendet, wenn die innere Harnröhrenmündung oberhalb des geraden Durchmessers des Beckenausgangs steht, im andern Fall findet sich das Zeichen —.

Die Maasse sind in Millimetern angegeben.

Die mit einem × versehenen Fälle sind nicht an Durchschnitten untersucht, sondern nach der oben beschriebenen Methode gemessen. Wo ein Fall der Litteratur entnommen ist, findet sich in Reihe 1 der Tabelle unter der Angabe des Alters der Name desjenigen Autors, der den Fall veröffentlicht hat. Die aus dem Atlas von Pirogoff (3) angezogenen Fälle sind in Fasciculus III. A abgebildet, die Nummer von Tafel und Figur ist in der Tabelle angegeben. Aus dem Werke von Symington (8) ist entnommen Tabelle I Nr. 11; (8, Tafel II); Tabelle I, Nr. 10 stammt von einer Abbildung, die Symington im Edinburgh medical Journal veröffentlicht hat (11). In Tabelle II finden sich 3 Fälle, die Symington (8) abbildet; Nr. 3 entspricht Fig. 32, Nr. 6 der Tafel XI, Fig. 2, Nr. 16 der Tafel I des Werkes.

Dem Aufsatz von Kölliker (12) sind entnommen Nr. 2 und Nr. 4 der Tabelle II; dem Atlas von Braune (6) Tabelle I Nr. 17 (Tafel I) und Tabelle II Nr. 20 (Tafel II); dem Atlas von Le Gendre (4) Tabelle I Nr. 16 (Tafel XIV) und Tabelle II Nr. 19 (Tafel XVII), Tabelle I Nr. 2 findet sich abgebildet bei Takahashi (13, Fig. 2), Tabelle II Nr. 21 bei Fürst (14).

Tabelle I. Männliche Individuen.

1. Laufende Nummer Alter	2. Vom oberen Ende der Richtungslinie der Symphyse zur inneren Harnröhrenmündung (Linie a o)	3. Abstand d. inner. Harnröhrenmündung von der Konjugata des Beckeneingangs ab	4. Abstand der inner. Harnröhrenmündung vom geraden Durchmesser des Beckenausgangs p k	5. Verhalten der Blase	6. Verhalten des Rectum
1. Neugeborener	6 mm	— 3 mm	+20 mm	kontrahiert, platt, leer	gefüllt
2. Neugeborener (Takahashi)	10 mm	— 7 mm	+15 mm	leer, platt erschlafft	leer
3. 5 Monate	20 mm	—17 mm	+ 8 mm	gefüllt, oval	leer
4. 9 Monate	16 mm	—15 mm	—	kontrahiert, kuglig	gefüllt
5. × 1 Jahr	25 mm	—21 mm	—	kontrahiert, platt, leer	leer
6. × 1 Jahr	24 mm	—22 mm	—	halb kontrah., eiförmig	leer
7. × 1 Jahr 7 Mon.	29 mm	—28 mm	—	leer, kontrahiert, platt	leer
8. 1 Jahr 10 Monat	18 mm	—13 mm	+14 mm	kontrahiert, birnförmig	leer
9. 2 Jahre	29 mm	—28 mm	+10 mm	gefüllt, oval	gefüllt
10. 5 Jahre (Symington)	27 mm	—27 mm	+12 mm	kontrahiert, birnförmig	leer
11. 6 Jahre (Symington)	41 mm	—40 mm	+ 3 mm	nach dem Tode injiziert	leer
12. × 7 Jahre	39 mm	—38 mm	+ 7 mm	gefüllt, oval	leer
13. × 7½ Jahre	32 mm	—28 mm	+14 mm	kontrah., leer	leer
14. × 11½ Jahr	39 mm	—39 mm	+ 4 mm	gefüllt, oval	leer
15. 17 Jahre (Pirogoff Taf. 16, Fig. 2.)	52 mm	—51 mm	+13 mm	leer, erschlafft, platt	leer
16. 20 Jahre (Le Gendre)	74 mm	—65 mm	+ 2 mm	stark gefüllt (1 Liter)	leer
17. 21 Jahre (Braune)	55 mm	—46 mm	+22 mm	gefüllt, oval	gefüllt
18. Erwachsener	57 mm	—48 mm	+ 8 mm	gefüllt, oval	leer
19. Erwachsener	50 mm	—44 mm	+22 mm	kontrahiert, oval	gefüllt

Tabelle II. Weibliche Individuen.

1. Laufende Nummer Alter	2. Vom oberen Ende der Richtungslinie der Symphyse zur inneren Harnröhrenmündung (Linie a o)	3. Abstand der inner. Harnröhrenmündung von der Konjugata des Beckeneingangs a b	4. Abstand der inner. Harnröhrenmündung vom geraden Durchmesser des Beckenausgangs p k	5. Verhalten der Blase	6. Verhalten des Rektum
1. Neugeborene	7 mm	— 3 mm	+15 mm	kontrahiert, platt, leer	leer
2. Neugeborene (Kölliker)	9 mm	— 3 mm	+15 mm	kontrahiert, platt, leer	gefüllt
3. 2 Monate (Symington, Fig. 32)	12 mm	—10 mm	+ 7 mm	leer, platt, erschlafft	mässig gefüllt
4. 9. Monate (Kölliker)	17 mm	—15 mm	+ 9 mm	kontrahiert, birnförmig	leer
5. 1 Jahr 3 Monat	18 mm	—17 mm	+ 4 mm	gefüllt, oval	leer
6. × 1 Jahr 5 Monat	26 mm	—24 mm	—	gefüllt, oval	leer
7. × 3 Jahre	31 mm	—29 mm	—	leer, erschlafft	leer
8. × 3 Jahre	27 mm	—25 mm	—	kontrahiert, birnförmig	leer
9. 3 Jahre	30 mm	—30 mm	+ 2 mm	leer, platt, erschlafft	leer
10. 4 Jahre	30 mm	—27 mm	+10 mm	gefüllt, oval	leer
11. 6 Jahre	40 mm	—41 mm	—10 mm	leer, platt, erschlafft	leer
12. × 6 Jahre	42 mm	—41 mm	—	kontrahiert, birnförmig	leer
13. 6 Jahre (Symington Taf. XI, Fig. 2)	32 mm	—32 mm	+ 2 mm	leer, erschlafft, von oben her eingedrückt	leer
14. 7 Jahre	35 mm	—32 mm	+ 9 mm	kontrahiert, birnförmig	leer
15. × 8 Jahre	42 mm	—41 mm	+ 5 mm	gefüllt, oval	leer
16. 13 Jahre (Symington)	50 mm	—48 mm	+ 4 mm	kontrahiert, birnförmig	leer
17. 16 Jahre	57 mm	—53 mm	+ 7 mm	halb kontrah., kuglig	leer
18. 17 Jahre	56 mm	—54 mm	+ 6 mm	kontrahiert, birnförmig	leer
19. 18 Jahre (Le Gendre)	55 mm	—53 mm	— 1 mm	gefüllt, kuglig	gefüllt
20. 25 Jahre (Braune)	61 mm	—60 mm	— 4 mm	kontrah., platt	leer
21. 25 Jahre (Fürst)	60 mm	—60 mm	— 1 mm	leer, kontrah., platt	leer
22. Erwachsene	63 mm	—61 mm	0	kontrah., kugl.	gefüllt
23. 30 Jahre (Pirogoff Taf. 23, Fig. 1)	70 mm	—60 mm	+ 3 mm	kontrahiert, kuglig	leer
24. Erwachsene (Pirogoff Taf. 27, Fig. 4)	54 mm	—51 mm	+ 7 mm	gefüllt, oval	leer
25. Erwachsene (Pirogoff Taf. 28, Fig. 6)	68 mm	—63 mm	+ 1 mm	halb kontrah., kuglig	leer
26. Erwachsene (Pirogoff Taf. 28, Fig. 5)	60 mm	—57 mm	0	leer, erschlafft	leer

Für die Auswahl der Durchschnitte sind die Gesichtspunkte maassgebend gewesen, die ich oben entwickelt habe; Durchschnitte, an denen die Blase durch Injektion nach dem Tode gefüllt worden war, sind gar nicht herangezogen, mit Ausnahme von Nr. 11 der Tabelle I. Dieser Fall konnte noch verwertet werden, einmal weil die injizierte Flüssigkeitsmenge gering war (60 cc.) und ferner, weil der Durchschnitt im übrigen sehr schön konserviert ist.

Auch waren nur diejenigen Abbildungen benutzbar, die das ganze Kreuzbein wiedergaben, weil nur diese eine Vorstellung vom Raum der Beckenhöhle ermöglichen. Auch lässt sich nur auf solche die Messungsmethode anwenden, die die Vergleichung aller Befunde erst erlaubt.

Die in den Tabellen gegebene statistische Übersicht der Lageveränderung, die die innere Harnröhrenmündung während des Wachstums durchmacht, ist für weibliche Individuen vollständiger als für Männer; ich betrachte dieselbe nur als einen Anfang einer derartigen Statistik und möchte die Schlüsse, die ich aus derselben ziehe, nicht als ganz unanfechtbar ansehen. Die Zahl der untersuchten Fälle ist zu klein; es wäre voreilig, anzunehmen, dass in der Reihe von Individuen alle Stellungen sich finden, die die Blase überhaupt einnehmen kann. Andererseits ist wieder das Material umfassend genug, um eine Veröffentlichung zu rechtfertigen. Es ist gewissermassen ein Rahmen, in den das neu untersuchte Material sich leicht einfügen lässt. Möchten diejenigen Kollegen, denen passendes Material zugänglich ist, doch daran mitarbeiten, die vorhandenen Lücken auszufüllen und unsern Kenntnissen eine immer festere Grundlage zu geben!

Dem auf Seite 13 entwickelten Plane gemäss gehen wir dazu über, die Lage der inneren Harnröhrenmündung bei Erwachsenen zu besprechen und das ganze Verhalten der Blase nach Abschluss des Wachstums dabei zu berücksichtigen. Wir

beginnen mit der Schilderung der Verhältnisse beim männlichen Geschlecht, schicken aber einige für beide Geschlechter gültige allgemeine Bemerkungen voraus.

I. Die Lage der Blase bei Erwachsenen.

Eine jede Lagebestimmung der Blase hat zu berücksichtigen, dass dieses Organ verschiedene Zustände aufweist, die mit einander abwechseln. Wir können die Blase antreffen 1. leer und kontrahiert, 2. leer und erschlafft, 3. in verschiedenem Grade angefüllt. Die kontrahierte Blase hat dicke, die erschlaffte dünne Wände, bei der kontrahierten Blase ist die Schleimhaut gefaltet, bei erschlaffter glatt. Zuweilen kann man die Blase im Beginn der Kontraktion treffen, es ist dann die Wand dick, die Schleimhaut gerunzelt, während die Füllung noch besteht.

Von dem Grade der Füllung, sowie vom Kontraktionszustande ist der Blasenstand im ganzen mit abhängig; aber es wirkt auch auf denselben ein der Füllungszustand der übrigen Eingeweide der Beckenhöhle, und zwar wesentlich der Füllungszustand des Rektum.

Allgemein unterscheidet man einen proximalen, nach vorn konkaven, ganz vom Bauchfell überzogenen, in der Kreuzbeinaushöhlung gelegenen Abschnitt des Rektum von einem distalen; dieser bildet im ganzen eine nach vorn konvexe Schleife, in deren Konkavität das Steissbein hineinragt. Der proximale Schleifenschenkel liegt auf dem Boden der Beckenhöhle auf; er ist an der vorderen Fläche eine Strecke weit vom Bauchfell überzogen, dann aber vom Bauchfell frei und in Berührung mit der Blase, sowie mit der Prostata bezw. mit der Vagina. Der Spitze der Prostata oder dem distalen Abschnitt der Vagina entsprechend, setzt er sich in den distalen Schleifenschenkel fort (Fig. 1)*); dieser steckt im Beckenboden, ist nach hinten und

*) Sämmtliche als „Fig." citirten Abbildungen befinden sich auf den beigefügten Tafeln, während die Abbildungen im Text als „Skizze" bezeichnet sind.

unten gerichtet und verläuft gerade. Seine Wandung wird verstärkt durch die Mm. sphincter ani internus und sphincter ani externus; der proximale Schleifenschenkel dagegen hat nur die gewöhnliche Muskelhaut des Rektum.

Der proximale Schleifenschenkel ist also nicht scharf vom proximalen Abschnitt des Rektum zu trennen; er bildet dessen direkte Fortsetzung und ruht dem Beckenboden auf, während der proximale Abschnitt des Rektum an der hinteren Wand der Beckenhöhle abwärts zieht. Oft findet man, dass Kotmassen den proximalen Schleifenschenkel, sowie den ihm nahe gelegenen oberen Abschnitt des Rektum anfüllen, während der vor dem Kreuzbein gelegene Rektumabschnitt leer und kontrahiert ist. (Fig. 8, Amp.) Dann bildet das Rektum eine auf dem Beckenboden aufruhende, kuglige Erweiterung, die scharf abgesetzt erscheint und als „Ampulle" des Rektum beschrieben worden ist. In die Höhlung dieser „Ampulle" springt die von Kohlrausch (10) beschriebene „Plica transversalis recti" vor. (Fig. I. 5., Fig. 8, Pl. tr. recti.) Die Bildung einer Ampulle aber beruht nur darauf, dass ein Teil des Darmrohrs angefüllt, der angrenzende dagegen kontrahiert ist; eine im Bau der Wand begründete Abgrenzung der Ampulle nach oben hin existiert nicht und es ist besser, den Namen fallen zu lassen.

Für die Stellung der Blase kommt nun wesentlich der Füllungszustand des proximalen Schleifenschenkels des Rektum in Betracht. Die Blase berührt die Vorderwand desselben, und wenn diese sich vom Steissbein bei der Ansammlung des Kotes entfernt und der Ebene des Beckeneingangs nähert, so wird die Blase durch diese Bewegung mit gehoben.

Die diesen Punkt erläuternden Untersuchungen werden wir weiter unten besprechen.

An der Blase selbst unterscheiden wir verschiedene Gegenden. Es genügt, das Organ einzuteilen 1. in die Scheitelgegend, die die Abgangsstelle des Urachus umgiebt und der

Konjugata am nächsten liegt, 2. den Grund, der auf dem Beckenboden aufruht und die innere Harnröhrenmündung enthält, 3. den Körper, der Scheitel und Grund verbindet und von beiden Gegenden sich nicht scharf abgrenzen lässt.

Wie am besten auf dem Medianschnitt hervortritt, ist an der Blase eine vordere (ventrale) und eine hintere (dorsale) Wand zu unterscheiden, die im leeren Zustande der Blase mit abgerundeten seitlichen Rändern, im gefüllten Zustande mit Seitenflächen in einander übergehen. Jede Wand reicht von der inneren Harnröhrenmündung zur Abgangsstelle des Urachus; der Hauptteil des „Grundes" gehört der dorsalen Wand an, die länger ist als die ventrale und auf dem Rektum, bezw. der Vagina, eine Strecke weit aufruht. Oftmals ist dieser Abschnitt allein als „Blasengrund" bezeichnet worden, unter Ausschluss der inneren Harnröhrenmündung, die man dem „Blasenhals" zuteilte.

Beide Wände der Blase unterscheiden sich, ausser durch ihre Länge, durch ihr Verhalten zum Bauchfell; die ventrale Wand bleibt meistens ganz frei davon, die dorsale Wand ist immer eine grosse Strecke weit vom Peritoneum überzogen; die Länge des überzogenen Stückes wechselt mit dem Alter.

Befestigung der Blase. Die Blase wird dadurch festgehalten, dass der Scheitel und in etwa auch die seitlichen Ränder des Körpers in Verbindung stehen mit dem Nabel, während der Grund beim Weibe direkt, beim Manne durch Vermittlung der Prostata fest an die Fascien angeheftet ist, die am Verschluss des Beckenausgangs teilnehmen. Vom Körper ist die ventrale Wand gegen die Symphyse sehr verschieblich und es liegt vor ihr ein Spaltraum, den ich eingehend beschrieben habe (15); die dorsale Wand des Körpers wird durch das Peritoneum festgehalten.

Die Verbindung des Blasenscheitels mit dem Nabel durch den Urachusrest und die obliterierten Nabelarterien ist beim Er-

wachsenen von geringer Bedeutung, tritt nur beim Neugeborenen stark hervor; die Verbindung des Blasengrundes mit den Fascien am Beckenboden ist sehr fest und ihr Verständnis erfordert, dass der Verlauf und der Zusammenhang dieser Fascien näher beschrieben werden. Es giebt nun wohl wenige Fascienverhältnisse, die so schwierig in Wort und Bild wiederzugeben sind, als die im Beckenboden; die Fülle von Beschreibungen, die vorliegen, trägt nicht dazu bei, das Wesentliche ihres Verhaltens in den Vordergrund zu stellen, und was uns noch, trotz dem Vorgang von Henle (16. Seite 523—536), not thut, ist eine allgemein angenommene einfache Beschreibung der Fascien am Beckenausgang. Wir wollen das Verhalten derselben hier soweit schildern, als es zum Verständnis der Blasenbefestigung erforderlich scheint. (Vgl. Figg. 3, 4, 5.)

Es beteiligen sich am Verschluss des Beckenausgangs zwei Lagen von Muskeln; die obere (vom Becken aus gezählt) besteht aus dem M. levator ani, ischio-coccygeus und M. coccygeus, die untere Lage wird gebildet durch den M. transversus perinaei profundus. Die obere Fläche einer jeden Lage ist von einer starken Fascie bedeckt, die die Festigkeit derselben wesentlich erhöht. Die obere Lage zerfällt in zwei Seitenhälften, zwischen die sich in der Medianebene Blase, Vagina und Rektum, oder Blase und Rektum einschieben; die untere Lage dagegen ist ungeteilt, wird aber beim Mann von der Harnröhre, beim Weibe von Harnröhre und Vagina durchbohrt. Die obere Fläche der Mm. levator ani, ischio-coccygeus und coccygeus wird an jeder Seite von der Fascia pelvis bekleidet; der für den levator ani und den ischio-coccygeus bestimmte Anteil derselben entspringt in jeder Beckenhälfte an der hinteren Fläche der Symphyse, am medialen und oberen Umfang des Foramen obturatum bis zur Spina ossis ischii hin, und liegt der Muskelmasse, zu der er gehört, unmittelbar auf. Es ist die „Beckenfascie“ am Ursprung überall stark und sehnig glänzend;

am stärksten ist ein Streifen, der von der Symphyse zur Spina ossis ischii zieht und als Arcus tendineus der Beckenfascie bezeichnet wird. (Fig. 3, 5. Fig. 5, Arc. tend.)

Der M. transversus perinaei profundus liegt im wesentlichen unter der Lücke, die zwischen dem rechten und dem linken M. levator ani bleibt; die Fascie, die seine obere Fläche bedeckt, entspringt, vom Tuber ischiadicum an, vom unteren Ast des Sitzbeins und vom unteren Schambeinast, erreicht aber den unteren Rand der Symphyse nicht, sondern endet einige Millimeter vom Lig. arcuatum pubis entfernt mit einem scharfen Rande, den Henle als Lig. transversum pelvis bezeichnet hat. (16. S. 526. Fig. 403 t r p.) Es ist demnach diese Fascie zwischen den Knochenrändern, die den Beckenausgang seitlich begrenzen, ausgespannt und wie von einem Knochenrahmen umfasst; aber sie ist nicht ganz isoliert, sondern ihr vorderer Rand geht direkt in die Beckenfascie über; sie setzt sich also in die Beckenhöhle hinein fort. Auch ihre obere Fläche hängt mit der Beckenfascie zusammen. (Fig. 3, 2.)

Beim Manne sind, wegen der Prostata, diese Verhältnisse, besonders der Zusammenhang beider Fascien am vorderen Rande der Fascie des transversus perinaei profundus, nicht so einfach zu übersehen wie beim Weibe. Wir schildern sie daher für das Weib zuerst. Um einen guten Einblick zu bekommen, muss man die Beckenfascie von oben her freilegen, das Kreuzbein und die anstossenden Partieen der Hüftbeine heraussägen und entfernen, den M. levator ani durch Ablösen des hinteren Abschnittes der Beckenfascie von seiner oberen Fläche präparieren und seinen medialen Rand von der Blase ablösen; dann wird, um den vorderen Rand der Beckenfascie übersehen zu können, die Symphyse getrennt, so dass die beiden Leistenbeine nur noch durch den M. transversus perinaei profundus und die ihn deckende Fascie zusammen gehalten werden.

Durch Präparation der unteren Fläche des levator ani

wird die obere Fascie des M. transversus perinaei profundus von der Beckenseite her frei gelegt; man erkennt so, dass sie mit der Beckenfascie zusammenhängt.

Betrachtet man ein so angefertigtes Präparat eines weiblichen Beckens von der Bauchhöhle her, während die Blase nach hinten umgelegt ist und die Leistenbeine möglichst auseinandergezogen werden (Fig. 5), so sieht man bei 1 und 2 die Ursprünge des rechten und linken Arcus tendineus der Beckenfascie (Arc. tend.), die von der hinteren Fläche der Symphyse, nahe dem unteren Rande, herkommen. Sie werden in Verbindung gesetzt durch einen scharfen Rand (Fig. 5 R.), der von oben gesehen, die rechte und linke Abteilung der Beckenfascie vor der Blase verbindet, in Wirklichkeit aber die Stelle bezeichnet, an der die Beckenfascie mit der oberen Aponeurose des M. transversus perinaei profundus verschmilzt, wie das aus der Ansicht desselben Präparates von vornher hervorgeht. (Fig. 4 R.)

An dem Ursprung eines jeden Arcus tendineus enden längsverlaufende Muskeln, die aus der äusseren Schichte der Blasenwand sich lösen. (Fig. 5, 3, 4.) Lateralwärts davon geht vom Arcus tendineus jederseits eine breite Platte aus (Fig. 5 Pl), die sich an die Wand der Blase befestigt. Wo die Platte schwächer wird, sieht man die Fasern des M. levator ani. (Fig. 5, lev. an.) Diese Platte der Beckenfascie ist es, die die Blase im Beckenboden festhält. Sie folgt der Wand der Blase nach unten hin und verschmilzt mit der oberen Aponeurose des M. transversus perinaei profundus, gerade wie beim Manne. (Fig. 3, 2.)

Durch diese Verbindung wird die Beckenfascie erst fixiert und kann sich nur gleichzeitig mit der Aponeurose des M. transversus perinaei profundus zusammen verschieben.

Durch die Verbindung der Beckenfascie jeder Seite mit dem vorderen Rande der Aponeurose des M. transversus perinaei profundus wird zu jeder Seite der Blase eine vorn geschlossene, von hinten her zugängliche Tasche zu stande ge-

Fig. 2.

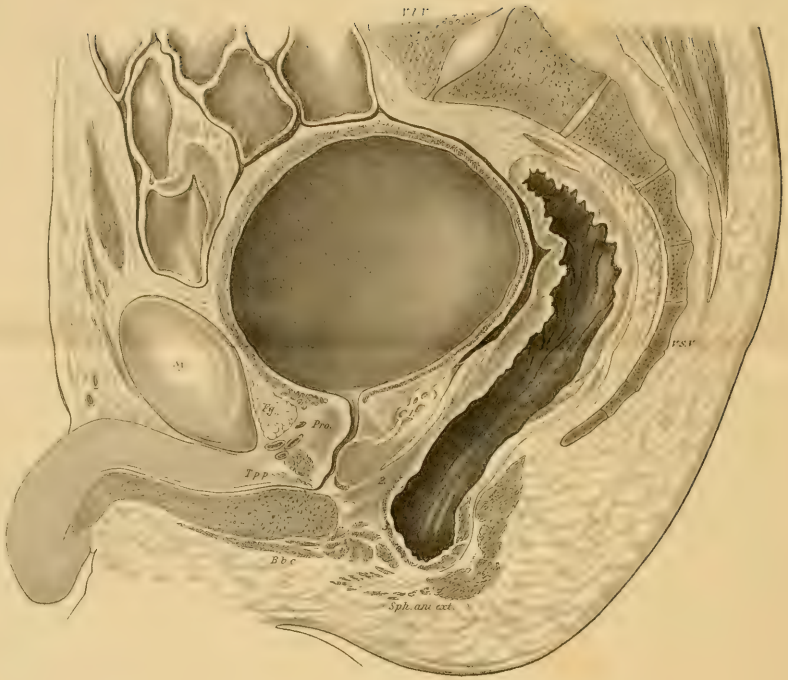

Verlag v. J.F. Bergmann, Wiesbaden

bracht; die obere Wand derselben bildet die Beckenfascie, die untere die Aponeurose des M. transversus perinaei prof., die mediale Wand ist vertreten durch die Verbindung beider Fascien entlang der Seitenflächen des Blasengrundes. In jeder Tasche liegt der M. levator ani der betreffenden Seitenhälfte; zwischen der rechten und linken Tasche befinden sich Blase, Vagina und Rektum. (Vgl. auch Fig. 3.) Der Grund der rechten und linken Tasche liegt unmittelbar hinter der Symphyse; von vorn gesehen, erscheint er als ein scharfer Rand (Fig. 4. R.), in welchem die obere Aponeurose des M. transversus perinaei profundus nach oben hin in die Beckenfascie übergeht.

Die Fascie, die die untere Fläche des M. transversus perinaei profundus überzieht, vereinigt sich an diesem Rande mit den genannten Fascien.

Beim Manne ist das wesentliche Verhalten jeder Hälfte der Beckenfascie zur oberen Fascie des M. transversus perinaei profundus gerade so, wie beim Weibe; sie verbinden sich mit ihren vorderen Rändern hinter der Symphyse und verschmelzen entlang der Seitenflächen der Prostata. (Fig. 3, 2.)

Die jederseits der Blase gebildete Tasche für den M. levator ani ist in Fig. 3 in der Ansicht von hinten her dargestellt; man sieht dort auch sehr gut die Platte, die vom Arcus tendineus der Beckenfascie aus an die Prostata geht (Fig. 3, Bf. I, Pl. der Fig. 5 entsprechend), und entlang der Seitenfläche der Prostata mit der oberen Aponeurose des M. transversus perinaei profundus verschmilzt. Der Boden dieser Tasche würde erst durch Entfernung des M. levator ani freigelegt werden.

Die Verbindung der Beckenfascie mit der oberen Aponeurose des M. transversus perinaei profundus stellt aber, von vorn gesehen, keinen scharfen Rand dar, sondern eine Fläche, die der Prostata anliegt; das ist die vordere Wand der Kaspel der Prostata. Die hintere Wand dieser Kaspel entsteht durch Verbindung der vom Arcus tendineus ausgehenden Platten Bf. I,

die seitlichen Wände sind die Verwachsungen zwischen Beckenfascie und Aponeurose des M. transversus per. prof. (Fig. 3, 2.)

Es wird durch diese Verwachsungen die Prostata fest in den Beckenausgang eingespannt und die Blase mit ihr.

Neuerdings haben Zuckerkandl (17) und besonders Holl (18) die Fascien am Beckenausgang einer eingehenden Untersuchung unterzogen. Von ihrer Darstellung weicht die meinige hauptsächlich darin ab, dass ich den Zusammenhang der Beckenfascie mit dem vorderen Rande der oberen Aponeurose des M. transversus perinaei profundus betone, und auch die untere Fascie des genannten Muskels an diesem Rande enden lasse. Das feste Bindegewebe, das von diesem Rande aus auf die Wurzel des Penis übergeht und mit der unteren Fascie des M. transversus perinaei prof. zusammenhängt, bezeichne ich nicht als Fascie; denn man gewinnt dadurch, dass man dies thut, kein besseres Verständnis der Topographie dieser Gegend, wohl aber kompliziert man die Beschreibung ganz erheblich.

Während aus der vorderen Blasenwand Muskelbündel an den Arcus tendineus herantreten (Fig. 6, plv; Fig. 5, 3, 4) und den Blasenkörper festhalten helfen, wird beim Manne die Prostata auch noch durch glatte Muskelfasern mit dem Rektum verbunden. (Fig. 3, 3.) Henle hat diese Muskelzüge als M. praerectalis bezeichnet; sie kommen aus der Vorderwand des Rektum und inserieren dicht über der oberen Fascie des M. transversus perinaei profundus an die Prostata. Dadurch wird die Spitze der Prostata an die Konvexität der Schleife befestigt, welche das Rektum in seinem distalen Abschnitt macht. (Vgl. Fig. 1, Lf; Fig. 2, 2.) Es entspricht diese Verwachsungsstelle der oberen Grenze des nach rückwärts abwärts gerichteten, distalen Schenkels der Schleife, der ganz im Beckenboden steckt.

Auch der M. levator ani dient dazu, den Blasengrund fest zu halten (vgl. Fig. 3 lev. ani), es füllt dieser Muskel den Raum

zwischen der Beckenfascie und der oberen Aponeurose des M. transversus perinaei profundus vollständig aus; seine Fasern sind rückwärts und medianwärts auf die Seitenwand des Rektum und auf die Steissbeinspitze zu gerichtet. Die medialen Ränder des rechten und linken M. levator ani nähern sich daher einander, während sie nach hinten verlaufen; es sind diese Ränder ziemlich dick. Die Bündel, welche den medialen Rand bilden, entspringen von der unteren Fläche des Arcus tendineus (Fig. 3), von der hinteren Fläche der Symphyse und von der oberen Aponeurose des M. transversus perinaei profundus, und der Muskelstreifen, den sie bilden, ist durch straffes Bindegewebe an die Seitenfläche der Kapsel der Prostata (Fig. 3, 2), beim Weibe an die Vagina, angeheftet. Hinter der Prostata werden der rechte und der linke M. levator ani durch eine Lage glatter quer laufender Muskelfasern mit einander verbunden. An der Seitenwand des Rektum durchflechten sich die Fasern des Levator ani und die Längsfasern der Muskelhaut des Rektum (Fig. 3), und hinter dem Rektum gehen die medialen Faserzüge beider Mm. levatores bogenförmig in einander über. Die weiter lateralwärts gelegenen Fasern enden teils an der Steissbeinspitze, teils an einem von dieser ausgehenden medianen Sehnenstreifen, dem Lig. ano-coccygeum.

Die feste Verbindung der Prostata (beim Weibe des Blasengrundes) mit den Levatores ani hält die Blase ebenfalls gegen das Rektum fest und sichert die gegenseitige Lage dieser Beckeneingeweide bei allen Verschiebungen, die das Rektum treffen.

Nachdem wir die Befestigungsmittel der Blase und ihre Verbindungen mit dem Rektum kennen gelernt haben, können wir zur Beantwortung der Frage übergehen: „Welche Lage hat die Blase bei Erwachsenen?“ Die Antwort geben wir, auf Grund der in Tabelle I und II aufgeführten Daten, für jedes Geschlecht besonders; als „Erwachsene“ haben wir Individuen bezeichnet,

die älter als 20 Jahre waren. Greise befinden sich unter unserem Material nicht.

1. Männer (Tabelle I., Taf. I/II, III/IV, Figg. 1 und 2).

Die Lage der inneren Harnröhrenmündung konnte an vier Durchschnitten bestimmt werden; ausserdem habe ich drei Maasse verwendet, die Garson (19) in einer kleinen Statistik über den Blasenstand anführt. Zwei dieser Maassangaben stammen von Durchschnitten von Braune, eine von einer Abbildung von Pirogoff. Die geringste Entfernung der inneren Harnröhrenmündung von der Konjugata des Beckeneingangs beträgt unter diesen 7 Fällen 44 mm, die grösste 65 mm (Fall 19 und Fall 16 der Tabelle I), die übrigen Maasse betragen 46, 48, 54, 56, 57 mm. Die drei letzten Ziffern sind die von Garson mitgeteilten. Von dem vorderen Endpunkte der Konjugata ist die innere Harnröhrenmündung etwas weiter entfernt, immer aber wäre es noch möglich, sie mit dem Finger zu erreichen, wenn die Bauchwand gespalten und die Blase eröffnet ist.

Genau habe ich den Blasenstand nur an den vier in der Tabelle aufgeführten Durchschnitten untersuchen können; in drei Fällen war die Blase gefüllt, in einem kontrahiert, aber noch nicht ganz entleert. (Fig. 1.)

Die in Kontraktion begriffene, fast leere Blase, die in Fig. 1 dargestellt ist (Präparat der Göttinger Sammlung), liegt vollständig in der Höhle des kleinen Beckens; ihr Scheitel erreicht die Konjugata des Beckeneingangs nicht. Die vom Bauchfell freie vordere Wand liegt der Symphyse eine Strecke weit an, wird aber in ihrem untersten Abschnitt durch eine im Durchschnitt keilförmige Fettmasse (Fig. 1 Fg) von derselben getrennt. Die hintere Wand ruht von der inneren Harnröhrenmündung ab auf der Vorderwand des Rektum auf und ist soweit vom Bauchfell frei; der Plica transversalis Recti (Fig. 1, 6) entsprechend,

biegt die hintere Blasenwand vom Rektum nach vorn hin ab und wird von hier bis zum Urachusabgang vom Bauchfell überzogen.

Da die innere Harnröhrenmündung von der Konjugata 44 mm entfernt ist und 22 mm oberhalb des geraden Durchmessers des Beckenausgangs steht, so entspricht sie ungefähr der Grenze zwischen dem unteren und dem mittleren Drittel des Beckenraumes. In den beiden oberen Dritteln desselben liegt also die Blase, im unteren die Prostata.

Wie die Abbildung zeigt, ist der Hochstand der Blase in unserem Fall bedingt durch die starke Füllung des Rektum; der ganze im Becken liegende Abschnitt desselben ist fast gleichmässig stark ausgedehnt. Es macht sich eine Raumbeschränkung der Beckenhöhle in sagittaler und in frontaler Ebene geltend, der Boden ist gehoben, die Hinterwand springt vor. Der tiefste Punkt des Bauchfellraumes, der in der Höhe der Plica transversalis recti liegt (Fig. 1, 5) ist 80 mm vom Mittelpunkt der Analöffnung entfernt. Wesentlich infolge der Hebung des Beckenbodens ist die Blase der Ebene der Konjugata entgegengedrängt.

Dass der Füllungszustand des Rektum auf den Blasenstand von Einfluss ist, hat zuerst Langer (1) mit den Worten angegeben, „passiv wird die Blase samt der Urethralmündung durch den Mastdarm, seine Muskeln und seinen Inhalt gehoben". Aber erst Braune hat durch eingehende Versuche an der Leiche, über die Garson (19) berichtet hat, den grossen Einfluss klargestellt, den die Füllung des Rektum auf den Stand der Blase ausübt. Garson führte in den unteren Abschnitt des Rektum einen Kolpeurynter ein, dessen Füllung durch Einspritzen von Wasser reguliert wurde. Es wurde so nur diejenige Stelle des Rektum ausgedehnt, in der der Kolpeurynter lag, und das ist diejenige, mit der die Blase und die Prostata in Berührung ist. Schon eine Einspritzung von 300 cc. Wasser genügte, um die Blase nebst der Excavatio recto-vesicalis aus dem Becken herauszu-

heben; die innere Harnröhrenmündung gelangte in die Ebene des Beckeneingangs, die Vorderwand der Blase lag der vorderen Bauchwand an. Dabei wurde die Prostata, wie die Pars membranacea der Harnröhre erheblich verlängert. Petersen (20) kam bei einer Reihe von Versuchen an der Leiche, wie auch bei Operationen an Lebenden zu gleichen Resultaten; es wurde die Blase aus dem Becken herausgehoben, wenn ein im Rektum liegender Kolpeurynter durch Einspritzung einiger 100 cc. gefüllt wurde. Es wird der Zweck erreicht, wenn man nur diejenige Stelle des Rektum ausdehnt, auf der die Blase aufruht. Eine Anfüllung des Rektum in grösserer Ausdehnung ist überflüssig.

Form der Blase. Trotz starker Kontraktion, für die die Dicke der Wand spricht, ist die Blase nicht ganz entleert. Das Lumen hat auf dem Durchschnitt die Form einer Ellipse, deren grosse Achse parallel dem Beckeneingang steht; den grössten Teil ihrer Peripherie bildet die hintere Blasenwand, die vordere nimmt nur etwa ein Viertel des Umfanges ein. Bei völliger Entleerung findet man die hintere Blasenwand vollständig geknickt; der vom Bauchfell überzogene Abschnitt derselben setzt sich unter spitzem Winkel gegen den Bauchfellfreien, auf dem Rektum ruhenden Abschnitt der Wand ab, und der Durchschnitt der Blase wird ein Dreieck, dessen eine Seite von der vorderen, dessen andere Seiten von der hinteren Wand gebildet werden.

Der Kontraktionszustand ermöglicht, die einzelnen Abteilungen der Muskelhaut der Blase zu erkennen. Am Blasengrunde springt zuerst der M. sphincter vesicae internus (Henle) in die Augen, der zum grössten Teil hinter der inneren Harnröhrenmündung liegt (Fig. 1, 3), während vor der Harnröhre nur zwei rundliche Muskelbündel (Fig. 1, 4) dem sphincter internus angehören. Der hinter der Harnröhrenmündung liegende Abschnitt des Muskels besteht aus zwei Platten, die an der Harnröhrenmündung unter einem stumpfen Winkel zusammenstossen; die eine,

vertikale, liegt in der hinteren Wand der Harnröhre, die andere, horizontale, unmittelbar unter der Schleimhaut des Blasengrundes. Die Schleimhaut kann da, wo beide Platten sich verbinden, hypertrophieren und von hinten her über die innere Harnröhrenmündung sich hinlegen; das ist von Lieutaud als „luette vésicale“ bezeichnet worden.

Der M. sphincter internus ist ganz dicht und kompakt und unterscheidet sich dadurch makroskopisch von den übrigen Lagen der Blasenmuskulatur, die deutlich in Bündel gesondert sind. Die Schleimhaut ist fest mit dem M. sphincter verbunden und bleibt daher glatt.

An die hintere Spitze der horizontalen Platte des M. sphincter schliesst sich die starke Ringfaserlage der Blasenwand an, die in ziemlich gleicher Stärke der Schleimhaut bis zum vorderen Rande der inneren Harnröhrenmündung hin folgt und sich dort an das obere Bündel des M. sphincter (Fig. 1, 4) anschliesst; nach aussen vom Sphinkter durch etwas Bindegewebe getrennt, sieht man die äussere, vorwiegend längs verlaufende Schicht der Blasenmuskulatur, deren Bündel aus der vertikalen Platte des Sphinkter herkommen und sich, wie die Untersuchung dünner Sagittalschnitte ergiebt, mit seinen Bündeln überall durchflechten. Auch vor der inneren Harnröhrenmündung treten die Längsfasern der Blase in das untere Bündel des M. sphincter internus ein, das makroskopisch betrachtet, der Prostata angehört.

Das auf den Blasenscheitel übergehende Bauchfell bleibt 11 mm vom nächsten Punkt der Symphyse entfernt; zwischen der Umschlagsstelle des Bauchfells und der Symphyse liegt ein im Durchschnitt keilförmiger Fettklumpen.

Die Prostata liegt gewissermassen zwischen unterem Teil der Symphyse und Vorderwand des Rektum eingekeilt; sie erscheint auf dem Medianschnitt cylindrisch, etwa wie ein dicker, excentrisch um die Harnröhre gelegter Ring. Das untere Ende der Prostata trifft vorn auf quer und schräg getroffene Muskel-

züge (Fig. 1, t p p), die dem Transversus perinaei profundus angehören; hinten ist die Spitze der Prostata in Verbindung mit dem Rektum, dessen Längsfasern (Fig. 1, L f) zum teil in die Prostata hinein sich verlieren, zum teil weiter abwärts verlaufend zwischen die Bündel des M. bulbo-cavernosus (Fig. 1, b b c) und auch zwischen die des M. sphincter ani externus (Fig. 1, sph. ani ext.) ziehen. Es verbindet sich so das Rektum mit der Prostata und den Muskeln, die im hinteren Rande des Diaphragma urogenitale (Henle) liegen und Fasern austauschen.

Die Lage der gefüllten Blase ist durch drei Durchschnitte erläutert; einen habe ich auf Taf. III/IV, Fig. 2 abgebildet, einer ist von Braune (6), der dritte von Le Gendre (4) veröffentlicht. Im Fall von Braune ist das Rektum gefüllt; in meinem, wie in dem von Le Gendre ist es leer. Der Füllungsgrad der Blase ist verschieden. Am grössten ist er bei Le Gendre (1004 cc.), so dass also die normale Füllung der Blase um einige hundert cc. überschritten ist. Ich habe den Fall dennoch aufgenommen, weil die Füllung nicht durch Injektion bewirkt war; sie kommt allerdings beim Gesunden nicht in dem Maasse vor und beruht wohl auf Lähmung der Blasenmuskulatur, die in der letzten Zeit des Lebens eingetreten ist.

Am wenigsten gefüllt ist die Blase im Fall von Braune; der meinige hält die Mitte zwischen den beiden andern.

Stellung der inneren Harnröhrenmündung im Becken. Von der Konjugata ist die innere Harnröhrenmündung im Fall von Braune und mir fast gleichweit entfernt (46 u. 48 mm), bei der hochgradigen Blasenfüllung im dritten Fall beträgt die Entfernung 65 mm. Im Beckenraume steht die Blase hoch bei Braune, da sie 22 mm oberhalb des geraden Durchmessers des Beckenausgangs liegt; in den beiden andern Fällen steht sie beträchtlich tiefer (8 mm und 2 mm oberhalb dieser Linie). Das rührt von der Entleerung des Rektum her.

Wie die in Fig. 1 abgebildete leere Blase, so ist auch die

von Braune dargestellte gefüllte Blase durch Anfüllung des Rektum innerhalb des Beckenraumes gehoben worden.

Blasenscheitel. Die Abgangsstelle des Urachus liegt in allen drei Fällen nahe der vorderen Bauchwand und entspricht nicht dem höchsten Punkte der Blase. Dieser gehört in allen Fällen der hinteren, vom Bauchfell überzogenen Wand der Blase an. Bei Braune und Le Gendre liegt die Abgangsstelle des Urachus höher, als der vordere Endpunkt der Konjugata, und ein 20 bezw. 45 mm langes Stück der vorderen Blasenwand liegt der Bauchwand an; der Blasenscheitel überragt die Ebene des Beckeneingangs und springt in die Bauchhöhle vor. In meinem Fall dagegen liegt die gefüllte Blase durchaus in der Höhle des kleinen Beckens; sie füllt mit dem vom Bauchfell überzogenen Abschnitt der hinteren Wand den Beckeneingang aus.

Es kommen also Differenzen in der Lage des Scheitels der gefüllten Blase zur Beobachtung; dieselben beruhen, abgesehen von der Füllung des Rektum, auf dem Füllungsgrade der Blase selbst, sind also abhängig von der absoluten Menge von Flüssigkeit, die sich in der Blase befindet, ferner von der Form, die die gefüllte Blase annimmt.

In dem Fall von Braune und dem von Le Gendre ist die Blase eiförmig und die längste Achse des Eies senkrecht zur Konjugata gestellt; dabei ist die Blase etwas in sagittaler Richtung abgeplattet. In meinem Fall dagegen ist die Blase gleichfalls eiförmig, aber die längste Achse liegt parallel der Konjugata; es ist also hier die Blase in der Richtung vom Beckeneingang zum Beckenboden abgeplattet. Der verfügbare Raum im kleinen Becken wird von der gefüllten Blase ganz eingenommen.

Es mag nun die längste Achse der Blase senkrecht oder parallel zur Konjugata gerichtet sein, man findet stets, dass bei gefüllter Blase die hintere Wand beträchtlich länger ist als die vordere, dass sie also bei der Füllung des Organs viel mehr sich ausdehnt. Je stärker die Ausdehnung ist, desto näher

rückt scheinbar die innere Harnröhrenmündung der Symphyse. Bei der Kontraktion verkürzt sich auch die hintere Blasenwand viel stärker, als die vordere und sie knickt sich dabei derart ein, dass der bauchfellfreie, mit dem Rektum locker verbundene Abschnitt derselben unter spitzem Winkel mit dem vom Bauchfell überzogenen zusammenstösst.

Verhalten zum Bauchfell. Die Vorderwand der Blase bleibt in allen Fällen frei vom Bauchfell; die hintere Wand verhält sich nicht in allen Fällen gleich zu dieser Membran. Im Fall von Braune überzieht das Bauchfell die hintere Wand der Blase bis zum oberen Rande der Prostata, in meinen zwei Fällen, sowie in dem von Le Gendre lässt es den Blasengrund frei, und erreicht in Fig. 2 etwa die Linie, die beide Ureterenmündungen verbindet, in Fig. 1 dagegen nicht, sondern geht etwa 1 cm oberhalb derselben auf das Rektum über. Vom Mittelpunkt der Analöffnung ist die Umschlagsstelle des Bauchfells von der Blase auf das Rektum entfernt bei Braune 60 mm, bei Le Gendre 75 mm, in Fall 19 der Tab. I (Fig. 1) 80 mm; in meinem anderen Fall hat der Schnitt die Analöffnung nicht getroffen und deshalb ist keine genaue Messung ausführbar. In der Regel entspricht die Umschlagsstelle des Bauchfells der Plica transversalis recti; aber diese Falte fehlt zuweilen und es ist nicht darauf zu rechnen, dass man immer sich derselben bei Operationen am Lebenden als eines Anhaltspunktes bedienen könne. Man wird nur sicher gehen, wenn man annimmt, dass das Bauchfell bis auf die Prostata hinabreiche; dann wird man Verletzungen desselben vermeiden. Wenn wirklich das Bauchfell bis zur Prostata hinabreicht, so bedeutet dies ein Bestehenbleiben des Verhaltens, das sich bei Neugeborenen als Regel zeigt.

2. Die Blase bei Weibern.

Es standen mir sieben Medianschnitte des Beckens erwachsener Weiber zur Verfügung; vier Abbildungen sind von Pirogoff (3), eine von Braune (6), eine von L. Fürst (14) veröffentlicht, einer von mir untersucht. In fünf Fällen war die Blase ganz kontrahiert oder in Kontraktion begriffen, in einem leer und erschlafft, in einem gefüllt. Das Rektum war in einem Falle, bei kontrahierter Blase, gefüllt, in allen anderen Fällen leer.

A. Die kontrahierte Blase. Ist die Blase kontrahiert, so steht die innere Harnröhrenmündung zwischen 57 mm und 63 mm unterhalb der Ebene der Konjugata; im Mittel ist sie 60 mm davon entfernt. Über den geraden Durchmesser des Beckenausgangs fällt die innere Harnröhrenmündung zweimal, unter denselben zweimal, einmal in die Linie selbst. Die höchste Erhebung darüber beträgt aber nur 3 mm, die tiefste Senkung 4 mm darunter. Es steht also die innere Harnröhrenmündung bei Weibern sehr nahe dem geraden Durchmesser des Beckenausgangs; sie steht innerhalb der Beckenhöhle erheblich tiefer als bei Männern.

Die ganz kontrahierte Blase hat verschiedene Formen; man trifft sie einmal ganz platt, so dass die vordere und die hintere Wand einander mit ihren Schleimhautflächen überall berühren (Fall von Braune); oder aber die Blase ist auf ihrem Durchschnitt dreiseitig; der Spitze des Dreiecks s entspricht der Blasenscheitel, der Grundlinie o d der Blasengrund. Die vordere Wand o s verläuft gerade, von der inneren Harnröhrenmündung bis zum Urachusabgang, die hintere Wand ist durch eine Knickung bei d in 2 Stücke zerfallen, o d und d s. (Vgl. die Skizze 2.)

Durch die Knickung trennt sich der vom Bauchfell überzogene Abschnitt s d der hinteren Wand von dem bauchfellfreien Teil; dieser ist an die vordere Wand der Vagina durch Bindegewebe angeheftet. Darin ist wohl die Veranlassung zu suchen, dass es bei der Kontraktion zu einer Knickung der hinteren Wand kommt; der vom Bauchfell überzogene Abschnitt ist freier beweglich, als der an die Vagina angewachsene, und legt sich bei der Kontraktion an die vordere Blasenwand an, während der bauchfellfreie Teil in seiner Lage festgehalten wird und sich

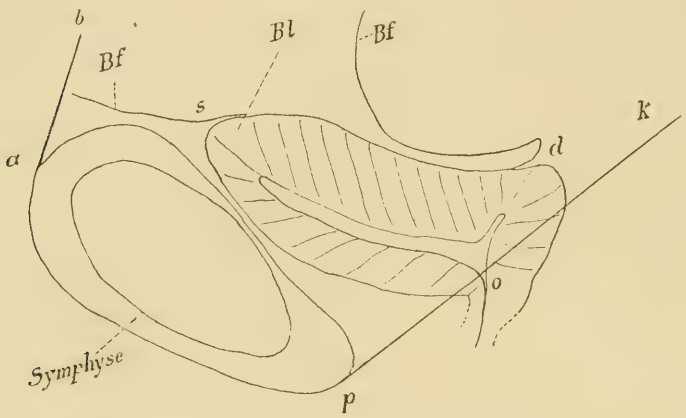

Skizze 2. Leere kontrahierte Blase.

o innere Harnröhrenmündung, s Blasenscheitel, d Knickungsstelle der hinteren Wand, Bl Blase, Bf Bauchfell, a b Konjugata, p k gerader Durchmesser des Beckenausgangs, Kreuzbein und Uterus nicht gezeichnet. (Nach Fürst, l. c.)

nur verkürzt. Es muss aber diese Befestigung des untersten Abschnittes der Blase an die Vagina nicht immer ausreichen, um ihn bei der Kontraktion in seiner Lage zu erhalten, denn sonst wäre das Zustandekommen einer Kontraktion der Blase in platter Form bei Erwachsenen nicht möglich. Unter welchen Umständen die Blase in platter Form sich kontrahiert, so dass die Knickung der hinteren Wand unterbleibt, ist nicht genügend zu erklären.

Kölliker (13) hat zuerst ausgesprochen, dass eine Kontraktion der Blase in platter Form vorkommt, und er hat diese Form bei neugeborenen Mädchen, sowie bei älteren weiblichen Individuen angetroffen. Für Neugeborene ist, wie wir sehen werden, die Kontraktion in platter Form typisch, und bei diesen ist auch die hintere Blasenwand ganz vom Bauchfell überzogen, also beweglich. Kölliker ist der Ansicht, dass ein Festhalten des Blasenscheitels durch die zum Nabel gehenden Bänder während der Kontraktion die Abplattung der Blase herbeiführe.

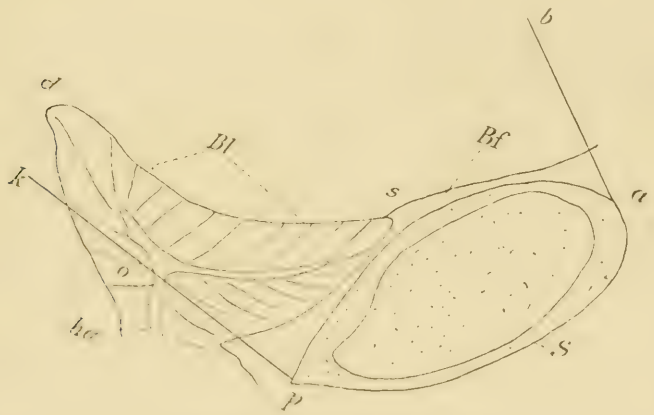

Skizze 3 (nach Pirogoff).

S Symphyse, ab Konjugata, pk gerader Durchmesser des Beckenausgangs, O innere Harnröhrenmündung, Bl erschlaffte Blase, s Scheitel derselben, ha Harnröhre, d Grenze des vom Bauchfell überzogenen Abschnittes der hinteren Blasenwand, Bf Peritoneum.

B. Die erschlaffte, leere Blase. Wenn die Blase sich entleert hat, aber die Kontraktion der Wände nachlässt, so weicht die Form des Organs nicht zu sehr von der des kontrahierten ab. Das Lumen bekommt die Form einer **y**förmigen Spalte; der eine Schenkel des **y** wird aber sehr lang. (Vgl. Skizze 3.)

Die beginnende Erschlaffung der Wände führt zuerst zu einem Verstreichen der Falten, welche die Schleimhaut bei kon-

trahierter Blase bildet; ferner verdünnen sich die Wände, und die beiden Abschnitte der hinteren Wand (s d und d o) verlängern sich. Der vom Bauchfell überzogene Abschnitt der hinteren Wand wird nach oben hin konkav und erscheint gegen die innere Harnröhrenmündung eingedrückt. Man findet bei Operationen an der Lebenden die Blase meistens so, wie sie hier dargestellt ist; und da bekommt man sie ja kurz nach der Entleerung zu Gesichte. Berry Hart (21) ist der Ansicht, dass diese Form der Blase zustande komme durch eine Einstülpung der oberen Blasenhälfte in die untere. Schon unsere Skizze 3 zeigt, dass es sich nicht so verhält. Konkav ist nur der vom Bauchfell überzogene Abschnitt der hinteren Blasenwand, der noch gegen den vom Bauchfell freien Teil abgeknickt ist, aber infolge der Erschlaffung der Muskulatur nach unten gedrückt wird, und sich auf die von der Symphyse, wie von der Vagina gestützten Partien der Blase senkt. Die Knickung der hinteren Wand gleicht sich erst aus, wenn die Blase sich füllt; die Kontraktion der Wände lässt schon früher nach.

Die gefüllte Blase findet sich auf einer Abbildung von Pirogoff (3). Sie ist kuglig und liegt ganz in der Beckenhöhle.

Stellung des Blasenscheitels. Die Abgangsstelle des Urachus erreicht in keinem einzigen Falle die Ebene der Konjugata; die gefüllte wie die leere Blase liegt ganz und gar im Becken. Der Scheitel der gefüllten Blase liegt noch 10 mm unterhalb der Konjugata-Ebene, die Scheitel der kontrahierten Blasen sind zwischen 18 mm und 32 mm von der Ebene des Beckeneingangs entfernt. Der Scheitel der Blase verhält sich also nicht anders als die innere Harnröhrenmündung; beide stehen beim Weibe tiefer als beim Mann. Das beruht auf dem Fehlen der Prostata beim Weibe und es ist der tiefere Blasenstand innerhalb der Beckenhöhle ein Ausdruck der Geschlechtsverschiedenheit, die sich am Harnapparat zeigt.

Dass beim Manne der höhere Blasenstand im Becken von der Prostata abhängig ist, sieht man deutlich bei der im Greisenalter häufigen Hypertrophie dieses Organs; sie führt zu einer dauernden Hebung der Blase, der Scheitel befindet sich oberhalb der Ebene des Beckeneingangs, und steht also höher, als bei jüngeren Individuen.

Verhalten des Bauchfells. Das Peritoneum geht bei leerer Blase in unsern Fällen erst von der hinteren Fläche der Symphyse aus auf die Blase über, reicht also bei Weibern tiefer an der vorderen Bauchwand nach abwärts als bei Männern. Es wird nur die Hälfte der hinteren Blasenwand von der Serosa überzogen, und die Übergangsstelle dieser Membran auf den Uterus liegt immer oberhalb derjenigen Linie, die die Mündungen beider Ureteren verbindet.

Litteratur. Bisher ist die Lage der gefüllten Blase von den meisten Anatomen nicht ganz zutreffend geschildert worden; man ist von der Annahme ausgegangen, dass man an der Leiche durch Füllung der Blase mit Luft oder mit Wasser, bei eröffneter Bauchhöhle und entfernten Darmschlingen, die Lage der Harnblase so darstellen könne, wie sie am Lebenden sei. So geben Huschke (22, S. 328), C. u. W. Krause (23. Bd. II., S. 480), Kohlrausch (10), Hyrtl (24, S. 688), Luschka (25, S. 223), Gegenbaur (26, S. 553), Engel (27, S. 465), Richet (28, S. 922), Tillaux (29, S. 755), Sappey (30, S. 535, Bd. IV), Jarjavay (31, Tome II, S. 588) übereinstimmend an, dass der Scheitel der gefüllten Blase die Ebene des Beckeneingangs überrage, und die Länge derjenigen Partie der vorderen Blasenwand, die dann der Bauchwand anliegt, wird z. B. von Sappey auf 4 cm angegeben, während Luschka sagt, dass sich „bei gewöhnlicher Grösse der Scheitel der gefüllten Harnblase nur bis zur Grenze des unteren und mittleren Drittels des Abstandes zwischen Schossgelenk und Nabel“ erhebt.

Nur die Angaben in Quain's Anatomy (32, Bd. II. S. 419) weichen von der hergebrachten Schilderung ab. Es befindet sich, wie Quain angiebt, die Blase im leeren Zustande, und bei mässiger Füllung, innerhalb der Höhle des kleinen Beckens; bei extremer Füllung wird die Blase eiförmig, und der spitze Eipol, der den Scheitel darstellt, überragt die Ebene des Beckeneingangs.

Die Geschlechtsverschiedenheit der Blase soll sich durch eine grössere Breite des Organs beim Weibe kennzeichnen, (Krause, 23, S. 480). Wenn ich auch nicht bezweifle, dass bei Frauen die Blase sehr breit sein kann, so kann ich die Form allein doch nicht als Geschlechtscharakter gelten lassen. Der tiefe Stand der inneren Harnröhrenmündung ist charakteristisch für das weibliche Geschlecht.

Resultat. Ich möchte meine Ansicht über den Stand des Scheitels der gefüllten Blase dahin zusammenfassen, dass bei Männern der Blasenscheitel die Ebene des Beckeneingangs überragen kann, wenn das gefüllte Organ eiförmig mit vertikal gestellter grösster Achse ist; dass aber die Blase im Becken bleibt, wenn die grösste Achse der ovalen Blase parallel der Konjugata des Beckeneingangs gerichtet ist.

Bei Weibern hingegen erreicht der Scheitel der gefüllten Blase nur dann den Beckeneingang, wenn durch andere Ursachen der Raum innerhalb der Beckenhöhle beschränkt ist. Diese Raumbeschränkung kann durch Fettansammlung im Cavum recto-ischiadicum, durch Tumoren, die von der Wandung des Beckens ausgehen, durch eine Extrauterinschwangerschaft, durch Anfüllung des Rektum bewirkt sein.

Das Bauchfell kommt bei Weibern der Symphyse näher als bei Männern, und reicht öfters bei Weibern in das kleine Becken hinein, um auf den Blasenscheitel überzugehen.

Fig. 6.

Fig. 3.

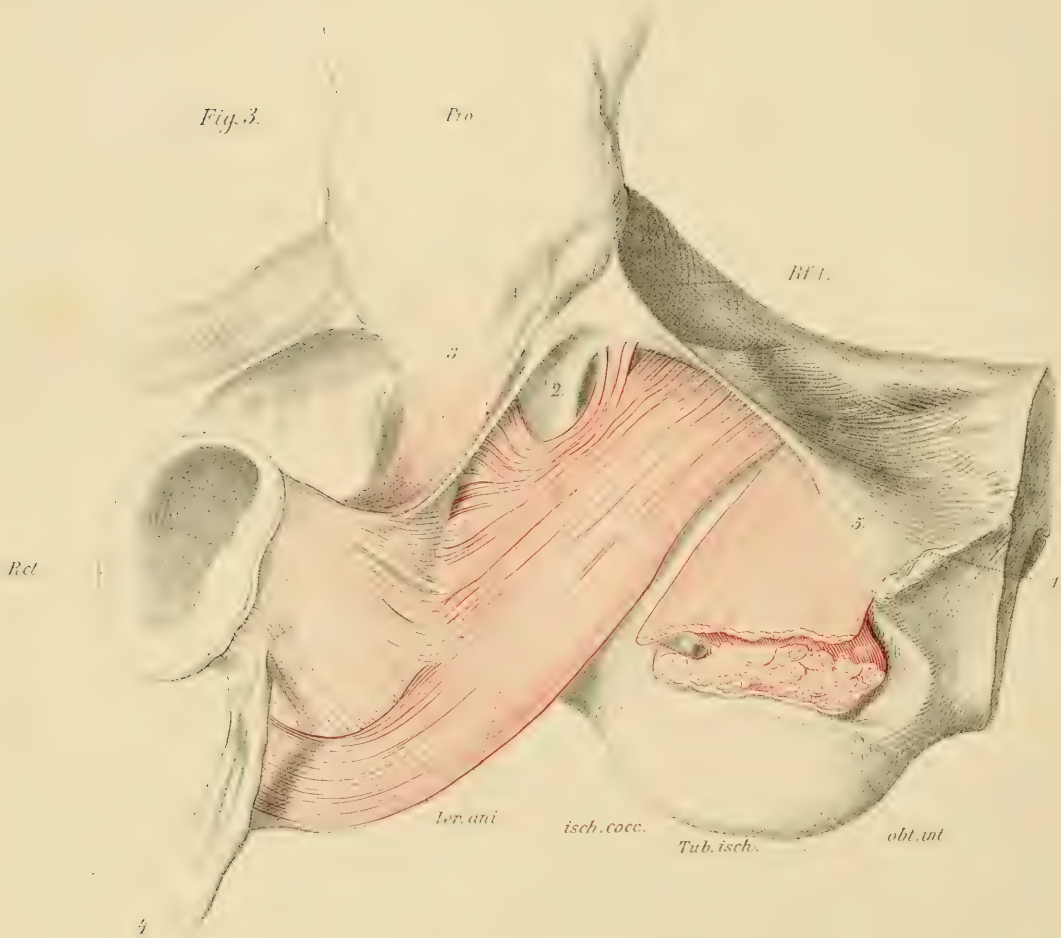

Lith. Anst. v. C. Kirst, Leip.

Fig. 7.

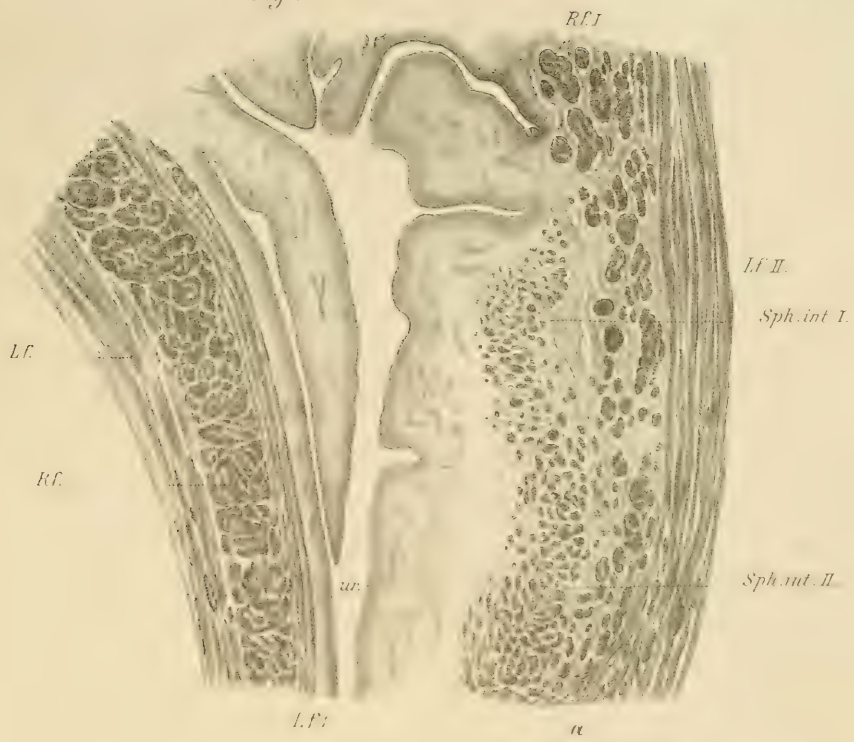

Fig. 8.

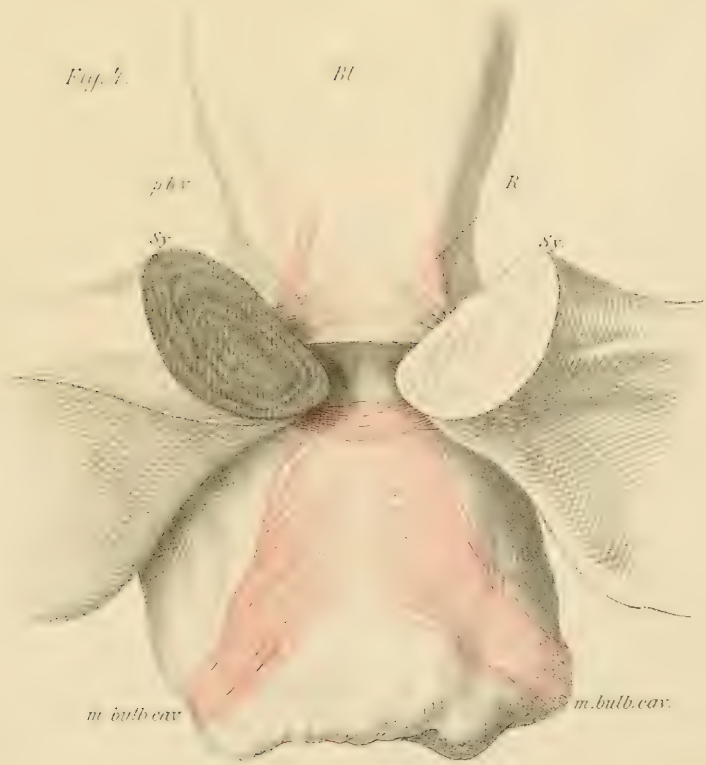

Verlag v. J.F. Bergmann, Wiesbaden.

II. Die Lage der Blase bei Neugeborenen

(Fig. 6, Taf. V/VI).

Mir standen zur Bestimmung der Blasenlage bei Neugeborenen vier Medianschnitte zur Verfügung. Je einer ist von Kölliker (12) und von Takahashi (13) veröffentlicht worden; die beiden andern haben mir zur Untersuchung vorgelegen. Zwei Durchschnitte betreffen Knaben, zwei Mädchen; ich werde mit der Besprechung der Blasenlage bei Knaben beginnen.

a) Die beiden Durchschnitte, die bei Knaben die Lage der Blase illustrieren, zeigen dies Organ leer; im einen Fall, der in Fig. 6 abgebildet ist, ist die Blase kontrahiert, im zweiten Fall (Takahashi) ist das Organ erschlafft. Das Rektum ist in meinem Fall gefüllt, in Fall 2 leer.

Lage. Die innere Harnröhrenmündung liegt in beiden Fällen noch innerhalb der Beckenhöhle; sie ist aber auch fast das einzige, was von der Blase innerhalb der Beckenhöhle liegt. Von der Konjugata ist sie nur 3 bzw. 7 mm entfernt. Der Abstand von dem geraden Durchmesser des Beckenausgangs beträgt 20 bzw. 15 mm. Der Blasenscheitel erhebt sich beträchtlich über die Konjugata; in Fall 1 (Nr. 1 der Tabelle I) beträgt sein Abstand vom vorderen Endpunkt derselben 30 mm, in Fall 2 derselben Tabelle 32 mm. Es ist also bei erschlaffter Wandung der Längsdurchmesser der Blase grösser, als bei kontrahierter, was ja selbstverständlich erscheint.

Die Vorderwand der Blase liegt unmittelbar der Bauchmuskulatur an; die hintere Wand wird ganz vom Bauchfell überzogen, das am Blasenscheitel, der durch den Urachusansatz vorgestellt wird, auf die Blase übergeht. Wegen ihrer platten Form springt die Blase nicht in die Bauchhöhle hinein vor, und man kann mit Gegenbaur (26, S. 369) sagen, dass sie beim Neugeborenen in der vorderen Bauchwand liegt.

Kontraktion. Wir finden noch keine grosse Formdifferenz

zwischen der erschlafften und der kontrahierten Blase; beide sind platt, und die vordere und hintere Wand berühren einander. Im Kontraktionszustand sind beide Wände gleich lang; bei erschlaffter Muskulatur aber ist die hintere Wand länger als die vordere. Ein „Blasengrund" aber existiert beim Neugeborenen noch nicht; es tritt auch noch kein Teil der hinteren Blasenwand in Verbindung mit dem Rektum, sondern diese wird ganz vom Bauchfell überzogen und ist frei beweglich (Fig. 6). Hier überzieht sogar das Bauchfell noch die hintere Fläche der Prostata zur Hälfte, und geht dann erst auf das Rektum über.

Infolge der Kontraktion plattet sich die Blase des Neugeborenen einfach ab, und beide Wände werden gleich lang. Die Lichtung bildet eine schmale, sich in die Harnröhre fortsetzende Spalte.

Wie schon Kölliker (12) erkannt hat, ist die Kontraktion in platter Form für die Blase des Neugeborenen die Regel. Es wirken mehrere Umstände zusammen, um die Abplattung des Organs herbeizuführen. Kölliker macht darauf aufmerksam, dass der Blasenscheitel durch Urachus und Nabelarterien festgehalten werde, und deshalb bei der Kontraktion nicht abwärts sich verschiebe; wir müssen hinzufügen, dass die hintere Blasenwand ganz frei beweglich ist, und dem Zuge der Ringfaserschicht folgen kann, während sie bei Erwachsenen, wie wir sahen, in ihrem unteren Abschnitte mit dem Rektum, oder der Vagina, verbunden ist. Daher kann die Muskelverkürzung eher die hintere Wand der vorderen nähern, als den Blasenscheitel herabziehen; wenn man berücksichtigt, dass die Ringfasern der Blase des Neugeborenen gleichmässiger entwickelt sind, als die Längsfaserzüge, so sieht man darin ein weiteres Moment dafür, dass der Blasenscheitel an seinem Platz bleibt, und die hintere Wand ihren Ort bei der Kontraktion verändert. Da die vordere Wand in ihrer ganzen Breite der Bauchwand anliegt, plattet sich das Organ bei der Kontraktion ab, statt rundlich zu werden.

Bau der Blasenwand. In der Nähe der inneren Harnröhrenmündung weicht der Bau der Blasenwand des Neugeborenen von dem des Erwachsenen ab; es ist nämlich bei beiden Geschlechtern die horizontale Platte des M. sphincter vesicae internus, die innerhalb der Blasenwand, hinter der inneren Harnröhrenmündung liegt (Fig. 1, 3), ganz mangelhaft ausgebildet. Fig. 7 der Tafel V/VI stellt ihr Verhalten auf einem Sagittalschnitt vor, der durch die innere Harnröhrenmündung eines neugeborenen Mädchens gelegt ist; ich habe diesen Schnitt abbilden lassen, weil sich der Muskel hier genau so verhält, wie beim Knaben gleichen Alters. Der M. sphincter internus besteht durchweg aus sehr feinen Bündeln, die in eine feste Bindegewebsplatte eingelagert sind (Taf. V/VI, Fig. 7, sph. int. I, sph. int. II). Die Züge des Bindegewebes verlaufen rechtwinklig zur Längsrichtung der Muskelbündel, und liegen also in sagittalen Ebenen.

Die in der Wand der Harnröhre gelegene, vertikale Abteilung des Sphincter internus findet sich beim Neugeborenen gut entwickelt (Fig. 7, Sph. int. II), ihre Bündel stehen ziemlich dicht; die Längsfasern der Blasenwand strahlen von oben kommend, zwischen diese Bündel ein (Fig. 7, a). Von den Bündeln der Ringfaserlage der Blase (Fig. 7 R f I) wird der Sphincter internus durch reichliches Bindegewebe getrennt, und unterscheidet sich auf den ersten Blick von ihr durch die viel grössere Feinheit seiner Bündel. Die der Blasenwand angehörige Abteilung des M. sphincter int., die wir beim Erwachsenen auch als die horizontale bezeichnet haben, ist beim Neugeborenen nur erst angedeutet; sie besteht aus einer niedrigen Platte (Fig. 7, Sph. int. I), deren Bündel ziemlich spärlich in das Bindegewebe eingesprengt erscheinen, und die sich nur in der Nähe der inneren Harnröhrenmündung (Fig. 7, ur.) vorfinden. Die Ausdehnung nach hinten hin, den Ureterenmündungen entgegen, ist noch sehr unbeträchtlich; das obere Ende dieser Abteilung wird durch einzelne dünne Muskelbündel dargestellt.

Erst das weitere Wachstum führt zu einer Vervollständigung dieser Abteilung des Musculus sphinct. int. und gegen das 12. Lebensjahr fand ich den Muskel schon so dicht und so ausgedehnt, wie er beim Erwachsenen sich zeigt.

Rektum. Wie schon Harrison (33, S. 175) bemerkt hat, verdient das Rektum nur beim ganz jungen Kinde seinen Namen. Es verläuft, unter nur angedeuteter vorderer Konkavität, gerade abwärts (Taf. V/VI, Fig. 6, Rct.) und ist gegen den Enddarm, der im Beckenboden steckt, und beim Erwachsenen das distale Ende der Schleife bildet, kaum abgesetzt. Eine Schleife, in deren Konkavität von hinten hier das Steissbein hineinragt, wird beim Neugeborenen vom Rektum nicht gebildet. Die Verbindung des Rektum mit der Prostata, und die Ausstrahlung seiner Längsfasern in die Prostata und in den M. sphincter ani ext. hinein ist bereits vorhanden (Fig. 6, Lf.); es liegt diese Verbindung vor der Mitte des vom Sphincter ani ext. und int. umgebenen Abschnittes des Rektum.

Die Achse des Rektum entspricht der Achse des Kreuzbeins und des Steissbeins; da dieses Endstück der Wirbelsäule beim Neugeborenen einer ganz flachen Kurve angehört, so verläuft das Rektum fast gerade.

Beckenhöhle. Die Beckenhöhle des Neugeborenen ist nur sehr wenig entwickelt, sowohl im sagittalen wie im vertikalen Durchmesser. Die Prostata und der untere Abschnitt des Rektum füllen den verfügbaren Raum des Beckens aus; die Excavatio recto-vesicalis ist eine leere, ganz schmale Spalte; für die Blase ist ebensowenig Raum innerhalb des kleinen Beckens, als für Darmschlingen.

Das Steissbein, noch ganz knorplig, beteiligt sich an der Bildung der hinteren Wand der Beckenhöhle; die vordere Wand, durch die Symphyse dargestellt, ist auf dem Medianschnitt sehr niedrig.

Blasenspaltraum. Der Blasenspaltraum (Bspr.) ist in Fig 6 sehr gut sichtbar; er trennt die vordere Wand der Blase von der Muskulatur der Bauchwand und reicht vom Urachus bis zur Mitte der hinteren Fläche der Symphyse, also vor die Prostata hinab. Seine Wand wird durch ein dünnes, lamellöses, fettfreies Bindegewebe gebildet, und der Raum wird durch glashelle Lamellen, die in schräger Richtung von der vorderen zur hinteren Wand hinziehen, unvollkommen in Fächer abgeteilt, ähnlich wie der Perichoroidalraum durch die Lamellen der Suprachoroidea. Man kann auf mikroskopischen Durchschnitten durch Blase und Bauchwand dieses Verhalten sehr schön wahrnehmen.

b) Die Lage der Harnblase bei neugeborenen Mädchen.

Lage. Bei den beiden Individuen, die unter Nr. 1 und 2 in Tabelle II aufgeführt sind, ist der Stand der Blase, wie der Kontraktionszustand ihrer Wandung der gleiche. Die innere Harnröhrenmündung liegt innerhalb der Beckenhöhle, 3 mm unterhalb der Konjugata, 15 mm oberhalb des geraden Durchmessers des Beckenausgangs; der Scheitel steht 26 mm oberhalb des vorderen Endpunktes der Konjugata. Die Blase ist in platter Form kontrahiert und liegt in der vorderen Bauchwand.

Das Rektum ist in einem Fall (Nr. 2 der Tabelle) gefüllt, in Fall Nr. 1 leer; es ist aber dennoch der Blasenstand absolut derselbe und der Füllungsgrad des Rektum hat noch keinen Einfluss darauf ausgeübt. Das rührt von dem vertikalen Verlauf des Rektum her; die Anfüllung kann die Blase nicht höher drängen, sondern höchstens abplatten.

Peritoneum. Der Verlauf des Peritoneum ist in jedem Fall ein besonderer. In Fall 2 wird die ganze hintere Fläche der Blase vom Bauchfell überzogen, und es geht dasselbe etwas unterhalb der inneren Harnröhrenmündung, in der Höhe des vorderen Scheidengewölbes, auf den Uterus über.

In Fall 1 dagegen ist die hintere Blasenwand nicht ganz vom Bauchfell bekleidet, dasselbe verlässt die hintere Blasenwand in der Ebene der Konjugata und erreicht den Uterus an der Grenze zwischen Corpus und Cervix. Von der Kuppe des vorderen Scheidengewölbes bleibt die Umschlagsstelle des Peritoneum 9 mm entfernt. Zwischen Blase und Cervix uteri befindet sich unterhalb des Bauchfells ein lockeres, fettfreies Bindegewebe, das eine Fortsetzung des subserösen Gewebes darstellt, und die Verschiebung der Blase gegen den Cervix uteri begünstigt.

Sehr bemerkenswert ist, dass in beiden Fällen die innere Harnröhrenmündung höher liegt, als die vordere Wand der Scheide hinaufreicht; die Blasenwand kommt beim neugeborenen Mädchen nur mit dem Uterus, nicht aber mit der vorderen Scheidenwand in Berührung. Die Scheide grenzt nur an die Harnröhre an. Der Blasenspaltraum verhält sich wie beim neugeborenen Knaben.

Uterus, Vagina. Der Uterus ist bei Neugeborenen bekanntlich von ungleicher Entwicklung, er erreicht seine Ausbildung erst im Laufe des Wachstums. Im Fall 1 war er sehr gut entwickelt, 28 mm im Längsdurchmesser. Der Cervix war muskulöser als der Körper, die Achsen beider Abschnitte lagen in derselben geraden Linie. Mit der Längsachse der Vagina bildete die des Uterus einen nach vorn offenen, sehr stumpfen Winkel. Das Bauchfell überzog vorn nur den Körper, hinten Körper und Cervix, und bekleidete die hintere Wand der Scheide noch in der Länge von 8 mm. Die Übergangsstelle des Bauchfells auf das Rektum lag 26 mm oberhalb des Mittelpunktes der Analöffnung.

Zwischen Vagina und Rektum liegt ein lockeres Bindegewebe, das bis auf den M. sphincter ani externus herabreicht.

Zusammenfassung. Die Blase steht also beim neugeborenen Mädchen gerade so, wie beim neugeborenen Knaben;

Scheitel und Körper liegen in der vorderen Bauchwand, die innere Harnröhrenmündung liegt etwas unterhalb des Beckeneingangs in der obersten Abteilung der Beckenhöhle. Ein Blasengrund existiert noch nicht; die Blase kontrahiert sich in platter Form.

Das Bauchfell überzieht bei Knaben die hintere Blasenwand ganz, kann bei Mädchen einen kleinen Abschnitt derselben frei lassen. Immer reicht das Bauchfell tiefer, als in späterer Zeit, und nähert sich dem Damm beim Neugeborenen am meisten.

Ein Einfluss des Geschlechts auf die Stellung der Blase ist noch nicht zu erkennen. Wir finden also ganz erhebliche Unterschiede in der Lage der Blase des Neugeborenen gegenüber dem Erwachsenen. Es steht die Blase erheblich höher, ein Blasengrund existiert noch nicht; das Bauchfell reicht tiefer hinab, das Rektum verläuft gerade. Diese Thatsachen sind, meistens eine jede für sich, schon beschrieben, es finden sich in der Litteratur gelegentliche Mitteilungen über Befunde, die bei Neugeborenen gemacht sind.

Dass die Blase beim Neugeborenen höher steht, hat schon Harrison im Jahre 1836 genau beschrieben (34, S. 378). Er giebt an, dass nur die Harnröhre zu dieser Zeit im Becken liegt; die platte Blase liegt in der Bauchhöhle, und der grösste Durchmesser derselben ist der vertikale. Huschke (22, S. 347) erwähnt die Thatsache mit den Worten: „Die Harnblase liegt beim Neugeborenen ungefähr 2 Zoll höher als später, und ragt um so viel über die Schambeinfuge empor, befindet sich also ausserhalb der kleinen Beckenhöhle des Kindes.“ Langer (1, Seite 111) schliesst sich an Huschke an, und Luschka (35), Sappey (30), Richet (28, S. 830) äussern sich in gleichem Sinne. Aus der neuesten Zeit sind hier die Beobachtungen von Kölliker (12), Takahashi (13) und Symington (8) zu nennen. Dieser fand die innere Harnröhrenmündung des Neugeborenen ungefähr in

der durch den oberen Rand der Symphyse gelegten Horizontalebene, also innerhalb der Beckenhöhle; die Blase lag in der Bauchwand, und nahm $^2/_3$ des Abstandes der Symphyse vom Nabel ein.

Wenn die Blase gefüllt ist, liegt nach seiner Angabe ein Teil derselben innerhalb der Beckenhöhle.

Darüber, dass das Bauchfell an der Blase des Neugeborenen tiefer herabreicht als später, äussern sich wenige Stimmen. Jarjavay (31, Tom. II, S. 557) erwähnt, dass beim „Kind" das Bauchfell sich tiefer zwischen Vagina und Rektum, sowie zwischen Rektum und Blase einschiebt, und dass es die Prostata erreichen kann. Die gleiche Angabe findet sich bei Toldt (36). Nach den Befunden von Symington (8) überzieht das Bauchfell bei Neugeborenen die hintere Wand der Blase ganz und reicht bis zur Ebene der inneren Harnröhrenmündung abwärts.

Dass ein Blasengrund beim Fötus fehle, hat schon Harrison (34) beobachtet; für die kindliche Blase geben es an Jarjavay (31, Tom. II, S. 557) sowie Tillaux (29, S. 761). Ausführlicher hat Kölliker diesen Punkt untersucht, und die geringe Ausbildung des Blasengrundes bei Neugeborenen und jüngeren Kindern konstant gefunden (12, S. 63).

Für diesen Punkt giebt die sehr schwache Ausbildung der oberen Abteilung des M. sphincter vesicae internus beim Neugeborenen die Erklärung.

III. Die Lageveränderung der Blase von der Geburt bis zur Vollendung des Wachstums.

(vgl. Kurve I und II, Taf. IX/X.)

In den vorhergehenden Abschnitten ist der Versuch gemacht, die endgültige, wie die anfängliche Stellung der Blase zu bestimmen. Im Nachfolgenden handelt es sich darum, die einzelnen Stufen anzugeben, die beim Übergange der Blase aus der einen

Stellung in die andere durchlaufen werden. Dabei muss die Stellung der inneren Harnröhrenmündung zur Ebene der Konjugata den Anhaltspunkt geben für die Stellung der gesamten Blase; die Stellung des Scheitels, die von variabeln Faktoren abhängig ist, kann wohl für jeden einzelnen Fall, aber nicht allgemein gültig angegeben werden.

Durch den Vergleich der anfänglichen und der endgültigen Stellung der inneren Harnröhrenmündung können wir erschliessen, dass die Verschiebung der Harnblase in einer Senkung des Organs besteht. Wir müssen die Frage aufwerfen, in welcher Zeit diese Senkung vor sich geht, ob sie ununterbrochen oder in einzelnen Perioden stattfindet, ob sie endlich ausnahmslos eintritt oder nicht.

Ferner haben wir zu erörtern, ob durch die Senkung der Blase die Beziehungen derselben zum Bauchfell und zu den Beckeneingeweiden beeinflusst werden.

Wir schildern die Senkung der Blase für jedes Geschlecht besonders; die Veränderung der Lage der inneren Harnröhrenmündung gegenüber der Ebene der Konjugata des Beckeneingangs, die in Zahlen in Reihe 3 der Tabellen I u. II angegeben ist, haben wir nochmals und zwar, der Anschaulichkeit halber, in Form einer Kurve dargestellt (Kurve I u. II, Taf. IX/X). Die Ebene der Konjugata des Beckeneingangs ist als Horizontale genommen; als Ordinaten sind auf derselben die Jahre eingetragen, in gleichen Abständen bis zum 20. Jahre hin.

Die Stellung, die die innere Harnröhrenmündung in dem betreffenden Lebensjahre einnimmt, ist durch einen Punkt ⊙ bezeichnet, der unterhalb der Horizontale liegt, und dessen Abstand von derselben in Millimetern genau dem am Präparat gemessenen Abstande der inneren Harnröhrenmündung von der Konjugata gleich ist. Wo mehrere Individuen desselben Alters vorhanden sind, bezeichnet der Abstand des Punktes von der Horizontalen den arithmetischen Mittelwert aus den wirklichen

Abständen; bei dem betreffenden Punkt findet sich die Anzahl der Individuen bemerkt, aus der das Mittel genommen ist. Für die Stellung der inneren Harnröhrenmündung bei Personen über 20 Jahre, die als „Erwachsene" bezeichnet sind, ist die das Mittel liefernde Anzahl der Fälle am grössten.

Durch Verbindung sämtlicher Punkte ist dann die Kurve hergestellt worden.

Die graphische Darstellung des Verhaltens der inneren Harnröhrenmündung zur Konjugata in der Wachstumsperiode ergiebt folgendes (Kurve I u. II). Die innere Harnröhrenmündung senkt sich schnell von der Geburt bis zum Anfang des vierten Lebensjahres, langsamer von da bis zum Anfang des neunten; von da bis zum Eintritt der Pubertät bleibt sie stehen und fällt dann langsam weiter bis zur Vollendung des Wachstums. Die Kurve II, für Weiber, zeigt ein ganz kontinuierliches Gefälle; die für Männer, Nr. I, weist einige Ungleichmässigkeit auf, indem frühere Lebensjahre einen etwas grösseren Abstand der Harnröhrenmündung von der Konjugata zeigen, als spätere.

a. Die Senkung der Blase bei Männern. Kurve I.

Während die Tabelle I 19 Einzelfälle umfasst, konnten für die Kurve, die nur den Stand der inneren Harnröhrenmündung giebt, noch 3 Fälle herangezogen werden, die von Garson (19) mitgeteilt und auch schon oben im Text erwähnt sind. Sie betreffen Erwachsene; zwei Angaben beruhen auf Durchschnitten von W. Braune, eine auf einem Durchschnitt von Pirogoff.

Es lässt der ganze Vorgang der Senkung der Blase drei Perioden erkennen; zwei Perioden der Senkung, die durch eine Periode der Ruhe getrennt werden. Die erste Periode endet mit dem neunten, die zweite mit dem 13. Jahr ungefähr. Die erste Periode, das Kindesalter, lässt wieder zwei Abteilungen

unterscheiden, die des raschen und die des langsamen Fallens. Beide trennt der Beginn des vierten Lebensjahres.

1. Die Senkung der Blase im Kindesalter.
(Geburt bis zum neunten Jahre.)

Für diese Periode stehen 13 Individuen zur Verfügung; darunter sind 8 Medianschnitte. 3 Fälle sind der Litteratur entnommen, 10 von mir untersucht. Am reichlichsten ist das Material für die beiden ersten Lebensjahre, auf die 9 Fälle und 6 Medianschnitte kommen. Das Stadium „Neugeborener" und „1 Jahr alt" ist durch je 2 Individuen vertreten. Ich beginne mit der Schilderung der Verhältnisse in den beiden ersten Lebensjahren.

Die sich senkende innere Harnröhrenmündung bewegt sich von der Geburt an innerhalb der Beckenhöhle abwärts; im ersten Lebensjahre steht sie um 16 mm tiefer, als zur Zeit der Geburt, hat sich also um 16 mm gesenkt, im zweiten Lebensjahre beträgt die Senkung 7 mm, also etwa halb so viel wie im ersten Jahre. Es befindet sich am Ende des zweiten Jahres die innere Harnröhrenmündung immer noch ziemlich hoch im Beckenraume und ist 10 mm vom geraden Durchmesser entfernt. Die Tiefe des vorderen Abschnittes der Beckenhöhle, gemessen durch den direkten Abstand der Konjugata von dem geraden Durchmesser des Beckenausgangs, in einer durch die innere Harnröhrenmündung gelegten Frontalebene, beträgt nun zur Zeit der Geburt 18 mm, am Ende des zweiten Lebensjahres 40 mm. Der Beckenraum hat sich also in der Frontalebene, in der die innere Harnröhrenmündung liegt, um 22 mm in den beiden ersten Lebensjahren vertieft, und die innere Harnröhrenmündung hat sich in der gleichen Zeit, an denselben Individuen, um 23 mm von der Konjugata entfernt. Es beträgt die Senkung der inneren Harnröhrenmündung annähernd so viel, wie

die Tiefenzunahme der Beckenhöhle im gleichen Zeitraume.

Der Fall 8 unserer Tabelle I, Knabe von 1 Jahr 10 Monaten, bildet eine Ausnahme von dem Verhalten der übrigen Individuen. Die innere Harnröhrenmündung steht nur 13 mm unterhalb der Konjugata des Beckeneingangs, beträchtlich höher als beim Knaben von 2 Jahren; sie steht 14 mm oberhalb des geraden Durchmessers des Beckenausgangs. Die Tiefe der Beckenhöhle in der Frontalebene der inneren Harnröhrenmündung beträgt 26 mm, und es ist also die innere Harnröhrenmündung in der Mitte der Beckenhöhle stehen geblieben.

Es zeigte nun der betreffende Durchschnitt, dass der fünfte Kreuzwirbel und das Steissbein gegen die vier oberen Kreuzwirbel derart abgeknickt waren, dass sie fast unter rechtem Winkel nach vorn gingen; da nun in diesem Alter das Steissbein noch ziemlich gut ausgebildet ist, wurde durch sein Vordrängen das Rektum gehoben und gegen den Beckeneingang hin verlagert. Die Prostata folgte dieser Bewegung; daher der hohe Blasenstand, wie bei Tamponade des Rektum. Es liegt hier also eine durch die Anordnung der Skeletteile bedingte Raumbeschränkung der Beckenhöhle vor, die den hohen Blasenstand verursacht.

Blasenscheitel. a) Bei Kontraktion. Die Stellung des Blasenscheitels wird hauptsächlich durch den Füllungsgrad der Blase und den Kontraktionszustand ihrer Wandung mit beeinflusst; leer und kontrahiert wurde die Blase gefunden bei den meisten Individuen der beiden ersten Lebensjahre. Beim Neugeborenen (Nr. 1 der Tabelle) stand der Scheitel 30 mm oberhalb der Symphyse, beim Knaben von 9 Monaten nur noch 6 mm oberhalb derselben. Die beiden Knaben von einem Jahr zeigten übereinstimmend den Blasenscheitel 10 mm oberhalb der Symphyse, beim Knaben von 1 Jahr 7 Monat stand der Scheitel in der Ebene der Konjugata.

In Fall 8 der Tabelle I, Knabe von 1 Jahr 10 Monat, war die innere Harnröhrenmündung noch sehr hoch im Becken gelegen; trotzdem fand sich der Blasenscheitel nur 5 mm oberhalb der Symphyse.

Wenn sich die Blase völlig kontrahiert hat, so liegt der Scheitel zu Ende des zweiten Lebensjahres schon in der Ebene der Konjugata des Beckeneingangs. Die Verkürzung der Blase durch die Kontraktion ist also sehr beträchtlich; das rührt daher, dass die Blase im zweiten Lebensjahre bereits sich unter Knickung der hinteren Wand zusammenziehen kann. Diese Knickung fand ich bei Nr. 7 und 8 unserer Tabelle I vor; es war bereits der tiefste Abschnitt der hinteren Blasenwand frei vom Bauchfell und durch Bindegewebe mit der Vorderwand des Rektums verbunden. Dieser Abschnitt blieb bei der Kontraktion in seiner Lage und knickte sich gegen den vom Bauchfell überzogenen Teil der hinteren Wand ab. Es war also hier ein „Blasengrund" gebildet.

b) Bei gefüllter Blase. Im Zustande der Füllung wurde die Blase bei Nr. 5 (5 Monate) und Nr. 9 (2 Jahre) angetroffen; ausserdem steht mir noch ein Beckendurchschnitt eines Knaben von 6 Monaten zur Verfügung, den ich in die Tabelle nicht aufgenommen habe, weil die innere Harnröhrenmündung nicht getroffen war; die Blase ist hier ganz gefüllt. Die Form der Blase ist bei dem 5monatlichen, wie beim 2jährigen Knaben oval, und der längste Durchmesser steht annähernd parallel der Richtungslinie der Symphyse; beim Knaben von 6 Monaten war die Blase kuglig und füllte, da das Rektum ganz zusammengezogen war, die Höhle des kleinen Beckens vollständig aus, ragte auch noch in die Bauchhöhle mit ihrem Scheitel hinein.

Es lag der obere Abschnitt der vorderen Blasenwand bis zur Abgangsstelle des Urachus der vorderen Bauchwand an. Die Abgangsstelle selbst, die die obere Grenze der vom Bauchfell freien vorderen Wand der Blase bezeichnet, lag beim Knaben

von 5 Monaten 19 mm oberhalb der Symphyse, beim Knaben von 2 Jahren 22 mm, beim Knaben von 6 Monaten 29 mm oberhalb. So lang also war im einzelnen Fall der der vorderen Bauchwand angehörige Abschnitt der vorderen Blasenwand.

Ergebnis. Es wurde also am Ende des zweiten Lebensjahres bei kontrahierter Blase der Scheitel in der Ebene der Konjugata liegend vorgefunden, so dass das ganze kontrahierte Organ hinter der Symphyse sich befand; in früherer Zeit steht der Blasenscheitel noch oberhalb der Symphyse, auch bei kontrahierter Blase. Ist die Blase gefüllt, so steht in den zwei ersten Lebensjahren der Scheitel immer oberhalb der Konjugata, und ein Teil der vorderen Blasenwand liegt der Bauchwand direkt an. Der Blasengrund bildet sich im Laufe des zweiten Lebensjahres aus.

Verhalten des Bauchfells. In allen Fällen geht das Bauchfell dem Urachus folgend von der Bauchwand auf die hintere Fläche der Blase über, und die Vorderwand derselben bleibt frei von der Serosa. Die hintere Wand der Blase aber wird in verschieden grosser Ausdehnung vom Bauchfell bekleidet; man kann sagen, dass das Bauchfell um so tiefer herabgeht, je jünger das Individuum ist.

Bei einem der Neugeborenen wird die hintere Blasenwand ganz, die Prostata in ihrer oberen Hälfte vom Peritoneum überzogen; bei den Knaben von 5 und von 6 Monaten ging das Bauchfell am oberen Rande der Prostata auf das Rektum über. Ein gleiches Verhalten zeigte der Knabe von 9 Monaten, während bei dem Knaben von 1 Jahr 10 Monat das Peritoneum bis zu einer Linie reichte, die die Einmündungsstellen beider Ureteren in die Blase verbindet. Ebensoweit reicht das Bauchfell bei dem Knaben von 2 Jahren, wie Tafel VII/VIII, Fig. 8 zeigt; es entspricht diese Umschlagsstelle genau der Plica transversalis recti.

Es folgt also der Bauchfellsack mit seiner unteren Tasche, die in die Beckenhöhle hineinragt, der Senkung der Blase nicht;

in dem Maasse, wie die Blase tiefer tritt, wird erst die Prostata, dann der untere Abschnitt der hinteren Blasenwand frei vom Bauchfellüberzuge und es treten diese Organe dann in Verbindung mit der vorderen Wand des Rektums. Die Verbindung besorgt das subseröse Bindegewebe, das entsprechend dem Höhertreten des Bauchfells mächtiger wird, und die Prostata und die Blasenwand in dem Maasse, wie sie frei vom Bauchfell werden, an das Rektum anheftet.

Mechanismus der Senkung der Blase. Wir haben schon konstatiert, dass das Abwärtsrücken der inneren Harnröhrenmündung von der Konjugata weg ungefähr ebensoviel beträgt, als die Tiefenzunahme des vorderen Abschnittes der Beckenhöhle in einer durch die innere Harnröhrenmündung gelegten Frontalebene ausmacht, nämlich 22 mm.

Würde nun ein Wachstum des unteren Abschnittes des Blasenkörpers die Ursache davon sein, dass die innere Harnröhrenmündung tiefer tritt, so müsste die Prostata, wie auch die hintere Blasenwand ihre ursprüngliche Beziehung zum Bauchfell behalten.

Denn es würde sich ja nur um Vergrösserung von Flächen handeln, die von der Serosa bekleidet sind. Aber es wird erst die Prostata, dann der an selbe grenzende Abschnitt der hinteren Blasenwand frei vom Bauchfell. Es erklärt diese Thatsache sich nur durch eine wirkliche Abwärtsbewegung der Blase, die das Bauchfell nicht mitmacht, so dass die Blase vor dem Peritonealsack nach unten gleitet.

Die Ursache dieser Bewegung der Blase ist das Abrücken des Beckenausgangs von der Konjugata, also die Vertiefung der Beckenhöhle. Es ist die Umgebung der inneren Harnröhrenmündung durch die beschriebenen Fascien mit den unteren Ästen der Schambeine und der Sitzbeine verbunden, die den Beckenausgang begrenzen, und zwischen dieselben eingespannt, wie ein

Bild in einen Rahmen. Sie muss jede Verschiebung dieses Rahmens mitmachen.

Der Rahmen entfernt sich vom Beckeneingang dadurch, dass die Symphyse an Höhe stetig zunimmt und dass die betreffenden Äste der Schambeine und der Sitzbeine in die Länge wachsen, wobei die Tubera ossium ischii tiefer treten. Der Bewegung folgt die innere Harnröhrenmündung. Würde nun der gerade Durchmesser des Beckenausgangs, vom unteren Rande der Symphyse zum fünften Kreuzwirbel gezogen, während dieser Wachstumsvorgänge seine Lage beibehalten, so müsste die innere Harnröhrenmündung sehr bald denselben erreichen. Aber dieser Durchmesser entfernt sich auch von der Ebene des Beckeneingangs, da das Kreuzbein, wie die Symphyse, an Höhe zunehmen; so kommt es, dass die innere Harnröhrenmündung diesem Durchmesser zwar immer näher rückt, aber ihn nicht infolge ihrer Verschiebung nach abwärts überschreitet.

Dass das Bauchfell bei der Vertiefung der Beckenhöhle stehen bleibt, folgt auch aus der Zunahme der Entfernung zwischen dem Mittelpunkt der Analöffnung und dem tiefsten Punkt der Excavatio recto-vesicalis. Beim Neugeborenen beträgt diese Entfernung 25 mm, beim Knaben von 2 Jahren 48 mm; die Zunahme beträgt mithin fast genau soviel, als die Tiefenzunahme der Beckenhöhle in derselben Zeit.

Für den Zeitabschnitt der langsameren Senkung, vom 4. bis 9. Lebensjahre, stehen mir nur 4 Individuen zu Gebote, die 5, 6, 7 und 7½ Jahre alt waren. Es ist also das Material viel spärlicher, als für die beiden ersten Lebensjahre, und besonders fehlt das 3. und 4. Jahr ganz. Diese Lücke wird einigermassen ausgefüllt durch das Material an weiblichen Kindern, das für dieselbe Periode ziemlich reichhaltig ist. (Vgl. Kurve II.)

Die innere Harnröhrenmündung entfernt sich weiter von der Konjugata und steht bei kontrahierter Blase (Knabe von 5 und von 7½ Jahren) 28 mm unterhalb des Beckeneingangs.

Fig. 5

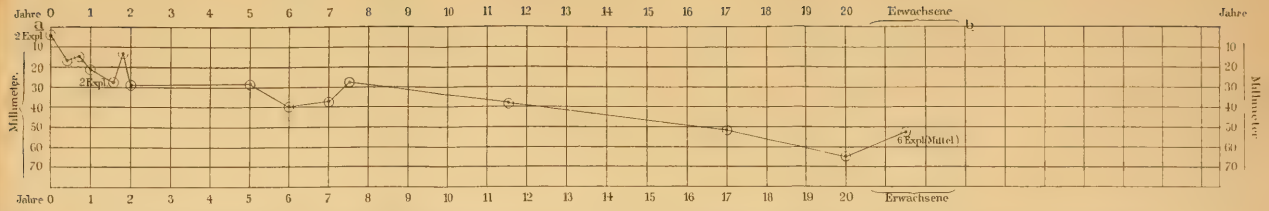

Curve I. Die directen Abstände der inneren Harnröhrenmündung von der Ebene der Conjugata des Beckeneingangs bei Männern (22 Individuen)
♂ Die Horizontale a b entspricht der Ebene der Conjugata.

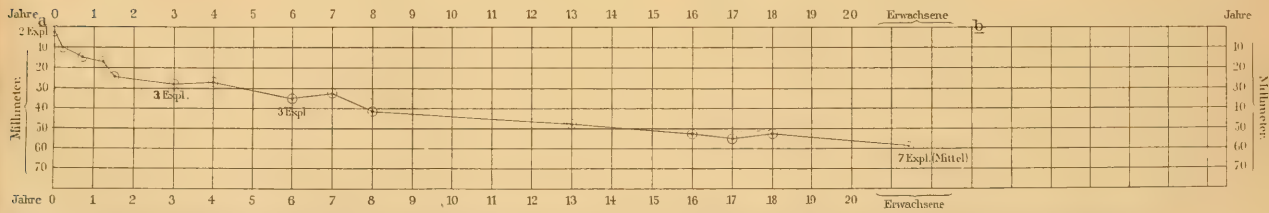

Curve II. Die directen Abstände der inneren Harnröhrenmündung von der Ebene der Conjugata des Beckeneingangs bei Weibern (26 Individuen.)
♀ Die Horizontale a b entspricht der Ebene der Conjugata.

Verlag von J.F.Bergmann Wiesbaden

Der Abstand der inneren Harnröhrenmündung vom geraden Durchmesser des Beckenausgangs ist 12 und 14 mm; die Blase steht also bei beiden Individuen annähernd gleich. Der Blasenscheitel war in beiden Fällen in der Beckenhöhle gelegen, und der Abstand desselben von der Konjugata des Beckeneingangs betrug beim Knaben von 5 Jahren 7 mm.

Für die Bestimmung der Lage des Scheitels der gefüllten Blase können wir nur Fall 12 der Tabelle I benutzen, da die Blase in Fall 11 (Symington) durch Injektion von etwa 60 cc Wasser vor dem Gefrierenlassen gedehnt war, und sicherlich eine Stellung zeigt, die sie bei gleicher Füllung während des Lebens nicht aufgewiesen hätte. Es steht hier der Scheitel in der Ebene der Konjugata des Beckeneingangs; die innere Harnröhrenmündung steht aber 6 mm tiefer, als sie bei kontrahierter Blase gefunden wurde, und ist nur 7 mm vom geraden Durchmesser des Beckenausgangs entfernt. Es fällt übrigens diese Differenz innerhalb die normale Variationsbreite, die der inneren Harnröhrenmündung zukommt.

Auch die gefüllte Blase also findet zu Ende der ersten Senkungsperiode Platz innerhalb der Beckenhöhle; man kann nicht darauf rechnen, dass der Scheitel der gefüllten Blase beim Kinde zwischen 5 und 8 Jahren immer oberhalb des Beckeneingangs gelegen ist.

In Fall 10 und 11 wurde die ganze hintere Blasenwand vom Bauchfell überzogen.

Die Zunahme der Tiefe der Beckenhöhle, gemessen in der Frontalebene der inneren Harnröhrenmündung, beträgt vom 3. bis zum 7. Jahre 15 mm; die innere Harnröhrenmündung selbst ist im 7. Jahre um 10 mm weiter von der Konjugata entfernt, als sie im 3. Jahre war, und steht sogar beim Knaben von $7^1/_2$ Jahren nicht tiefer, als zu Anfang des 3. Jahres. Wir dürfen daraus wohl folgern, dass das Eigenwachstum der Prostata und die Vergrösserung der Weichteile, welche die Prostata festhalten,

sich geltend machen, und dem passiven Tiefertreten der Blase entgegenwirken können. Um aber zu entscheiden, wie weit derartige Kompensationen sich geltend machen können, müsste man über ein grosses Material verfügen; man müsste die einzelnen Phasen des Beckenwachstums in die Tiefe und die Zunahme der Weichteile im Beckenausgang genau kennen. Beides war mir nicht möglich zu untersuchen, und ich kann auf diesen Punkt nicht näher eingehen.

2. Die Periode der Ruhe. 9. bis 13. Jahr.

Da für den Zeitraum vom 9. Jahre an bis zum Eintritt der Geschlechtsreife nur ein einziges Individuum zur Verfügung stand, so ist es nicht erlaubt, aus diesem einzelnen Falle allgemeine Schlüsse über den Blasenstand in dieser Periode zu ziehen. Ich will mich darauf beschränken, den Befund der Tabelle I (Nr. 14) durch einige Notizen zu ergänzen, und sehe diese Mitteilung als einen kasuistischen Beitrag an für eine künftige Statistik der Blasenlage in diesen Jahren.

Der Abstand der inneren Harnröhrenmündung von der Konjugata des Beckeneingangs beträgt 39 mm, vom geraden Durchmesser des Beckenausgangs 4 mm. Die Blase war ziemlich gefüllt, in sagittaler Richtung abgeplattet, dickwandig, die Schleimhaut gefaltet, so dass hier ein Zustand der Kontraktion vorlag, ohne dass eine Entleerung erfolgt wäre. Der Blasenscheitel stand 5 mm oberhalb der Konjugata des Beckeneingangs.

Die hintere Blasenwand wurde bis zur Verbindungslinie beider Ureteren vom Bauchfell überzogen.

Diese allgemeinen Verhältnisse der Blase sind nicht wesentlich anders, als bei den Knaben von 7 und $7^1/_2$ Jahren. Es steht die Blase zum grössten Teil innerhalb der Beckenhöhle; aber es ist fraglich, ob bei allen Individuen dieser Periode die Blase sich ähnlich verhält.

Was die Räumlichkeiten des kleinen Beckens angeht, so habe ich eine Reihe von Individuen darauf untersuchen können, aber nur an trocknen Becken. Es sind ja allerdings in diesem Alter die knorpeligen Teile des Beckens schon ziemlich reduziert, und die beim Trocknen eintretende Schrumpfung wird daher das Becken nicht so sehr deformieren, als das bei jüngeren Altersstufen der Fall ist. Lassen wir also gelten, dass das trockene Becken vom 9. bis zum 13. Jahre die Verhältnisse ähnlich zeigt, wie das lebensfrische, oder das tadellos konservierte, so ergäbe sich aus meinen Untersuchungen, dass weder die Länge der Konjugata des Beckeneingangs, noch die grösste Höhe der Seitenwand des kleinen Beckens in dem genannten Zeitraume zunehmen. Das Beckenwachstum würde eine Unterbrechung erleiden und es würde damit das Stehenbleiben der Blase auf dem Standpunkt, den sie zu Ende des 8. Lebensjahres erreicht hat, erklärt sein. Ich will aber, bei der geringen Menge der untersuchten Becken, das Resultat nur als ein mögliches hinstellen und muss es der weiteren Untersuchung anheimgeben, ob es richtig oder falsch sich erweist.

3. Die Periode der zweiten Senkung.

(14. bis 21. Jahr.)

Für diese Periode stehen mir nur zwei Durchschnitte zur Verfügung, deren einer (Nr. 15) von Pirogoff, der andere (Nr. 16) von Le Gendre mitgeteilt ist. Im ersten Falle ist die Blase leer und erschlafft, im zweiten im Zustande extremer Anfüllung (1000 cc). Das Rektum ist bei beiden Individuen leer.

Die innere Harnröhrenmündung steht bei leerer Blase 51 mm von der Konjugata des Beckeneingangs entfernt und liegt 13 mm höher als der gerade Durchmesser des Beckenausgangs; bei der so stark gefüllten Blase betragen die betreffenden Entfernungen 65 und 2 mm. Die Abstände der Konjugata des Beckenein-

gangs vom geraden Durchmesser des Beckenausgangs, gemessen in der Frontalebene der inneren Harnröhrenmündung, betragen 71 und 73 mm, waren also fast gleich; es steht also die innere Harnröhrenmündung bei leerer Blase höher im Beckenraum, als bei gefüllter.

Der Blasenscheitel liegt bei leerer Blase 12 mm unterhalb der Konjugata; bei der stark angefüllten überragt er die Ebene des Beckeneingangs um 40 mm.

Den letzten Fall dürfen wir wohl nicht mehr als einen normalen betrachten; solche Füllungen der Blase kommen nur bei Lähmung der Muskulatur der Wand vor und können kurz vor dem Tode sich ausbilden. Es wird nun der Raum innerhalb der Bauchhöhle ungebührlich beschränkt durch die Blasenfüllung und die Spannung ihrer Wände erhöht sich. Dabei wird schliesslich der Verschluss des Beckenausgangs herabgedrückt und die innere Harnröhrenmündung erreicht ihren tiefsten Stand.

Für den Grad der Füllung, den die Blase beim Lebenden verträgt, geben Beobachtungen von Petersen (20) einigen Aufschluss. Um den hohen Steinschnitt zu machen, füllte er das Rektum mit 400 bis 600 cc Wasser und spritzte ebensoviel in die Blase ein. Er fand, dass Lebende eine Injektion von 600 cc erst vertragen, wenn die Blase systematisch durch tägliche Injektion steigender Flüssigkeitsmengen gedehnt worden war. Ein Knabe von 12 Jahren z. B. vertrug anfangs nur eine Injektion von 70 cc in die Blase, nach 9 Tagen konnten 350 cc ohne Beschwerden injiziert werden. Man sieht daraus, wie dehnbar die Blase bei Lebenden ist; andererseits muss man sagen, dass eine Anfüllung der Blase mit mehr als 600 cc in das pathologische Gebiet fällt, weil dieses Quantum erst nach Vorbereitung der Blase eingebracht werden kann. Versuche über die Kontraktionsverhältnisse der Blasenmuskulatur bei Injektion kleiner Flüssigkeitsmengen hat Mosso (37) zahlreich angestellt;

wenn er auch den Zweck verfolgte, die stete Thätigkeit der Blasenmuskulatur während des Lebens, die sich in Kontraktion und Nachlass derselben zeigte und auf psychische Reize änderte, aufschreiben zu lassen, so erlauben seine Versuchsprotokolle, einen mittleren Füllungsgrad der Blase festzustellen, der noch bequem ertragen wurde. Dieser Grad war bei 300 cc erreicht. Das ist ein weiterer Beweis für unseren Schluss, dass eine Füllung von mehr als 600 cc dem normalen Verhalten nicht mehr entspricht.

Man sieht aus der Kurve I ohne weiteres, dass der mittlere Stand, den die innere Harnröhrenmündung bei Erwachsenen hat, schon um das 17. Lebensjahr erreicht werden kann. Ob er aber jedesmal schon in diesem Alter erreicht wird, kann auf Grund des geringen vorliegenden Materials nicht festgestellt werden.

Über den Stand der inneren Harnröhrenmündung bei Männern ist zu Eingang dieses Abschnitts schon zusammenfassend berichtet worden. Was den Stand des Scheitels der Blase betrifft, so können wir sagen, dass er bei kontrahiertem Organ vom 3. Lebensjahre ab die Konjugata erreicht, später tiefer steht. Bei gefüllter Blase liegt in den beiden ersten Lebensjahren ausnahmslos ein Teil der Vorderwand der Bauchwand an, und der Scheitel überragt bis zum 8. Jahre den Beckeneingang, kann auch bis zum 14. so stehen.

Nach dem Eintritt der Pubertät muss die Blase übermässig gefüllt, auch durch das gefüllte Rektum, durch die hypertrophierte Prostata oder durch abnorme Fettentwicklung im Cavum ischio-rectale, also durch raumbeschränkende Momente im kleinen Becken gehoben sein, wenn der Scheitel der Blase den Beckeneingang erheblich, um mehr als 2 cm überragen soll.

b) Die Senkung der Blase bei Weibern. Kurve II.

Es wurde schon hervorgehoben, dass die Senkung der Blase bei Weibern gerade so vor sich geht, wie bei Männern, und dass die beiden Perioden der Senkung eine Periode der Ruhe zwischen sich fassen. Ebenfalls wurde als charakteristisch für das erwachsene Weib der tiefere Stand der inneren Harnröhrenmündung in der Höhle des kleinen Beckens hingestellt, und es muss also das absolute Mass der Senkung, die die innere Harnröhrenmündung macht, bei Weibern grösser ausfallen als bei Männern. Bei Männern beträgt es 46 mm, bei Weibern 56 mm, wenn man die Differenz des Abstandes der inneren Harnröhrenmündung von der Konjugata zur Zeit der Geburt und nach Vollendung des Wachstums nimmt.

1. Für das Kindesalter stehen 15 Individuen zur Verfügung, darunter 10 Durchschnitte. Neugeborene sind 2, 3jährige und 6jährige Mädchen je 3 vorhanden; ein Mädchen von 4, eines von 7, eines von 8 Jahren vervollständigen die Reihe, die für die Jahre vom 3. bis zum 9. Jahre weit mehr Einzelstadien bietet, als bei den Knaben vertreten sind.

Innere Harnröhrenmündung. In den ersten 18 Lebensmonaten senkt sich die innere Harnröhrenmündung um 21 mm; von da ab bis zum 8. Jahre nochmals um 17 mm; also $^2/_3$ der gesamten Senkung, die die Blase durchmacht, werden im Kindesalter zurückgelegt. Bei den Individuen gleichen Alters (Nr. 7, 8, 9 und 11, 12, 13 der Tabelle II), welche auf der Kurve durch eine Mittelzahl vertreten sind, zeigen jedesmal je 2 den gleichen Abstand der inneren Harnröhrenmündung von der Konjugata (Nr. 7 und 9, sowie Nr. 11 und 12); bei Nr. 8 steht dagegen die innere Harnröhrenmündung um 5 mm, bei Nr. 13 um 8 mm höher, als bei den beiden anderen Fällen. Wir sehen daraus, dass schon beim Kinde der inneren Harnröhrenmündung ein gewisser Spielraum gelassen ist; ihre Stellung wechselt wohl auch beim gleichen

Individuum etwas, je nach dem Füllungsgrad der Blase, der Spannung der Muskeln im Beckenausgang, dem Druck innerhalb der Bauch- und Beckenhöhle.

Mit diesen Verhältnissen hängt es auch wohl zusammen, dass der Abstand der inneren Harnröhrenmündung vom geraden Durchmesser des Beckenausgangs nicht ebenso ununterbrochen mit zunehmendem Alter abnimmt, wie der Abstand von der Konjugata sich vergrössert. Es ist die Stellung der inneren Harnröhrenmündung zum geraden Durchmesser des Beckenausgangs Schwankungen unterworfen, wie die in Tabelle II enthaltenen Masse gut erkennen lassen.

Blasenscheitel. Wenn meine Fälle nach dem Kontraktionszustande der Blase geordnet werden, so ergeben sich 3 Gruppen, für die ich in folgender kleinen Tabelle den jeweiligen Stand des Blasenscheitels zur Ebene der Konjugata angeben will. Das Zeichen + bedeutet, dass der Blasenscheitel um die angegebene Ziffer höher, das Zeichen — dagegen, dass er um so viel tiefer steht, als die Konjugata. Die Ziffern bedeuten Millimeter.

a) Leere, kontrahierte Blase.

Alter	Stand des Blasenscheitels zur Konjugata
Neugeborene	+ 28 mm
Neugeborene	+ 26 „
9 Monate	+ 9 „
3 Jahre	0
6 „	— 8 „
7 „	— 4 „

b) Gefüllte Blase.

Alter	Stand des Blasenscheitels zur Konjugata
15 Monate	+ 15 mm
19 „	+ 19 „
4 Jahre	+ 14 „
8 „	+ 10 „

c) Leere, erschlaffte Blase.

Alter	Stand des Blasenscheitels zur Konjugata
3 Jahre	+ 15 mm
6 „	+ 15 „
6 „	+ 9 „

Die kontrahierte Blase steht mit ihrem Scheitel nach Vollendung des dritten Lebensjahres im Becken; die gefüllte und auch die erschlaffte, leere Blase dagegen ragen mit ihrem Scheitel während des ganzen Kindesalters über die Ebene des Beckeneingangs empor, in die Bauchhöhle hinein. Die leere, erschlaffte Blase fand ich immer abgeplattet, so dass die hintere Wand die vordere berührte; die Seitenränder waren dann ziemlich scharf.

Verhalten des Bauchfells. Beim neugeborenen Mädchen ist die Abgangsstelle des Urachus der höchste Punkt der Blase; es wird von hier ab die hintere Wand vom Peritoneum überzogen, aber nicht immer in ihrer ganzen Länge. Einmal fand ich den untersten Abschnitt der Blasenwand frei vom serösen Überzug und durch lockeres Bindegewebe mit dem Cervix uteri verbunden. Die Harnröhre berührte die vordere Wand der Vagina.

In den ersten Lebensjahren findet man einen grösseren oder geringeren Abschnitt der hinteren Blasenwand immer frei vom Bauchfell; es kann dasselbe entsprechend der Linie, die die beiden Ureterenmündungen verbindet, auf den Uterus übergehen, wie ich bei Mädchen von 1 Monat und 2 Jahren fand, oder aber schon früher oberhalb dieser Linie die Blasenwand verlassen, wie ich bei Mädchen von 2 Monaten, 15 Monaten und 2 Jahren und 9 Monaten angetroffen habe.

Bei den Mädchen von 3 bis 8 Jahren erreichte ebenfalls die Serosa die Verbindungslinie beider Ureterenmündungen nicht mehr, und ging oberhalb derselben an der Grenze zwischen Corpus und Cervix auf den Uterus über. Es bleibt hier also ein grösseres Stück der hinteren Blasenwand frei vom Bauchfell.

Zur Zeit der Geburt ist die Blasenwand nur mit dem Cervix uteri, nicht mit der Vagina, in Berührung; die innere Harnröhrenmündung steht etwas höher, als das vordere Scheidengewölbe, und nur die Harnröhre berührt die vordere Wand der Vagina. Während nun die innere Harnröhrenmündung von der Konjugata sich entfernt, kommt der unterste Abschnitt der hinteren Blasenwand, der dabei vom Bauchfell frei wird, in Berührung mit der vorderen Wand der Scheide. Die Blase rückt vor dem Uterus nach abwärts, und dieser selbst bleibt in Ruhe und ändert seinen Abstand von der Konjugata nicht.

Dieses Verhalten ist wohl so zu erklären, dass die Vagina sich stärker verlängert, als in der gleichen Zeit die Harnröhre dies thut. Darum tritt nur die innere Harnröhrenmündung absolut tiefer, der Uterus aber nicht. In Übereinstimmung damit wird der Abstand des tiefsten Punktes der Excavatio vesico-uterina von der inneren Harnröhrenmündung grösser, aber nicht der Abstand zwischen Excavatio vesico-uterina und dem vorderen Scheidengewölbe. Im Gegenteil, dieser Abstand wird kleiner. Er betrug beim Mädchen von 3 Jahren 20 mm, beim Mädchen von 4 Jahren 14 mm, beim Mädchen von 7 Jahren 4 mm. Die Blase entfernt sich aus dem Bereich des Bauchfellsackes, die Scheide nicht.

Zwischen der vorderen Wand der Blase und der unteren Hälfte der Symphyse entwickelt sich nach der Geburt eine im Durchschnitt keilförmige Fettmasse; sie liegt in dem Boden und in der hinteren Wand des Blasenspaltraums. Ich habe diese Fettmasse niemals vermisst und immer in gleicher Form angetroffen. Sie ist von einer festen Bindegewebskapsel umgeben und in ihre Form gebracht.

b) Die Blasenlage zwischen dem 9. und dem 14. Jahre.

Es steht wieder nur ein Individuum aus der ganzen Periode zur Verfügung, das bei Symington (8, Taf. I) abgebildet ist. Das-

selbe gehört dem Ende der Periode, vielleicht dem Anfang der nächstfolgenden an, und es ist daher fraglich, ob es die typischen Verhältnisse der Blase für diese Periode zeigt. Denn es stand wohl der Eintritt der Pubertät nahe bevor, wie die Grösse der Konjugata des Beckeneingangs erkennen liess; der quere Durchmesser des Beckeneingangs indessen betrug nicht mehr als der sagittale, auch war der Uterus noch ganz unentwickelt. Beides entspricht noch dem Verhalten beim Kinde. Die innere Harnröhrenmündung steht ziemlich tief im Becken; sie liegt 48 mm unterhalb der Konjugata, und 4 mm oberhalb des geraden Durchmessers des Beckenausgangs. Die Blase ist kontrahiert, unter Knickung der hinteren Wand; der Scheitel steht 4 mm unterhalb der Konjugata, der Blasengrund liegt der vorderen Wand der Scheide an. Das Bauchfell geht in der Höhe des inneren Muttermundes auf den Uterus über, so dass das vom Bauchfell freie Stück der hinteren Blasenwand auch mit dem Cervix uteri verbunden ist; die hintere Fläche des Uterus wird ganz vom Bauchfell überzogen, und die hintere Wand der Scheide noch in der Länge von 18 mm davon bekleidet.

c) Die Blasenlage vom 14. bis zum 20. Jahre.

Es liegen aus dieser Zeit drei Fälle vor, von 16, 17 und 18 Jahren. Dieser letzte Fall ist von Le Gendre (4) abgebildet.

Die Blase war in zwei Fällen kontrahiert, im dritten gefüllt; bei den kontrahierten Blasen war das Rektum leer, bei der gefüllten stark ausgedehnt.

Die innere Harnröhrenmündung steht bei den drei Individuen etwa gleich weit ab von der Konjugata; bei kontrahierter Blase steht sie 6 und 7 mm oberhalb des geraden Durchmessers des Beckenausgangs, bei der gefüllten liegt sie in dieser Linie.

Bei gefüllter Blase und stark gefülltem Rektum befindet sich der Blasenscheitel 40 mm oberhalb der Konjugata; bei dem kontrahierten Organ liegt der Scheitel in der Beckenhöhle, und

zwar beim 16jährigen Mädchen, bei dem die Blase nicht ganz entleert war, 14 mm, beim 17jährigen 26 mm unterhalb der Konjugata.

Das Bauchfell überzieht die Blase etwa bis zur Verbindungslinie der beiden Ureterenmündungen.

Der Blasengrund grenzt an die Vagina, und an den Cervix uteri, mit dem er durch lockeres Gewebe verbunden ist.

Bei ganz kontrahierter Blase liegt der tiefste Punkt der Excavatio vesico-uterina 5 mm, bei halb entleerter 10 mm oberhalb der Kuppe des vorderen Scheidengewölbes.

Die Blase verhält sich also im wesentlichen schon so, wie bei der Erwachsenen; nur ist die innere Harnröhrenmündung etwas weiter vom geraden Durchmesser des Beckenausgangs entfernt, und steht der Konjugata um einige Millimeter näher.

In seltenen Fällen kommt es vor, dass die Blase einen höheren Stand als den normalen dauernd beibehält, und ähnlich liegen bleibt, wie beim Neugeborenen. Sie befindet sich dann zum grössten Teil oberhalb der Konjugata, und bildet in gefülltem Zustande einen flachen, dem Gesicht wie dem Gefühl zugänglichen Tumor, der an den schwangeren Uterus erinnert, und bei Erwachsenen dafür gehalten werden kann. Mir sind zwei Fälle eines hohen Blasenstandes bekannt geworden, die in Göttingen klinisch beobachtet worden sind; der eine betraf ein Mädchen von 7 Jahren, der andere ein Mädchen von 19 Jahren. Die Kapazität der Blase, gemessen durch die Menge des regelmässig entleerten Urins, war nicht grösser als gewöhnlich; die Entleerung war eine vollständige, und brachte den Tumor völlig zum Verschwinden.

Es ist mir nicht bekannt, ob jemals ein Fall von dauernd hohem Blasenstande anatomisch untersucht worden ist. Mir ist

kein derartiger Fall zur Beobachtung gekommen, und ich kann über die Vorgänge, die zum Verbleiben der Blase in ihrer ursprünglichen Stellung führen, nichts aussagen. Es ist sehr zu wünschen, dass ein günstiger Zufall uns zu Hilfe kommt; es würde der Mechanismus der Blasensenkung verständlicher werden, wenn wir Verhältnisse kennen lernen, die ihn stören können.

Dass durch Beckentumoren die Blase dauernd gehoben werden kann, ist schon erwähnt; es existieren Beobachtungen darüber. Ein derartiger Fall, in dem die Blase durch eine Extrauterinschwangerschaft nach oben hin verlagert ward, so dass sie ganz in der Bauchhöhle lag, ist von Barber beschrieben und durch Abbildung des Durchschnitts erläutert (38); mir ist ein Fall durch Herrn Dr. Bauer in Stettin mitgeteilt worden, bei dem von der Vorderfläche des Kreuzbeins bei einer Gebärenden eine kindskopfgrosse Exostose in die Beckenhöhle vorragte, so dass der Kaiserschnitt gemacht werden musste. Bei diesem wurde die in der Bauchwand liegende Blase getroffen, und die Kranke starb. Wenn der Raum der Höhle des kleinen Beckens vorübergehend oder dauernd beschränkt wird, so wird die Blase in die Bauchhöhle hineinverdrängt.

Auf die Thatsache, dass die Blase beim Neugeborenen höher liegt, als beim Erwachsenen, dass sie von der Geburt an tiefer tritt, und dass ihre Abwärtsbewegung in einem bestimmten Lebensalter beendet ist, haben nur wenige Beobachter aufmerksam gemacht. Aber bereits der Erste, bei dem ich eine bezügliche Notiz finde, Harrison (34) hat wesentliche Punkte dieses Vorgangs richtig erkannt. Seine Angaben scheinen bis in die neueste Zeit wenig beachtet worden zu sein; nur Symington hat sie der Vergessenheit entrissen. Ich will den betreffenden Passus des höchst lesenswerten Aufsatzes hier wörtlich anführen. Harrison sagt (34, S. 378):

„In the foetus and infant of a year old the bladder in figure more resembles that of a quadruped; when distended, it is pyriform, like a bottle or flask reversed, the larger end or the superior fundus beeing in the abdomen, and the smaller extremity tapering in the urethra. This is the only portion in the pelvis; at this age its vertical axis greatly exceeds its other diameters and even when empty, the greater portion of it is in the abdomen. As the child increases in years and size, its pelvis expands, and in the same proportion its lower fundus enlarges, so that at about six or seven years of age it presents a more oval form, both extremities beeing nearly equal and very little of it rising above the pubis, unless when distended. From this period it continues to acquire gradually the adult figure; that is, its inferior fundus and body enlarge, while the superior remains stationary; hence it becomes shorter in its proportions, and broader below, so as to assume the triangular shape when empty and the ovoid when distended."

Die Lage der Blase des Neugeborenen in der Bauchwand, das stufenweise Absteigen des Organs, der Zeitraum, in dem die Senkung am beträchtlichsten ist, die Veränderung der Form, die die Blase dabei erleidet, sind in diesen Worten schon dargestellt; als Grund der Ortsveränderung der Blase wird das Wachstum des Beckens angegeben. Man sieht, dass das Resultat eingehender eigener Untersuchungen in diesen Worten niedergelegt ist.

Weniger eingehend äussert sich Huschke (12, S. 347). „Die Harnblase liegt beim Neugeborenen ungefähr 2 Zoll höher als später und ragt um so viel über die Schamfuge empor, befindet sich also zum grössten Teil ausserhalb der kleinen Beckenhöhle des Kindes. Im dritten Jahre liegt sie noch 3 Zoll (?), im zwölften 1½ Zoll und selbst im sechzehnten Jahre zuweilen etwas über der Symphyse. Später zieht sie sich immer mehr in die Beckenhöhle zurück, und steigt im höheren Alter im an-

gefüllten Zustande über die Schambeine nicht mehr weit in die Höhe, während ihr Grund tiefer im Becken liegt."

Vielleicht hat Huschke den Stand des Blasenscheitels am in situ aufgeblasenen Organ bestimmt; sonst sind seine Angaben nicht recht erklärlich. Den ganzen Betrag der Senkung der Blase giebt er dagegen richtig an.

Es finden sich im Lehrbuch der Anatomie von Sappey (30, Tome IV, S. 535) Angaben über denselben Gegenstand; zugleich wird ein Versuch gemacht, die Befunde zu erklären. Es heisst da:

„Pendant la vie intrautérine et les premieres années qui suivent la naissance, les pubis étant peu dévéloppées, la vessie, dont le dévéloppement a été plus rapide, et dont la forme est alors plus allongée, les déborde très notablement, pour remonter vers l'abdomen, entre le péritoine qui la sépare des circonvolutions de l'intestin grêle et les muscles droits abdominaux auxquels elle adhère par un tissu cellulaire lâche. Mais ses dimensions verticales diminuant ensuite, et celles du pubis augmentant au contraire, elle descend peu à peu dans l'excavation du bassin, où elle se loge en totalité vers la fin de la deuxième année. A cet époque, son sommet, dans l'état de vacuité, répond en général à la partie la plus élévée de la symphyse pubienne."

Es ist nicht ersichtlich, ob Sappey annimmt, der vertikale Durchmesser der Blase verkürze sich relativ oder absolut. Relativ verkürzt er sich nach der Geburt, absolut aber durchaus nicht. Dass nur die Höhenzunahme der Symphyse das Tiefertreten zur Folge habe, ist nicht zutreffend; der Vorgang ist komplizierter und es ist wesentlich das Tiefertreten des Beckenausgangs massgebend für die Senkung der Blase. Endlich ist diese Senkung nicht mit dem Ende des zweiten Lebensjahres abgeschlossen, sondern sie dauert viel länger an.

Kölliker (12) sowohl als Symington (8) beschreiben eine Reihe von Einzelbefunden bei Individuen verschiedenen

Alters; sie äussern sich aber nicht über den gesamten Vorgang der Senkung der Harnblase. Bei Kölliker lag es nicht im Plane der Untersuchung, die Harnorgane eingehend zu berücksichtigen; Symington verfügte nicht über das Material, das er zur Beantwortung der Frage für nötig erachtet. Die Einzelbefunde beider Forscher habe ich zu verwerten gesucht.

Eine genaue Bestimmung des Wachstums der Beckenhöhle nach der Tiefe zu fehlt uns noch; auch mir war es nicht möglich, dieselbe vorzunehmen, aus Mangel an geeignet konserviertem Material. Man muss das frische Becken von den Weichteilen befreien und in dünnem Alkohol aufbewahren, um vor Schrumpfung der knorpligen Beckenabschnitte, die beim Kinde einen erheblichen Anteil ausmachen, sicher zu sein. Getrocknete Becken sind unbrauchbar, um das Wachstum derselben erkennen zu lassen. Die Untersuchung würde besonders das Wachstum des Schambogens und der Seitenwand des kleinen Beckens zu berücksichtigen haben, um entscheiden zu können, wie die betreffenden Knochenpunkte verschoben werden, während das Becken im vertikalen Durchmesser wächst; denn von diesen Wachstumsverschiebungen hängt das Absteigen der Blase wesentlich ab.

Im allgemeinen ist zu konstatieren, dass innerhalb der Beckenhöhle des Neugeborenen Raummangel herrscht, der durch die geringe Ausdehnung des Beckens in sagittaler und in senkrechter Richtung bedingt wird. Diesem Raummangel hilft das Wachstum ab; das Kreuzbein, die Symphyse, die Seitenwände der Beckenhöhle im allgemeinen, also die Leistenbeine, nehmen an Höhe zu, und durch das Wachstum der Flügel des Kreuzbeins wird der Querdurchmesser der Beckenhöhle vergrössert, ebenso durch Verlängerung der Schambeine die Konjugata.

Der Profildurchschnitt der Beckenhöhle bekommt dabei allmählich eine andere Gestalt; das Kreuzbein wird konkaver und das Steissbein biegt aus der Flucht der Kreuzbeinachse nach vorn

hin um, wird aber stark reduziert und durch die Verknöcherung verändert. Dadurch wird Platz geschaffen für das Rektum, das sich dem Kreuzbein dicht anlegt und seine nach vorn konvexe Schleife ausbildet; im vorderen Abschnitt der Beckenhöhle entsteht Raum für die Harnblase.

Wenn nun, unabhängig von den normalen Wachstumsvorgängen, wieder Raumbeschränkung innerhalb der Beckenhöhle eintritt, so ist die Wirkung derselben eine Verdrängung der Harnblase nach oben hin. Einige Beispiele dafür sind angeführt worden.

Litteraturverzeichnis.

1. Langer, Zur Topographie der männlichen Harnorgane. Wiener medizinische Jahrbücher I. 1862.
2. Fürst, L., Die Maass- und Neigungsverhältnisse des Beckens. Leipzig 1875.
3. Pirogoff, Anatome topographica sectionibus illustrata. Petropoli 1859.
4. Le Gendre, Anatomie homolographique. Paris 1858.
5. Jarjavay, Recherches anatomiques sur l'urèthre de l'homme. Paris 1858.
6. Braune, Topographisch-anatomischer Atlas. Leipzig 1875.
7. Rüdinger, Topographische Anatomie. Stuttgart 1873/78.
8. Symington, The topographical Anatomy of the Child. Edinburgh 1887.
9. His, W., Über Präparate zum Situs viscerum. Archiv für Anatomie u. Entwickelungsgeschichte 1878.
10. Kohlrausch, Zur Anatomie und Physiologie der Beckenorgane. Leipzig 1854.
11. Symington, On the position of the empty and distended bladder in the male child. Edinburgh medical Journal 1885. September.
12. Kölliker, Über die Lage der inneren weiblichen Geschlechtsorgane. Festgabe für Henle. Bonn 1882.
13. Takahashi, Beiträge zur Kenntnis der Lage der fötalen und kindlichen Harnblase. Archiv für Anatomie und Entwickelungsgeschichte 1888.
14. Fürst, L., Ein einfach plattes nicht rhachitisches Becken mit doppeltem Promontorium. Archiv für Gynäkologie, Bd. VII, 1875.
15. Disse, Beiträge zur Kenntnis der Spalträume des Menschen. Archiv für Anatomie u. Entwickelungsgeschichte 1889. Supplement.
16. Henle, Eingeweidelehre. II. Aufl. Braunschweig 1875.
17. Zuckerkandl, Über die Fascia perinaei propria. Wiener medizinische Jahrbücher 1875.
18. Holl, Über den Verschluss des männlichen Beckens. Archiv für Anatomie und Entwickelungsgeschichte 1881.
19. Garson, Über Tamponade des Beckens. Archiv für Anatomie und Entwickelungsgeschichte 1878. S. 171.

20. Petersen, Über Sectio alta. Archiv für klinische Chirurgie, Bd. 25, 1882.
21. Berry Hart, Atlas of female pelvic Anatomy. Edinburgh 1884. Mir nicht zugänglich, citiert bei Symington (8, S. 69).
22. Huschke, Eingeweidelehre. 1844.
23. Krause, W., Handbuch der Anatomie. III. Aufl., Bd. II, 1879.
24. Hyrtl, Lehrbuch der Anatomie. X. Aufl. Wien 1867.
25. Luschka, Anatomie des menschlichen Beckens. 1863.
26. Gegenbaur, Lehrbuch der Anatomie des Menschen. I. Aufl. 1883.
27. Engel, Topographische Anatomie. 1859.
28. Richet, Anatomie médico-chirurgicale. IV. Edition. 1874.
29. Tillaux, Traité d'Anatomie topographique. III. Édition.
30. Sappey, Traité d'Anatomie. Tome IV. II. Edition.
31. Jarjavay, Traité d'Anatomie chirurgicale. 1854. Tome II.
32. Quain's Anatomy. 8th Edition. 1876.
33. Harrison, Artikel „Anus" in Todd's Cyclopaedia of Anatomy and Physiology. 1836.
34. Harrison, Artikel „Bladder". Ebenda.
35. Luschka, Anatomie des Bauches. 1863.
36. Toldt, Lehrbuch der Anatomie. Wien 1890
37. Mosso, Archives Italiennes de Biologie. Tome II.
38. Houghston Barber, The Diagnosis of advanced extra-uterine Gestation. Edinburgh medical Journal 1882, S. 220.

Tafelerklärung.

Tafel I/II.

Fig. 1. Medianschnitt des Beckens eines erwachsenen Mannes. Die Blase in Kontraktion begriffen. *Sy* Symphyse; *v. L. V* fünfter Lendenwirbel: *v. s. V* fünfter Kreuzwirbel. *t.pp.* M. transversus perinaei profundus, *bbc* M. bulbo-cavernosus. *Pro* Prostata. *Lf.* Längsfasern der Muskelhaut des Beckens, die zum hinteren Rande des Diaphragma urogenitale, zur Prostata und zum M. sphincter ani externus ziehen. *sph. ani ext.* M. sphincter ani externus. *I* Längsfaserschicht, *II* Ringfaserschicht der Blasenmuskulatur. *3*, *4* M. sphincter vesicae internus. *5* Plica transversalis recti. *6* M. sphincter ani internus. *Fg.* Fettgewebe zwischen Prostata und Symphyse. Das Becken ist stark mit Kot gefüllt.

Tafel III/IV.

Fig. 2. Medianschnitt des Beckens eines erwachsenen Mannes. Blase gefüllt, Rektum leer. Die Analöffnung ist vom Schnitt nicht getroffen.

Sy Symphyse. *V. l. V* fünfter Lendenwirbel. *v. s. V* fünfter Kreuzwirbel. *Fg.* Fettgewebe zwischen Prostata und Symphyse. *Pro* Prostata. *Tpp.* M. transversus perinaei profundus. *Bbc.* M. bulbo-cavernosus. *Sph. ani ext.* M. sphincter ani externus. *1.* Samenblase. *2.* Längsfaserschicht der Muskelhaut des Rektum, zur Prostata und zum hinteren Rande des Diaphragma urogenitale ziehend. *3.* M. sphincter ani internus.

Tafel V/VI. Figg. 3, 4, 6, 7.

Fig. 3. Männliches Becken; Blase und Prostata im Zusammenhang mit den Fascien am Beckenboden von der Beckenhöhle her präpariert, von oben und rechts her gesehen. Blase und Rektum sind nach oben gezogen, die Symphyse ist durch einen Medianschnitt getrennt, und das Darmbein vermittelst eines durch die Pfanne gelegten Sägeschnitts vom Leistenbein abgetrennt.

Pro Prostata. *Rct.* Rectum. *lev. ani* M. levator ani. *isch. cocc.* M. ischio-coccygeus. *obt. int.* M. obturator internus. *Tub. isch.* Tuber ossis ischii. *1* Spina ossis ischii. *BfI* Platte der Beckenfascie, die an den Seitenrand der Prostata tritt, deren hintere Fläche überzieht und mit der oberen Aponeurose des M. transversus perinaei profundus zusammenhängt. *2* obere Aponeurose des M. transversus perinaei profundus. *3.* M. praerectalis. *4.* M. recto-coccygeus. *5.* Arcus tendineus der Beckenfascie.

Fig. 4. Weibliches Becken, von vorn gesehen. Die Symphyse durch einen Medianschnitt gespalten, beide Schambeine auseinandergezogen. Die Blase im Zusammenhang mit der Beckenfascie präpariert und nach oben gezogen. Der scharfe Rand, in dem die Beckenfascie mit der oberen Aponeurose des M. transversus perinaei profundus verschmilzt, ist von vorn her in seiner ganzen Ausdehnung sichtbar gemacht. (R.)

Sy Schnittfläche der Symphyse. *Bl* Blase. *pbv.* M. pubo-vesicalis. *m. bulb. cav.* M. bulbo-cavernosus, der Wand der Vagina aufliegend.

Fig. 6. Medianschnitt des Beckens eines neugeborenen Knaben. *Sy* Symphyse. *v. l. V* fünfter Lendenwirbel. *v. s. V* fünfter Kreuzwirbel. *Rct.* Rektum. *Prt.* Peritoneum. *Pro.* Prostata. *Lf.* Längsfasern der Muskelhaut des Rektum. *Bbc.* M. bulbo-cavernosus. *sph. ani ext.* M. sphincter ani externus. *I.* M. sphincter ani internus. *Bspr.* Blasenspaltraum im Längsschnitt. Die Blase ist in platter Form kontrahiert.

Fig. 7. Sagittaldurchschnitt durch die innere Harnröhrenmündung eines neugeborenen Mädchens. Blase kontrahiert. Geringe Ausbildung der oberen Abteilung des M. sphincter vesicae internus, *u r* innere Harnröhrenmündung. *Lf* Längsfaserschicht. *Rf* Ringfaserschicht der vorderen Blasenwand. *LfI* Längsfaserschicht der Harnröhrenschleimhaut. *RfI* Ringfaserlage der Blasenmuskulatur an der hinteren Wand. *LfII* Längsfaserschicht der Muskelhaut daselbst, die sich bei *a* zwischen die Bündel der unteren Abteilung des M. sphincter internus (*Sph. int. II*) inseriert. *Sph. int. I* die schwach ausgebildete obere oder horizontale Abteilung des M. sphincter vesicae internus. Gezeichnet bei Winkel, Syst. I Okular 2.

Tafel VII/VIII. Figg. 5, 8.

Fig. 5. Weibliches Becken. Befestigung der Blase durch die Beckenfascie. Dasselbe Präparat wie Fig. 4 von der Bauchhöhle her gesehen. Die Blase *Bl* ist nach hinten umgelegt. *Sy* Schnittfläche der Symphyse. *R* der scharfe Rand, in dem die Beckenfascie sich mit der oberen Aponeurose des M. transversus perinaei profundus verbindet, durch Auseinanderziehen der Schambeine angespannt. *1, 2* Ursprünge des rechten und linken Arcus tendineus der Beckenfascie. *Pl.* die Platte der Beckenfascie, die vom Arcus tendineus an die Harnblase hingeht. *3, 4.* Insertion von Längsbündeln der Blasenmuskulatur an den Arcus tendineus, bezeichnet als M. pubo-vesicalis. *Can. obt.* Canalis obturatorius. *arc. tend.* Arcus tendineus der Beckenfascie. *lev. an.* Musculus levator ani.

Fig. 8. Skizze des Medianschnittes des Beckens eines 2jährigen Knaben. Blase u. Rektum gefüllt. *Sy* Symphyse. *Pm* Promontorium. *Lig. arc. pub.* Ligamentum arcuatum pubis. *Bspr* Blasenspaltraum. *Ur* Abgangsstelle des Urachus. *Fi* Fettgewebe zwischen Prostata und Symphyse, im Durchschnitt. *Oc* Steissbein. *An.* Anus. *Amp.* Scheinbare Ampulle des Rektum, durch die Plica transversalis recti (*Pl. tr. recti*) geteilt. *Per.* Peritoneum. *Scr.* Scrotum.

II.

ÜBER DIE HALSFASCIE.

VON

FR. MERKEL.

Aus dem anatomischen Institut zu Göttingen.

Mit 5 Abbildungen auf Taf. XI, XII.

Seit Allan Burns im Jahre 1811 darauf aufmerksam gemacht hatte (1), dass am Halse eine Fascie unterschieden werden muss, ist die Diskussion über dieselbe nicht verstummt und Malgaigne(7) klagt schon 1838: „L'aponévrose cervicale, espèce de protée anatomique, se présente avec une forme nouvelle sous la plume de chacun de ceux qui ont tenté de la décrire". Die von diesem Forscher urgierte Verschiedenartigkeit der Auffassung hat mehrere Gründe. Sie erklärt sich: 1. dadurch, dass das Bindegewebe des Halses in seiner Ausbildung individuell ausserordentlich schwankt, 2. dadurch, dass die einzelnen Beobachter über das, was man eine Fascie zu nennen habe, verschiedener Ansicht sind, 3. dadurch, dass die topographischen Verhältnisse in der vorderen Halsgegend und mit ihnen diejenigen des Bindegewebes vom Kopf bis zur Brust herab fast von Centimeter zu Centimeter wechseln, wodurch alle Versuche, hier über grössere Entfernungen hin gleichartige Fascienverhältnisse zu konstruieren, von vorne herein scheitern müssen und 4. endlich, dadurch, dass sich die wenigsten Autoren von einem gewissen Schematismus losmachen können, der gerade hier am Halse schlecht angebracht ist und sie zwingt, bald Zusammengehöriges auseinander zu reissen, bald Getrenntes künstlich zu vereinigen.

Auch die Untersuchungsmethode ist nicht gleichgültig. Die gewöhnliche anatomische Präparation leistet keineswegs Alles, deshalb haben manche Untersucher, wie König (20) und Poulnes (26) zu dem Hilfsmittel gegriffen, die zwischen den festeren

Bindegewebsplatten befindlichen Räume mit Leimlösungen auszuspritzen und sowohl die Form und Lage der erstarrten Klumpen, wie auch deren Begrenzungen zu beschreiben, ein anderer, Henke (19), nahm die Hydrotomie zu Hilfe, indem er durch forcierte Injektion von Wasser in die Arterien künstliches Ödem erzeugte und an dem gefrorenen Präparat die kompakten Eisstücke freilegte. Die Einwände, welche gegen diese letztere Methode zu erheben sind, hat schon Poulsen (S. 224) ausgesprochen. Sie schienen mir so schwerwiegend, dass ich selbst mich derselben gar nicht bediente. Aber auch die Methode der Leimeinspritzung hat ihre Bedenken, welchen ebenfalls Poulsen selbst (S. 234) Ausdruck gab. Er glaubte jedoch durch die Menge seiner Injektionen, er operierte an 64 Leichen, gegen Irrtümer geschützt zu sein. Ich machte nur wenig Gebrauch von der Leimeinspritzung. Neben der Präparation frischer Leichen in grösserer Zahl, fertigte ich gefrorene Durchschnitte und benützte Leichen, deren Gefässe erst mit ein- bis zweiprozentiger Chromsäurelösung ausgespritzt waren und welche nachher in Spiritus gelegen hatten. Die Chromsäureinjektion wird so lange fortgesetzt, bis der erste Anfang eines künstlichen Ödemes aufzutreten beginnt, ein Zeichen dafür, dass die Flüssigkeit die Gewebe durchtränkt und überall ihren erhärtenden Einfluss ausübt. Man kann von solchen Leichen Querschnitte anfertigen, welche sowohl lehrreicher, wie auch topographisch einwandfreier sind, als die von gefrorenen Stücken, welche man zur Untersuchung erst einer schrumpfend wirkenden Nachbehandlung mit starkem Alkohol unterziehen muss, da am gefrorenen Stücke selbst die Bindegewebsblätter und -Räume nur unvollkommen sichtbar sind.

Was mit ein paar Worten die historische Entwickelung der Frage anlangt, so waren es Erwägungen der praktischen Medizin,

welche den Chirurgen A. Burns (1) veranlassten, die erste Beschreibung der Halsfascie zu geben. Er fand sich ziemlich kurz mit ihr ab: ein Blatt überzieht den Hals vom Kiefer bis zum Brustbein und Schlüsselbein. Es teilt sich in der Mittellinie in zwei Lamellen, welche den oberen Rand des Sternum zwischen sich fassen; in dem dadurch entstehenden Spalt findet sich Fett. Im übrigen giebt die Fascie an ihrer Innenseite Scheiden für die Muskeln und Kapseln für die Drüsen ab; zahlreiche wichtige Fragen werden gar nicht berührt, wie dies auch bei einer solchen Anfangsarbeit nicht verwundern kann. Von seinen Nachfolgern bilden besonders Blandin (3), Malgaigne (7) und Froriep (5) die Lehre von den einzelnen Blättern weiter aus. Froriep lenkt ferner als der erste die Aufmerksamkeit auch auf die Räume, welche zwischen diesen Blättern liegen und schon er unterscheidet vier Blätter der Fascie und fünf Räume am Hals, welche mit lockerem Bindegewebe ausgefüllt, die Ansammlung und Senkung von Ergüssen sehr begünstigen.

Später als die chirurgisch wichtige Seite der Frage erregt die physiologische das Interesse der Bearbeiter. Burns hatte allerdings schon ausgesprochen, dass die Fascie einen wichtigen Einfluss auf Schlingen und Atmen habe, aber erst mit Beginn der vierziger Jahre finden wir bei Theile (Sömmerings Muskellehre) und bei Cruveilhier (Myologie) die ersten Andeutungen von einer physiologischen Wirkung des M. omohyoideus auf die Fascie; er soll sie spannen. Theile setzt mit einem Fragezeichen zu, dass er vielleicht die V. jugularis zugleich komprimiere. Jarjavay (9), welcher die fascienspannende Eigenschaft des M. omohyoideus ebenfalls betont, meint, dass nach dem Durchschneiden der Fascie die Respiration behindert sei und zwar deshalb, weil nun die Atmosphäre auf die Lungenspitzen drücke. Von nun an findet jeder Standpunkt, der chirurgische, wie der physiologische, gleiche Beachtung.

Richet (10) teilt die Fascie insofern in neuer Art ein, als

er von dem umhüllenden Blatt eine Scheidewand nach Art eines Ligamentum intermusculare der Extremitäten an die Querfortsätze der Wirbel gehen lässt, wodurch ein vorderer (Hals-) von einem hinteren (Nacken-) Raum geschieden wird. Er hebt die Zusammengehörigkeit von Omohyoideus und Fascie ganz besonders hervor und nennt das von diesem Muskel zum Schlüsselbein herübergespannte Blatt „Aponeurosis omoclavicularis". Auf dieses soll der Muskel ausschliesslich wirken. Seine interessante und lichtvolle Beschreibung enthält auch in direktem Gegensatz zu Jarjavay die beachtenswerte Bemerkung, dass der Omohyoideus, so lange er in Kontraktion befindlich ist, die grossen Halsvenen offen hält.

Dittel (13), welcher der Halsfascie eine eigene Abhandlung, die erste nach Froriep, widmet, beschreibt sie zwar genau, aber nicht eben klar. Er vergleicht die Verhältnisse im unteren Teil des Halses mit denen der Schenkelfascie und statuiert einen „Processus falciformis", durch welchen die V. jugular. extern. in die Tiefe tritt. Bemerkenswert ist es, dass er sich besonders scharf gegen eine wohlbegrenzte Gefässscheide erklärt. Vielleicht mehr, als sie es verdient, wird seine Darstellung zur Grundlage der späteren Beschreibungen des in Rede stehenden Fascienapparates.

Ohne auf die übrigen keine neuen Bahnen beschreitenden Darstellungen der Halsfascie in den Handbüchern der letzten Jahrzehnte einzugehen, möchte ich nur noch dreier besonderer Abhandlungen gedenken. Henke (19) einerseits, von dessen Untersuchungen schon oben die Rede war, drang schärfer als irgend einer seiner Vorgänger darauf, dass man weniger die Platten des Bindegewebes, als die Räume zwischen ihnen, auf welche Froriep bereits hingewiesen hatte, zu beachten habe, ein Standpunkt, welcher nur den Interessen des Chirurgen Rechnung trägt. Herzog (23) andererseits beschreibt lediglich den Mechanismus, welchen die Fascie am unteren Teil des

Halses für die Blutbewegung in den Venen bildet, ein rein physiologischer Standpunkt. Poulsen (26) endlich widmet der Sache wieder eine ausgedehnte und allseitige Untersuchung, in welcher er den Verlauf der Fascie selbst, sowie die Gestalt und Ausbreitung der Bindegewebsräume gleich sorgfältig zu ergründen sucht. Sie bringt manche Details zu Tage, welche unsere Kenntnis fördern, ist aber vielleicht übergenau, so dass gleichgiltigen Dingen eine zu grosse Wichtigkeit beigelegt wird.

Bei einer neuen Bearbeitung wird es sich darum handeln müssen, der Bedeutung der Halsfascie nach allen Seiten hin Rechnung zu tragen und auch ihre Entwickelung nicht zu vernachlässigen. Dabei wird man in allererster Linie erst klar zu stellen haben, was man mit dem Namen einer Fascie belegen will, denn darüber herrschen, wie im Eingang gesagt wurde, Meinungsverschiedenheiten. An einer Extremität wird man kaum in Verlegenheit kommen; dort findet man Blätter von sehnigem Gefüge, meist auch von deutlich sehnigem Aussehen, welche das ganze Glied oder doch grössere Muskelgruppen einhüllen. Dieselben sind im Einklang mit ihrer sehnigen Struktur auch stets entweder wirkliche Sehnen oder sie vervollständigen als Sehnenbogen oder Verstärkungen des Periostes das Skelet. Sie stehen ausnahmslos mit dem Muskelsystem in nächster Beziehung, sei es, dass sich Muskeln thatsächlich an sie inserieren, sei es dass sie wenigstens deutlich als in phylogenetischem Zusammenhang mit solchen stehen, wie es z. B. bei der Plantarfascie der Fall ist. Am Stamm sind dergleichen Blätter weit weniger häufig zu finden, doch fehlen sie nicht, wie z. B. die Fascia lumbodorsalis erweist. So lange als sie von Muskeln als Ansatzpunkt benützt wird, ist sie sehnig, oberhalb der Rhomboidei verdünnt sie sich mehr und mehr, wie es

in den Büchern heisst; sie verschwindet völlig, wie man thatsächlich sagen muss.

Neben diesen sehnigen Blättern giebt es bekanntlich noch andere, welche ohne bestimmt hervortretende Struktur sind, mit der Insertion von Muskelfasern gar nichts zu thun haben, sondern sich als hamellöse Verdichtungen des formlosen Blindegewebes erweisen. Sie sind überall, wo sich irgend welhe Gebilde gegen die Umgebung abgrenzen. Nicht nur jeder Muskel, auch jedes Gefäss, jede Drüse, jedes Haar hat eine derartige Hülle aufzuweisen. Stets hängt sie mit dem lockeren Bindegewebe der Umgebung untrennbar zusammen und geht in dasselbe über, meist ist sie sehr dünn, schleierartig, zuweilen aber kann sie auch kräftiger werden, wodurch sie dann wohl für den Chirurgen eine grössere Bedeutung gewinnt. Da diese Blätter keine entwickelungsgeschichtlichen Einheiten sind, wie die sehnig angelegten, so schwanken sie in ihrer Ausbildung ausserordentlich, und man sieht in nicht seltenen Fällen, dass sie durch funktionelle oder pathologische Einflüsse bedeutend verdickt werden können. Es ist klar, dass man zwischen jenen mit den Muskeln in allernächster Beziehung stehenden Blättern und diesen dem lockeren Bindegewebe angehörigen strenge zu scheiden hat und es dürfte sich empfehlen, auch in der Benennung einen Unterschied zu machen, ich schlage daher vor, für die Blätter von sehnigem Gefüge, resp. der Bedeutung von Sehnen den Namen Aponeurose zu gebrauchen und für die Blätter, welche dem formlosen Bindegewebe angehören, den Namen Fascie zu reservieren.

Am Halse nun finden sich beide Arten von Blättern vor, wenn auch in sehr verschiedener Ausbildung. Schon Richet und nach ihm viele andere sprachen aus, dass das Bindegewebe dieses Körperteiles bei kleinen Kindern von ganz lockerem Gefüge sei und dass Fascienblätter in demselben gar nicht oder kaum nachzuweisen wären, dass solche Blätter vielmehr erst

im Laufe der Zeit unter dem Einfluss der Bewegungen entstehen, welche die sehr verschieblichen Teile des Halses gegen einander ausführen. In der That, untersucht man in gewöhnlicher anatomischer Präparation oder auf Querschnitten frischer, oder in dünnem Weingeist konservierter Leichen die Dinge, dann ist es oft selbst bei Erwachsenen schwierig, etwas anderes zu finden, als ein ganz lockeres formloses in sich zusammensinkendes Gewebe, welches sich nur gegen die Muskeln und die anderen Organe durch eine ganz zarte Membran abgrenzt. Erst bei der Untersuchung unter Wasser, besser noch an gehärteten Präparaten erkennt man, dass es sich allenthalben um Lamellen handelt, welche mehr oder weniger dicht auf einander liegen. Es bedarf wohl keiner Ausführung, dass dieselben mit einer Aponeurose nichts zu thun haben, sondern dass sie zu jenen „Fascien" zu rechnen sind, welche man an den Extremitäten, wo man die erwähnten starken Blätter findet, gar nicht der Beachtung wert hält.

Bevor nun der Bindegewebsapparat im einzelnen beschrieben wird, ist es nötig, erst einen Blick auf den Aufbau des Halses im ganzen zu werfen. Derselbe gestaltet sich, mit kurzen Worten beschrieben, folgendermassen:

Die Wirbelsäule mit ihren Muskeln stellt ein in sich abgeschlossenes Gebilde dar. An den ausgeschlachteten Tieren jeden Fleischerladens kann man sehen, wie eng hier alles verbunden ist und wie leicht sich das Ganze fast ohne Zuthun von der Umgebung löst. Dies muss der Thatsache zugeschrieben werden, dass all' dies von einer gemeinsamen Hülle umschlossen ist, welche nach aussen verhältnismässig wenige Verbindungen zeigt, nach innen aber Scheidewände zwischen die einzelnen Muskeln hineinsendet. Von diesem um die Wirbelsäule gelagerten Paket sind die beiden Muskeln Sternocleidomastoi-

deus und Trapezius zu trennen. Sie stehen ausserhalb der gemeinsamen Hülle, was man besonders deutlich an den Durchschnitten von Hälsen älterer Embryonen sehen kann. Es handelt sich daher nur: hinten um die longitudinalen Rückenmuskeln, vorne um die kleine Gruppe der Prävertebralmuskeln und seitlich um Scaleni und Levator scapulae, zu welch' letzteren noch der Plexus brachialis kommt. Eine ganz ähnliche eng anliegende und alles verbindende Hülle besitzen die Eingeweide, Luftwege und Speiseröhre, auch sie werden gemeinsam von einer zarten Membran überzogen und von ihr zusammengehalten. Die der Luftröhre und dem Kehlkopf enge angefügte Schilddrüse ist durch dasselbe Bindegewebe der Unterlage aufgeheftet und von ihm mit einer Umhüllung versehen. Die sogenannten Ligamenta glandulae thyreoideae sind nur etwas straffere Züge dieses Gewebes, welche vom Ringknorpel zur Drüse herüberziehen, sie sind deshalb weder von sehnigem Aussehen, noch von irgend welcher Selbständigkeit. Es ist ganz Sache des Geschmacks und Gefühls, wo man sie beginnen, wo endigen lassen will.

An der Rückseite des Schlundes erstreckt sich die Bindegewebshülle nach oben bis zum Ansatz des Pharynx an der Schädelbasis, vorne aber bildet das eingeschobene Zungenbein eine Grenzscheide. Ober ihm haben sich mit dem Auftreten der Zungenmuskulatur und der Submaxillardrüse die topographischen Verhältnisse gründlich geändert und auch die des Bindegewebes sind in keiner Weise mit denen unterhalb des Zungenbeins zu vergleichen oder gar unter ein und dasselbe Schema zu bringen, wie es von einer Anzahl von Autoren geschieht.

Wir kennen nun: hinten die Wirbelsäule mit ihren Muskeln, eng umschlossen von einer dünnen Hülle; vorne die Halseingeweide, ebenso umschlossen; ausserhalb dieser Membranen gelegen, die beiden grossen Muskeln Sternocleidomastoideus und Trapezius. Sehe ich von den Verhältnissen oberhalb des Zungen-

beines einstweilen ab, dann fehlen nun noch zwei Gebilde, welche in dem Aufbau des Halses eine wichtige Rolle spielen: die Muskulatur, welche vom Brustkorb und Schultergürtel zum Zungenbein aufsteigt (untere Zungenbeinmuskeln), und das Gefässbündel. Bezüglich der Muskeln ist daran zu erinnern, dass sie sich nahe an das Eingeweiderohr anlehnen, also unter dem Niveau des Sternocleidomastoideus liegen; was das Gefässbündel betrifft, so befindet sich dasselbe von unten auf bis weit nach oben in engster Fühlung mit diesen Muskeln und zieht an der Rückseite des M. sternocleidomastoideus empor. An untere Zungenbeinmuskeln und Gefässbündel allein schliesst sich ein Bindegewebsblatt an, welches den Namen einer Aponeurose in dem oben erwähnten Sinn verdient.

Zuletzt ist noch des für das Verständnis der Halsfascie wichtigen Inhaltes der Fossa supraclavicularis zu gedenken. Diese Grube entsteht dadurch, dass Sternocleidomastoideus und Trapezius vom Schädel aus, wo ihre Insertionen einander ganz nahe gerückt sind, nach unten divergieren, um sich an den vorderen resp. hinteren Umfang des Schultergürtels festzuheften. In dem auf diese Art entstehenden dreieckigen Raum an der Seite des Halses würden die Scaleni, der Levator scapulae, die Nerven u. s. w. frei unter der Haut liegen, wenn nicht ein abgeschlossenes Fettpolster vorhanden wäre, welches die erwähnten Teile deckt.

So viel von dem Aufbau des Halses im allgemeinen; nun zur genaueren Betrachtung der einzelnen Teile seines Bindegewebsapparates.

Aponeurose. Trägt man Haut und M. subcutaneus vorsichtig ab, dann sieht man an einer Leiche von mittlerer Fülle und mittlerer Ausbildung des Bindegewebsapparates folgendes. Im Mittelfeld des Präparates zwischen den beiden M. sternocleidomastoidei

erstreckt sich eine kräftige Bindegewebsschichte von weisslicher Farbe, über die beiden genannten Muskeln selbst ist nur eine ganz zarte und dünne Membran gebreitet, welche die Muskelsubstanz durchschimmern lässt; man muss nicht selten bei der Präparation sehr vorsichtig zu Werke gehen, um sie beim Abnehmen des Hautmuskels nicht zu verletzen. Jenseits des Sternocleidomastoideus, in der Fossa supraclavicularis findet man bald eine etwas festere Haut vor, bald sieht man Fetträubchen mehr oder weniger deutlich durch dünnere Lamellen durchschimmern. Der Trapezius, welcher nach hinten abschliesst, verhält sich, wie der Sternocleidomastoideus. Bei Anfertigung eines Horizontaldurchschnittes des Halses, etwa in der Höhe des Luftröhrenanfanges findet man, dass die derbere, zwischen beiden Sternocleidomastoidei sichtbare Bindegewebsplatte ein bald mehr lamellös, bald mehr verfilztes Gewebe ist, welches sich von der Haut hinein bis auf die unteren Zungenbeinmuskeln erstreckt. Dieselbe ist gewissermassen der Ausgangspunkt für die Bindegewebsplatten an der Vorderseite des Halses. Sie zeigt sich schon beim Embryo von 21 Wochen deutlich ausgesprochen, während bei ihm die ganze Umgebung noch aus äusserst lockerem Bindegewebe zusammengesetzt ist.

Aussehen und Festigkeit dieser Schichte ist augenscheinlich der Grund, warum Tillaux hier eine Linea alba annimmt. Eine solche existiert jedoch nicht, wie lange vor diesem Untersucher von Jarjavay richtig angegeben wird.

Die in Rede stehende Bindegewebsplatte setzt sich oben an das Zungenbein, unten an das Brustbein an und während ihr oberer Ansatz einfach ist, beobachtet man unten ein Verhalten, wie es in ähnlicher Weise die Fascia temporalis vor ihrer Insertion am Jochbogen zeigt; sie spaltet sich in zwei Blätter und geht mit dem einen an den vorderen Rand der Incisura semilunaris sterni, mit dem anderen an die Rückseite dieses Ausschnittes. Zwischen den beiden Platten findet sich Fett, eben-

Fig. 1.

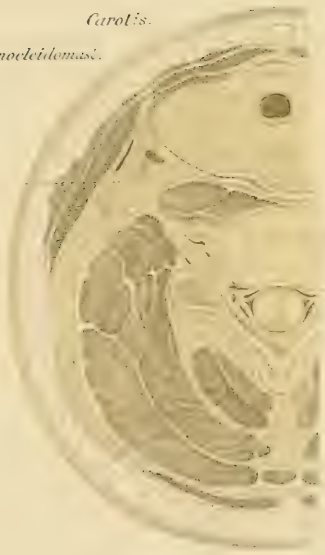

Fig. 3.

Fig. 4.

Lith. Anst. v. C. Kirst, Leipzig.

Fig. 2.

Fig. 3.

Verlag v. J.F. Bergmann, Wiesbaden.

falls so, wie in der Schläfenfascie. Der wesentlichste Unterschied gegenüber dieser besteht darin, dass hier der die beiden Venae jugulares ext. verbindende Arcus venosus juguli den fetthaltigen Raum nahe dem Brustbeinrand quer durchsetzt, während dort nur die kleine A. temporalis med. hindurchtritt. Bei weitergehender Abmagerung verschwindet das Fett mehr und mehr und die Einziehung, welche als Drosselgrube bekannt ist, wird sichtbar. Der Raum wird als suprasternaler Spaltraum (Spatium interaponeuroticum suprasternale, W. Gruber (16)), beschrieben und wird unten noch besprochen werden.

Die Thatsache, dass sich die erwähnte Bindegewebsplatte mit zwei Lamellen an den oberen Rand des Brustbeines ansetzt, war für die Beschreibung insoferne verhängnisvoll, als sie die Handhabe dafür bot, hier zwei Blätter der Halsfascie zu unterscheiden, ein oberflächliches und ein tiefes. Dies würde ja an sich nicht nachteilig sein, da es gleichgültig ist, ob man eine einfache Fascie nach unten in zwei Blätter gespalten sein, oder ob man zwei Blätter nach oben verwachsen sein lässt, wenn man nun nicht geglaubt hätte, diese beiden Blätter auch nach den Seiten hin verfolgen und auseinanderhalten zu müssen. Man kommt dadurch zu einer ganz gezwungenen und schematischen Einteilung, welche sich der Natur keineswegs anpasst. Schon am Rande des M. sternocleidomastoideus fliessen die beiden Lamellen zusammen und gehen jetzt als einfaches und untrennbares Blatt hinter dem genannten Muskel weiter. Vor dem Sternocleidomastoideus ist eine deutliche Fascie nicht zu finden; wie oben erwähnt wurde, zeigt sich der Muskel vielmehr von einem so zarten Perimysium überzogen, dass es oft genug kaum möglich ist, dasselbe bei Abnahme des M. subcutaneus colli unverletzt zu erhalten. Nur ganz unten, dicht hinter dem Ursprung des M. sternocleidomastoideus fehlt der Verschluss an dessen Rand; hier bleiben die beiden Fascienblätter auch fernerhin getrennt, um Platz für den Arcus venosus juguli zu lassen,

für die Vene, welche sich, hinter dem Muskel gelegen, zum Venenwinkel begiebt, um entweder in ihm selbst, oder in seiner nächsten Nähe in einen der Äste einzumünden, welche denselben bilden. W. Gruber nennt diesen Raum hinter dem Ursprung des Sternocleidomastoideus, welcher ausser der Vene noch Fett enthält, Saccus coëcus und lässt ihn mittelst einer „Porta" mit dem Spatium intraaponeuroticum suprasternale in Verbindung stehen.

Das Blatt nun, welches die beiden eben genannten Räume einschliesst, besonders dessen hintere Lamelle, stellt die Aponeurose dar, welche sich über die Mittellinie hinweg von einem M. omohyoideus zum andern hinerstreckt. Man hat in ihr also eine Membran, welche sich an die unteren Zungenbeinmuskeln anschliesst und sie deckt. Die Aponeurose verhält sich nun aber verschieden am oberen und am unteren Bauch des M. omohyoideus. Über den oberen erstreckt sich dieselbe hinweg und gelangt bis zum Gefässbündel; sie tritt mit der vorderen und lateralen Seite der Vena jugularis in feste Verbindung und überschreitet sie, um mit der Bedeckung des nachher zu beschreibenden Fettpolsters in einer unregelmässig gezackten Linie zusammenzufliessen. Es ist deshalb unzulässig, hier das in Rede stehende aponeurotische Blatt an die Querfortsätze der Halswirbel zu verfolgen (Malgaigne, Führer, Hyrtl), oder dasselbe in Verbindung mit der Praevertebralfascie (Henle) zu bringen. Zwischen diesen Dingen ist gar keine Verbindung vorhanden, es liegt vielmehr zuerst das Gefässbündel und dann der Fettpfropf dazwischen (Taf. XI/XII, Fig. 1). Am unteren Bauch des Omohyoideus und dessen Zwischensehne schliesst die Aponeurose mit dem Muskel selbst ab und verhält sich zu demselben, wie eine Gardine zu ihrer Stange, das heisst, die Aponeurose endet mit einer röhrenförmigen Scheide, in welcher der Muskel und dessen Zwischensehne läuft. Schon bei einem sechsmonatlichen Fötus ist dies vollkommen deutlich zu sehen (Fig. 2) und auch am Halse des

Erwachsenen kann darüber kein Zweifel aufkommen, wenn schon die Scheide nicht serös, das heisst, ohne jeden Zusammenhang mit der Sehne ist. Die Aponeurose, welche wie erwähnt, am Brustbein mit zwei Lamellen festgeheftet ist, geht seitlich auf das Schlüsselbein über, an dessen hinterem Umfang sie endigt.

Gegenbaur (21) verfolgt Züge selbst bis auf den Knorpel der ersten Rippe. Ihr Ansatz an diesen Stellen bildet eine feste Grenze gegen die Brusthöhle hin, nur für den Durchtritt des Arcus venosus findet sich hinter dem M. sternocleidomastoideus dicht über dem Schlüsselbein ein Sehnenbogen.

Fasse ich das Vorstehende in wenige Worte zusammen, dann ist zu sagen: die Halsaponeurose besteht aus einer kräftigen Bindegewebsplatte, welche sich vom Zungenbein bis zum Brustbein und Schlüsselbein herab erstreckt. Am Brustbein setzt sie sich mit zwei Lamellen an, welche die Dicke der Incisura semilunaris zwischen sich fassen. Es entsteht dadurch zwischen beiden Blättern eine fetthaltige Tasche, Spatium intraaponeuroticum suprasternale. Am Schlüsselbein heftet sie sich an den hinteren Umfang des Knochens. Seitlich überschreitet sie oberhalb der Zwischensehne des Omohyoideus das Gefässbündel, um sich dann zu verlieren, unterhalb dieser Zwischensehne überschreitet sie den genannten Muskel nicht. Ihre Vorderfläche liegt in der Mitte des Halses frei, seitlich ist sie vom Sternocleidomastoideus bedeckt. Ihre Rückfläche ruht auf den unteren Zungenbeinmuskeln und zwar dem Sternohyoideus und Omohyoideus.

Wie man sieht, deckt sich die Aponeurose zu einem guten Teil, wenn auch nicht vollständig, mit dem tiefen Blatt der Halsfascie der bisherigen Untersucher.

Es erübrigt nun noch der Beweis dafür, dass man in der beschriebenen Bindegewebsplatte wirklich eine Aponeurose, das heisst, eine Platte von sehniger Qualität vor sich hat. Schon Richet glaubte den unteren am Omohyoideus endigenden Teil

derselben als Aponeurosis omoclavicularis abtrennen zu sollen und Henle bildet in seiner Muskellehre[1]) ein Präparat ab, an welchem Fasern von der Zwischensehne des M. omohyoideus abgehen und sich im unteren Teil der Aponeurose verlieren. Gegenbaur (21) geht noch weiter, er erklärt diese Platte sogar für einen zurückgebildeten Cleidohyoideus. Er sagt, dass man mikroskopisch stets eine fast kontinuierliche Lage von Sehnenfasern in ihr bemerke, welche von der Clavicula zum Omohyoideus verlaufen und dort an der Fascie des Muskels zu endigen scheinen. Nicht selten sind Züge dieser Fasern zur Zwischensehne zu verfolgen. Er konnte weiter nachweisen, dass dieselben einmal durch wenige, nur mikroskopisch wahrnehmbare Muskelfasern, ein andermal durch einen mehr oder weniger stark ausgebildeten makroskopisch präparierbaren Muskel ersetzt waren. Man wird dem allen nur zustimmen können. Diese durch Gegenbaur gedeuteten Teile der Fascie entsprechen der Lage nach ganz der Aponévrose omoclaviculaire Richet's. Doch handelt es sich nach Gegenbaur nur um eine Einlagerung in die eigentliche Fascie, von welch' letzterer er sagt, dass sie aus Faserbündeln bestehe, welche über wie unter jenen Sehnenfasern gelegen seien und in verschiedener Richtung verliefen. „Zuweilen sind in die oberflächliche Bindegewebschicht schräge oder quere Sehnenfasern eingewebt, die zum Teil an die Clavicula befestigt, zur Straffheit der Fascie beitragen." Ich finde, dass auch sie mit Muskeln in Verbindung stehen können und somit von aponeurotischer Bedeutung sind. W. Gruber beschreibt in den Mélanges biolog. T. VIII p. 563, 1872 einen Musculus sternofascialis, welcher, in eine Scheide der Fascie eingeschlossen, vor den unteren Zungenbeinmuskeln von der Vorderfläche des Sternum fast vertikal aufsteigt und mit strahlenförmig auseinanderstehenden Sehnenbündeln in der Fascie, nicht

[1]) 2. Aufl. 1871. Fig. 52 auf S. 120.

weit von der Zungenbeininsertion des Omohyoideus endigte. Ich selbst beobachtete bei meinen Präparationen für die vorliegende Untersuchung an der Leiche eines jungen Mannes, an welcher sich rechterseits ein M. supraclavicularis (Haller)[1] fand, links einen Muskel etwa von der Stärke eines Lumbricalis, welcher an der Rückseite der Kapsel des Sternoclavikulargelenkes entsprang und schräg lateralwärts aufstieg, so dass sein Bauch einen spitzen Winkel mit dem Schlüsselbein bildete. Er lag hinter dem Sternocleidomastoideus in einer von der Fascie gebildeten Scheide eingeschlossen. Seine Sehne, welche in die Fascie eingewebt war, ging von hinten her um den unteren Bauch des M. omohyoideus herum und setzte sich eine Schlinge bildend an der Rückseite der Clavicula fest. Es kann wohl nicht zweifelhaft sein, dass beide Muskeln: erstens der Fascie angehören und dass sie zweitens nichts mit einem Cleidohyoideus zu thun haben. Sie müssen vielmehr für den Teil der Aponeurose in Anspruch genommen werden, welcher nicht auf diesen Muskel zurückgeführt werden kann.

Die beschriebene Aponeurose ist, wie gesagt, ein kräftiges Blatt zwischen dem Sternocleidomastoideus und den unteren Zungenbeinmuskeln, welche ihrerseits sämmtlich durch zarte Bindegewebslamellen gegen die Umgebung abgegrenzt sind. Es ist nun selbstverständlich, dass diese Lamellen mit der Aponeurose zusammenfliessen, wo sie sich berühren. Diese Thatsache aber so zu erklären, dass man sagt, die Aponeurose spalte sich, oder sie liefere Scheiden für die Muskeln, ist ganz unzulässig, da der Querschnitt der Hälse von Föten (Taf. XI/XII, Fig. 2) und Neugeborenen lehrt, dass zu einer Zeit, in welcher die Aponeurose schon fertig gebildet ist, von jenen Blättern gar nichts oder doch nur Spuren vorhanden sind. Es giebt Fälle genug, in welchen sogar bei

[1] M. sterno-clavicularis Gruber. Mém. de l'acad. imp. des sciences de St. Petersbourg VII. Sér. Tome III Nr. 2. 1860.

Erwachsenen diese Lamellen äusserst schwach entwickelt sind und sich dann um so unvermittelter an die kräftige Aponeurose ansetzen. In anderen Fällen freilich ist wieder die Entwickelung des Bindegewebes im ganzen eine so bedeutende, dass schon beim Neugeborenen jeder Muskel in eine derbe Hülle eingeschlossen ist, welche sich mit den Scheiden der benachbarten Organe verbindet.

Gefässbündel. An die Innenseite der beschriebenen Fascienplatte legt sich unmittelbar das Gefässbündel an, wie ich es kurz ausdrücke, das Bündel, welches Vena jugularis interna, A. carotis communis, Lymphgefässe und Lymphdrüsen, Nn. ramus descendens hypoglossi, vagus und sympathicus in sich schliesst, wie ich es ausführlich aufzählen müsste. Am weitesten nach vorne und lateral liegt die V. jugularis int., sie tritt deshalb in Zusammenhang mit der Aponeurose (Fig. 1). Die übrigen genannten Gebilde sind in lockeres Gewebe eingeschlossen, welches den Namen einer Scheide nicht verdient. Damit sage ich aber nichts Neues, da schon Dittel (13) sich in ganz ähnlicher Weise ausgesprochen hat. Er sagt, dass der Ausdruck „Scheide" viel beitrage, das wahre Bild zu verwirren; es gäbe nur eine Gefässdecke, welche von der Lamina media der Halsfascie geliefert würde. Da seine Lamina media aber die beschriebene Aponeurose ist, so stimmt seine Darstellung mit der meinigen ganz überein. Der Raum zwischen Gefässdecke und Gefässen ist nach Dittels Angabe mit lockerem Zellstoff ausgefüllt. Soltmann (20a) sagt, dass das was man Gefässscheide nennt, ein Complex von Bindegewebsbündeln sei; durch Injection von Leim oder durch eindringenden Eiter können die Gefässe und Nerven ganz von einander getrennt werden. Dies ist alles richtig und ich füge hinzu, dass das Bindegewebe, welches die Gefässe umgiebt, noch beim Neugeborenen kein Fett enthält und auch später weit weniger davon aufnimmt, als die Umgebung. Die Lamellen, welche

die einzelnen Gebilde umschliessen, bleiben während des ganzen Lebens locker verbunden. Die landläufige, auf die Bedürfnisse der grossen Masse berechnete Beschreibung geht dahin, dass eine Gefässscheide vorhanden ist, in welcher Carotis, Jugularis und N. vagus vereinigt seien und wir haben als Studenten in den Einpaukestunden den Vergleich viel bewundert, dass sich der Nerve zu den beiden Gefässen so verhielte, wie der Ladestock einer Doppelflinte zu den beiden Läufen. Der R. descendens hypoglossi liegt, wie die Beschreibung fortfährt, vor der Scheide, der Grenzstrang des Sympathicus hinter ihr. Manche setzen noch hinzu, dass in der Scheide eine Trennungswand zwischen den beiden Gefässen vorhanden sei. Das lernt sich leicht und mechanisch und fordert keine Denkarbeit. Nur bekommt man bei einer solchen Beschreibung eine völlig fehlerhafte Vorstellung mit auf den Weg, welche sich wohl einmal im kritischen Moment recht unliebsam bemerkbar machen könnte. Da nun also eine Scheide nicht vorhanden ist, sondern da die im Gefässbündel vereinigten Gebilde nur von lockerem Bindegewebe umhüllt sind, versteht man, dass es leicht möglich ist, bei Operationen die V. jugularis medianwärts zu bewegen und über die Carotis zu ziehen, ohne diese aus ihrer Lage zu bringen. Wenn Langenbeck (14) aber sagt, dass die V. jugularis in ihrem ganzen Verlauf von einer besonderen Bindegewebsscheide umhüllt sei, so hat er ebenso wenig recht, wie diejenigen, welche eine Scheidewand zwischen beiden grossen Gefässen annehmen. Beide Angaben sind aber allerdings an der Hand der Thatsachen zu verstehen. Hier, wie überall, ist die Arterie mit ihrer Umgebung besonders locker verbunden, was sich aus der rhytmischen Bewegung des Pulses erklärt. Die Kontraktionen der Arterien würden unmöglich sein, wenn diese irgendwo fest mit der Umgebung verbunden wären, wir sehen auch in Geweben von fester Struktur die Arterien stets in eine geringe Menge ganz lockeren Bindegewebes eingebettet. Die Venen haben eine ana-

loge Verlaufsweise nicht, sondern sie zeigen sich mit der Umgebung, woraus diese auch bestehe, immer in festerer Verbindung. Hier am Halse ist also die V. jugularis ganz eng mit dem umgebenden lockeren Bindegewebe verwachsen. Was die von manchen Autoren angenommene Scheidewand zwischen beiden grossen Gefässen des Halses anlangt, so wird der schmale Streifen lockeren Gewebes, welcher sich zwischen den nahe an einander gerückten Gebilden durchzieht, für eine solche angesehen. Ich möchte die Betrachtung von Querschnitten, besonders von embryonalen, empfehlen, bei welchen Arterie und Vene nicht ganz dicht zusammen liegen, ich denke, man wird dann von der Annahme einer besonderen Scheidewand sogleich abkommen. Was nun die Nerven betrifft, so ist von ihnen kaum etwas Nennenswertes zuzufügen; sie liegen eben in dem lockeren Bindegewebe eingebettet, wie die Jugularis. Nur über den N. vagus einige Worte. Bei Embryonen, wo Arterie und Vene etwas weiter auseinander liegen, ist er der Arterie unmittelbar angeschlossen und mit ihr durch etwas festeres Bindegewebe vereinigt (Fig. 2). Beim geborenen Menschen soll er innerhalb der Gefässscheide liegen; ich deute dies so, dass er in einem freien Raum und dicht an die Arterie angelehnt verlaufen soll. Dies ist natürlich unrichtig; denn wie aus dem Gesagten hervorgeht, hält sich der Spaltraum genau an die Arterienwand und der Nerve liegt hinter demselben, meist freilich dem Gefäss sehr nahe, zuweilen durch etwas mehr Bindegewebe von ihm getrennt. Dabei findet er sich keineswegs immer in dem Winkel, welcher von den beiden an einander liegenden Gefässen gebildet wird, sondern oft weit von der Jugularis entfernt.

Die nun weiter entstehende Frage ist die, wie sich das Bindegewebe, in welches das Gefässbündel eingehüllt ist, gegen die Umgebung abgrenzt. Lateral reicht dasselbe bis zur Fascienplatte, welche die Grenze gegen den M. sternocleidomastoideus bildet. Nach vorne steht es in Verbindung mit den zarten

Hüllen, welche sich zwischen den unteren Zungenbeinmuskeln und an der Peripherie der Gl. thyreoidea finden. Hinter dem Strang der Eingeweide folgt medianwärts der retroviscerale Spaltraum; gegen diesen grenzt sich das Gefässbündel durch ein kräftiges Blatt ab, welches an der Wirbelsäule angeheftet ist, resp. mit der Prävertebralfascie zusammenfliesst. Dieser Abschluss hängt mit den, gerade an dieser Stelle verlaufenden Gefässzweigen zusammen, besonders der A. vertebralis. Diese nimmt auf ihrem Weg nach dem sechsten Halswirbel ein Blatt mit, welches sich vom Gefässbündel zu den Querfortsätzen herüberspannt. Wie man ähnliches auch anderwärts beobachtet, hört nun aber mit dem Eintritt der Arterie in den Knochenkanal das Blatt nicht auf, sondern setzt sich nach oben noch eine Strecke weit fort. Nach hinten zu ist das Bindegewebe des Gefässbündels überhaupt nicht abgeschlossen, sondern geht in das Fettpolster über, welches nun genauer zu betrachten ist.

Fettpolster des Halses. Dasselbe bietet manche Analogien mit dem Fettpfropf der Wange, doch unterscheidet es sich von ihm durch zwei wichtige Punkte, einmal dadurch, dass es von Gefässen und Nerven durchzogen ist und zweitens dadurch, dass es sein Fett bei stärkerer Abmagerung ganz verlieren kann, was ja bei dem Fettpfropf der Wange nicht der Fall ist. Wie dieser ist es aber von einer Hülle überzogen und man vermag es deshalb auch aus seiner Umgebung herauszuschälen, allerdings nicht so reinlich, wie dort, eben wegen der durchtretenden Nerven und Gefässe, welche in Bindegewebsplatten gelegen sind, die das Fettpolster zerklüften.

Wer einigermassen aufmerksam den Hals präpariert, kennt das Fettpolster, welches zwischen Sternocleidomastoideus und Trapezius zu Tage liegt, es wird auch in den meisten Beschreibungen seiner gedacht. Darnach könnte es vielleicht unberechtigt erscheinen, demselben eine besondere Stellung zuweisen zu wollen;

dass ich dies trotzdem thue, hat seinen Grund nicht nur in der deutlichen Abgrenzung, sondern auch in seiner eigenartigen Entwickelung. Schon zu einer Zeit, in welcher von Subcutanfett noch keine Spur vorhanden ist, findet man das Fettpolster angelegt und zwar sind es Gefässbäumchen, eine Art von Glomeruli, welche, umgeben von rundlichen Zellen, in hellen Gewebslücken liegen (Fig. 4). Sie stellen ein Fettorgan im Sinne von Toldt dar. Auch später, wenn das Subcutanfett bereits zu erscheinen begonnen hat, zeichnen sich die weit entwickelten Träubchen des Fettpolsters durch ihr dunkles Aussehen sehr entschieden vor jenen aus (Fig. 2), ebenso wie sich auch noch beim Neugeborenen beide Fettarten leicht von einander unterscheiden lassen, während sie später ein gleichartiges Aussehen zeigen. Macht man nun den Querschnitt eines Halses in der Höhe der obersten Trachealringe, dann sieht man, wie sich die in Rede stehende Fettmasse vom Gefässbündel aus nach hinten zieht. Am hinteren Rand des Sternocleidomastoideus wird sie frei und verbirgt sich erst wieder unter dem M. trapezius. Präpariert man das Polster an einer Leiche, an welcher man am besten erst eine Chromsäureinjektion ausgeführt hat, dann findet man, dass es die Form eines langgestreckten Kegels hat, dessen Basis nach unten gekehrt ist. Es ruht vorne auf dem Gefässstrang, welcher nach der Achsel zieht, hinten auf dem Schulterblatt, wo er die Fascie des M. supraspinatus berührt; nach innen liegt es auf den Scaleni und dem Levator scapulae. Vorne geht es, wie erwähnt, von der Gefässscheide aus, nach hinten erstreckt es sich verschieden weit unter dem Trapezius hin; nach oben steigt es mit Carotis und Jugularis gegen den Schädel auf. Die Bindegewebsblätter, welche das Fettpolster im Anschluss an die Supraclavicularnerven und die Blut- und Lymphgefässe durchsetzen, erscheinen auf dem Querschnitt des Halses als Streifen; die Oberflächen sind, wie die aller Halsorgane, von einer zarten Bindegewebshülle überzogen, welche sich meist von den an-

liegenden Blättern z. B. der Fascie der Nackenmuskeln ganz gut isolieren lässt.

Bei einem Vergleich der vorstehenden mit der üblichen Beschreibung fällt es auf, dass die hier gegebene ein oberflächliches Blatt der Halsfascie nicht kennt. Dasselbe soll der gewöhnlichen Darstellung zufolge von der Mittellinie ausgehend den M. sternocleidomastoideus einscheiden, die Fossa supraclavicularis überbrücken und endlich nach der einen Beschreibung dem M. trapezius eine Scheide abgeben, nach der anderen an der Innenseite dieses Muskels weiter laufen. Nach meiner Auffassung setzt sich dieses oberflächliche Blatt aus drei verschiedenen Teilen zusammen: 1. aus dem zarten Überzug des Sternocleidomastoideus, welcher mit einer Fascie gar nichts gemein hat; 2. aus der Hülle des Fettpolsters, welche zuweilen kräftig, zuweilen schwach entwickelt ist und 3. aus dem Überzug des Trapezius, welcher sich genau wie der des Sternocleidomastoideus verhält (Fig. 1). Nimmt man an, dass das oberflächliche Blatt an der Innenseite des Trapezius weitergeht, dann reduziert sich dasselbe auf die unter 1 und 2 genannten Gebilde.

Untere Abgrenzung des Halses. Eine solche existiert nur seitlich, jenseits der Brustapertur, da ja durch diese hindurch Eingeweide und Gefässe vom Hals zur Brust und umgekehrt passieren; es handelt sich also bei dieser Abgrenzung nur um den Raum zwischen erster Rippe einerseits und den Teilen des Schultergürtels anderseits, und es bleibt eigentlich nur die Stelle übrig, an welcher beim Skelet Hals und Achselhöhle unter dem Schlüsselbein hindurch in weiter Kommunikation stehen. Diese Öffnung wird beim Lebenden durch eine bindegewebige Platte verschlossen, in welche A. und V. subclavia eingehüllt sind. Sie entwickelt sich von den seitlichen tiefen Halsmuskeln, vornehmlich vom M. scalenus anticus aus und setzt sich an die Rückfläche des Schlüsselbeines an. Eine solche Platte ist hier

am Halse nichts Ungewöhnliches, auch die A. vertebralis sowie die durch das Fettpolster verlaufenden Nerven und Gefässe sahen wir in ähnliche Platten eingeschlossen. Die in Rede stehende Platte nun stellt den unteren Abschluss eines Sackes dar, welcher gebildet wird: nach der Wirbelsäule zu von der Fascie der tiefen, seitlichen Halsmuskeln, welche auch den Plexus brachialis umschliesst, nach der Oberfläche hin von der Aponeurose des Halses, die zum hinteren Bauch des Omohyoideus emporsteigt, medial von dem Strange der grossen Halsgefässe und der Platte, welche, die A. vertebralis enthaltend, sich nach den Querfortsätzen der Wirbel hin erstreckt. Nach dem Rücken hin reicht der Boden des Sackes zwar bis zum Schulterblattrand, wo dann die Aponeurosis supraspinata ihren Anfang nimmt, doch ist er dort sehr dünn und mit Fett durchwachsen, so dass es ohne grosse Gewaltanwendung gelingt, mit der Fingerspitze bis in die Achselhöhle durchzudringen. Der Finger folgt dabei dem Weg des Plexus brachialis und gelangt vor und über diesem und den grossen Gefässen in die Achselhöhle. — Man sieht, die Beschreibung giebt im ganzen die untere Begrenzung des Fettpfropfes wieder.

Herzog (23) beschreibt die geschilderte Platte folgendermassen: „Vom unteren Rande beider Schlüsselbeine zieht ein fibröses Segel nach dem Processus coracoideus und der ersten Rippe, welches fest an die vordere Wand der Vena subclavia angeheftet ist. Dasselbe bildet somit eine abschliessende Wand zwischen Supra- und Infraclaviculargegend mit Durchlässen für die grossen Gefässe und Nerven, die nach der Achselhöhle hinziehen. Medial geht dieses Fascienblatt mit einem Schenkel über den Vereinigungspunkt der Vena subclavia und Jugularis interna an den oberen Rand des ersten Rippenknorpels und an die hintere Fläche des Manubrium sterni. Dieser Zug verliert sich nach aufwärts auf der Vorderfläche der Trachea. — Ein anderer Schenkel dieser Fascie geht bogenförmig unter der Vena jugu-

laris interna nach aufwärts und befestigt sich in der Höhe des 7. Halswirbels an die Fascia praevertebralis. — Von diesem Fascienblatt ist unabhängig die sogenannte mittlere Halsfascie, die, durch lockeres Fettgewebe von ihr getrennt, über ihr liegt."

Die Beschreibung der verschiedenen Öffnungen in der Fascie für den Durchtritt von Venen habe ich in Vorstehendem fortgelassen, da selbstverständlich überall, wo eine Vene durch ein solches Blatt hindurchtreten soll, ein Loch in derselben sein muss.

Der hintere Schenkel des Fasciensegels von Herzog ist das Blatt, welches die A. und V. vertebralis enthält; der vordere Schenkel ist das Bindegewebe, welches den Fettpfropf abschliessend von der Vena subclavia aus nach dem lateralen Rand der unteren Zungenbeinmuskeln aufsteigt.

Was nun endlich die physiologische Bedeutung der aponeurotischen Blätter in der besprochenen Halsgegend anlangt, so wurde schon von Bérard[1]) ausgesprochen, dass ihre Verbindung mit den Venen des Halses dazu dient, diese letzteren offen zu halten. Später lernte man sodann auch die Bedeutung des M. omohyoideus und die der Schlüsselbeinbewegung für den Blutstrom in den Venen würdigen. Es ist kein Zweifel, dass Bérard und nach ihm Richet, Henle und Herzog Recht haben, wenn sie mehr oder weniger bestimmt aussprechen, dass die Halsaponeurose dazu vorhanden ist, die Venen zu erweitern, während man der Meinung von Theile und Hyrtl, welche dem Omohyoideus eine komprimierende Wirkung zuschreiben, nicht beipflichten kann. Die Erweiterung soll dadurch bedingt werden, dass der geknickte Omohyoideus bei seiner Kontraktion bestrebt sei, sich gerade zu strecken und dadurch das unter ihm befindliche, an das Schlüsselbein angeheftete Blatt spanne. Es wird bei einer solchen Beschreibung nur der Aponeurosis

1) M. Bérard aîné Mém. sur un point d'anatom. et de physiol. du système veineux etc. Archiv. générales de méd. T. XXIII Juin 1830 S. 169.

omoclavicularis im Sinne Richet's eine Bedeutung beigelegt. Eine Kontraktion der unteren Zungenbeinmuskeln wirkt aber auch noch auf den höher oben gelegenen Teil des Venenapparates ein, indem sie die Aponeurose bis zum Zungenbein hinauf spannt und von der Unterlage abhebt. Nun liegen mit alleiniger Ausnahme der V. jugularis externa sämmtliche wichtigen Venen des Halses unter ihr und es werden höher oben besonders die Vv. thyreoideae durch die Spannung der Aponeurose entlastet werden. Die Jugularis interna selbst ist in der ganzen Länge vom Zungenbein abwärts bis fast zu ihrem Ende mit derselben geradezu verwachsen und es muss daher ein Zug auf sie ganz direkt erweiternd wirken. Ich möchte glauben, dass der M. sternocleidomastoideus bei gewissen Bewegungen durch die Wulstung, welche seine Kontraktion begleitet, auf die unmittelbar unter ihm liegende Vene drücken muss und gerade in solchen Fällen dürfte der Omohyoideus direkt und durch die mit ihm verbundene Aponeurose die Vene offen halten.

Die Vena jugularis externa mit ihren Zuflüssen hat höher oben am Halse nichts mit dem aponeurotischen Apparate zu thun, sie wird dort vom M. subcutaneus offen gehalten, wie dies Foltz[1]) sehr richtig ausführt; sie kommt erst von dem Punkte ab, wo sie unter dem M. omohyoideus in die Tiefe tritt, in den Funktionsbereich dieses Muskels und der Fascie. Dort tritt sie durch eine Öffnung in der Bindegewebsbedeckung des Fettpfropfes nach innen und ist, wie man längst weiss, mit der Umgebung fest verwachsen, wodurch sie verhindert wird, zu kollabieren. Dittel beschreibt daselbst einen Processus falciformis, ähnlich, wie am Oberschenkel, unter welchem die Vene, gleich der Vena saphena, verschwinden soll. Zuweilen, wenn sich die Vene ganz nahe dem Winkel, der von der Insertion des M. sternocleidomastoideus und dem Schlüsselbeinrand ge-

[1]) M. Foltz, Note sur les fonctions des muscles peauciers. Gaz. méd. de Paris 1852 Nr. 31. S. 481.

bildet wird, nach innen wendet, habe ich diesen Processus auch beobachtet, konstant aber ist er keineswegs, ich habe ihn weit öfter vermisst als gefunden.

Ist die V. jugularis ext. erst in die Tiefe getreten, dann verbindet sie sich meist mit der der anderen Seite durch den Arcus venosus jugularis; dieser aber liegt im Spatium intraaponeuroticum suprasternale, wo er den vollen Schutz der Aponeurose geniesst.

Die V. subclavia hat mit der Aponeurose und den unteren Zungenbeinmuskeln kaum etwas zu thun, sie wird, wie bekannt, durch die Bewegungen des Schlüsselbeines und des M. subclavius offen gehalten; auch ist für sie das beschriebene Facienblatt, welches vom Schlüsselbein zur ersten Rippe herüberzieht von der grössten Bedeutung (Herzog).

Fascia suprahyoidea. In der Gegend über dem Zungenbein zwei Fascienblätter, ein oberflächliches und ein tiefes zu unterscheiden, ist ganz unthunlich, obgleich dies von einer grossen Anzahl von Autoren geschieht; hier ist nur ein formloses, alles einhüllendes Bindegewebe zu finden. Dass dasselbe keineswegs die Qualität einer echten Aponeurose besitzt, geht daraus hervor, dass es sich, wie längst bekannt, ganz unmittelbar aus dem Subcutangewebe des Gesichtes entwickelt und vom Unterkiefer her über alle Teile der oberen Halsgegend hin gleichmässig fortsetzt. Vorne geht es bis zum Zungenbein, seitlich überzieht es den Sternocleidomastoideus, auf welchem es sich nach unten hin mehr und mehr verdünnt, bis es verschwunden ist und der zarten Hülle des Muskels Platz gemacht hat, von welcher oben die Rede war. Ein weiterer Beweis gegen die Eigenschaft dieses Bindegewebes als Aponeurose ist der Mangel jeder sehnigen Struktur und besonders schwer fällt ins Gewicht, dass man es überhaupt mit keiner getrennten Membran zu thun hat. An der freien Oberfläche, unter dem Subcutaneus,

zeigt das Bindegewebe natürlich ein glattes, membranöses Ansehen, ist hier auch fest und derb, so dass man vielleicht von einer Fascie in dem oben angenommenen Sinne sprechen könnte. Nach innen aber füllt, von dieser Lage ausgehend, das Bindegewebe alle Lücken und Räume zwischen den Organen der Gegend aus, wie man dies vom interstitiellen Bindegewebe überall gewohnt ist. Je weiter man nach der Tiefe kommt, um so zarter wird dasselbe.

Die bekannteste und auch wichtigste Eigentümlichkeit des Bindegewebes der Regio suprahyoidea ist es, dass dasselbe einen Hohlraum bildet, in welchem die Glandula submaxillaris, nur locker mit der Umgebung verbunden, eingebettet liegt. Gerade diese Thatsache hat Veranlassung zur Trennung eines oberflächlichen und tiefen Fascienblattes gegeben. Eine solche Trennung hat jedoch ebenso viel oder ebenso wenig Berechtigung, als wenn man bei der Parotis von einem tiefen und oberflächlichen Blatt der Fascie reden wollte. Es ist keine Frage, dass die Umhüllung der Gl. submaxillaris membranös verdichtet ist, doch kann dies nicht auffallen, man findet ganz das gleiche z. B. bei der Tonsille, der oberen Thränendrüse, bei der eben genannten Parotis; und gerade die Beschreibung von der Kapsel dieser letzteren passt Wort für Wort auf die der Unterkiefer-Speicheldrüse. In meinem Handbuch der topographischen Anatomie (Bd. I S. 458) heisst es; „Die Ohrspeicheldrüse ist von einer fibrösen Kapsel umhüllt, welche sie zwar allseitig umgiebt, welche jedoch nicht überall die gleiche Dicke besitzt. Sie verwächst überall mit den Bindegewebsapparaten der Umgebung. Am kräftigsten ist sie an der der Gesichtsoberfläche zugekehrten Aussenseite der Drüse.“ — Die Fasciendecke auf der Rückseite der Drüse, so heisst es dann, ist nur an einzelnen Stellen, die besonders aufgeführt werden, von einer grösseren Festigkeit; im übrigen ist die Kapsel zu einem dünnen Bindegewebsblatt reduziert.

Auch bei der Gl. submaxillaris ist die Kapsel, nach übereinstimmender Angabe der Autoren, an der äusseren Oberfläche am kräftigsten, in der Tiefe am schwächsten, auch bei ihr giebt es besonders schwache Stellen, auch bei ihr gehen von der Innenfläche der Kapsel Septa aus, welche zwischen die Läppchen der Drüse eindringen und sie von einander scheiden. Nur sind diese Septa weit zarter und dünner, wie bei der Ohrspeicheldrüse, sie lassen sich leicht zerreissen, so dass es gelingt, die Drüse im ganzen aus ihrer Kapsel auszuschälen, was bei der Parotis nicht möglich ist.

Das Aussenblatt der Drüsenkapsel ist ein Teil der erwähnten kräftigen Bindegewebslage an der Oberfläche der Regio suprahyoidea, sie geht deshalb auch ohne weitere Grenze in das umgebende Bindegewebe über, ist hinten mit der Bedeckung des M. sternocleidomastoideus verwachsen, vorne mit der der vorderen Bäuche beider Digastrici. Oben setzt es sich teils am Unterkiefer an, teils hängt es mit dem Bindegewebsapparat des Gesichtes zusammen, unten geht es teils zum Zungenbein, teils vereinigt es sich mit dem Bindegewebe der Regio subhyoidea (Fig. 5).

Hat man die Drüse herausgehoben und entfernt, dann fällt es vor allem auf, dass der M. mylohyoideus mit seiner hinteren Hälfte geradezu frei in den Kapselraum hineinragt. Er ist nur von einem ganz lockeren schleierartigen Perimysium überzogen, wie man es dünner bei keinem Muskel findet. Diese auf den ersten Blick verwunderliche Thatsache, welche ich in keiner Beschreibung hervorgehoben sehe, findet ihre Erklärung, wenn man sich klar macht, dass der Ausführungsgang der Drüse über den M. mylohyoideus nach vorne zieht und dass sogar in einer sehr grossen Anzahl von Fällen ein Lappen der Drüse den Muskel hakenförmig umgreift. Die Kapsel aber, welche sich lediglich der Drüse anschliesst, bedeckt den M. hyoglossus, auf welchem jene aufliegt und nicht den M. mylohyoid., welcher sich von vorn

her in sie eindrängt (Fig. 5). Hinten und oben, wo die vom Zungenbein zur Zunge aufsteigende Muskulatur ihr Ende erreicht hat, überzieht das innere Blatt das Ende des M. styloglossus, welcher hier von oben her kommend in die Zunge einzutreten im Begriff ist. Ein Zusammenhang zwischen den beiden Blättern der Drüsenkapsel ist nur in beschränktem Maasse vorhanden. Nach oben hängt, wie erwähnt, das äussere Blatt mit dem Bindegewebsapparat des Gesichtes zusammen und endigt im Übrigen am Unterkiefer (Fig. 5). Das innere Blatt aber verliert sich mit dem Eintritt der von ihm bedeckten Muskeln in die Zunge und geht in das lockere und fetthaltige Bindegewebe über, welches sich oberhalb des M. styloglossus zwischen M. pterygoideus int. und Pharynx ausbreitet [1]). Der Drüsenraum reicht ohne irgend welche Grenze bis an die seitliche Schlundwand heran und der N. lingualis liegt mit seinem Ganglion in dem lockeren Bindegewebe, welches ganz unmittelbar über der Drüse befindlich ist. Im Innern der Mundhöhle ist aber gerade an dieser Stelle der untere Umfang der Tonsille gelegen, wodurch es sich sehr einfach erklärt, dass Entzündungsvorgänge im Bereich dieser letzteren auf den Drüsenraum übergreifen.

Nach vorne zu ist eine Vereinigung der beiden Blätter ebenfalls ausgeschlossen, dort legt sich das Bindegewebe schliesslich an die daselbst vorhandenen Muskeln Mylohyoideus, geniohyoideus, vorderer Bauch des Biventer fester an, ohne dass man eine bestimmte Grenze nachweisen könnte. Hinten vereinigt sich das äussere und innere Blatt der Kapsel auf dem hinteren Bauch des Biventer, oder wo derselbe nicht soweit herabreicht, auf der Zwischensehne desselben. In der Gegend des Kieferwinkels nähert sich die Submaxillardrüse in den sehr häufigen Fällen, in welchen sie kräftig entwickelt ist, der unteren Spitze der Parotis so sehr, dass die Kapseln beider aneinanderstossen und zu einem einzigen recht kräftigen Blatt zusammenfliessen.

[1]) Vgl. Merkel topogr. Anat. Bd. I S. 406 f. Fig. 220.

Nach unten setzen sich beide Blätter, das äussere und das innere, am Zungenbein fest. Hier springt aber die über demselben liegende Zwischensehne des Biventer in den Kapselraum vor und treibt das innere Blatt in einer niederen Falte vor sich her. Die beiden Lamellen der Falte und das zwischen ihnen enthaltene lockere Bindegewebe vermittelt den Zusammenhang dieser Sehne mit dem Zungenbein (Fig. 5).

Die Injektionen, welche Poulsen (26) in den Kapselraum der Unterkieferdrüse gemacht hat, bestätigen die vorstehende Beschreibung vollkommen und erklären sich durch sie leichter, als durch Poulsens Darstellung selbst. Er fand, dass die Injektionsmasse nach oben und vorne hin sehr leicht bis unter die Schleimhaut der Sublingualgegend vordringt, dass sie nach hinten und oben die Pharynxwand vor der Tonsille erreicht, dass sie sich zwischen den Bündeln des Mylohyoideus durchdrängen kann. Er findet ferner, dass die Injektionsmasse immer von der starken Platte, welche gegen die Parotis hin den Raum begrenzt, zurückgehalten wird, dass auch die Anheftung an das Zungenbein von derselben nicht überwunden wird. In einer Hinsicht ergänzen seine Versuche die anatomische Präparation in wünschenswerter Weise, indem sie lehren, dass die Injektionsmasse, den Venen folgend, aus der Kapsel hervordringen kann, woraus hervorgeht, dass diese Gefässe in den Öffnungen der Membran, durch welche sie passieren, von sehr lockerem Bindegewebe umgeben sein müssen, welches sich leicht bei Seite drängen lässt.

Über die Teile der Regio suprahyoidea, welche vor der Drüsenkapsel liegen, ist gar nichts weiter beizufügen. Es wurde schon erwähnt, dass sich das Bindegewebe zwischen den hier befindlichen Muskeln verliert, welchen es dünne Bedeckungslamellen liefert. Von einem oberflächlichen und tiefen Fascienblatt kann hier noch weniger als irgendwo die Rede sein. Auch eine bindegewebige Raphe in der Mittellinie ist nicht vorhan.

den, wie dies übrigens schon richtig von Jarjavay angegeben wird.

Die Gegend hinter der Drüsenkapsel wird vom oberen Ende des M. sternocleidomastoideus eingenommen. Wie schon erwähnt, setzen sich die Bindegewebsblätter, welche die Unterkiefer- und die Ohrspeicheldrüse bedecken, ohne Grenze über die Vorderfläche dieses Muskels fort und bewirken es, dass seine Hülle hier oben weit fester und derber ist, als in der Gegend unter dem Zungenbein, eine Thatsache, welche bei der Präparation sofort auffällt. Medianwärts von dem Muskel, an dessen innerer Seite, stösst man sogleich auf die grossen Gefässe des Halses. Dieselben sind in das gleiche Bindegewebe eingehüllt, wie es schon von der Regio infrahyoidea her bekannt ist, und an sie schliesst sich nach hinten, d. h. nach dem Nacken zu das obere Ende des ebenfalls beschriebenen Fettpolsters an.

Erklärung der Figuren auf Tafel XI, XII.

Fig. 1. Querschnitt des Halses in natürlicher Grösse aus der Gegend der ersten Trachealringe. Der Zeichnung liegt der gefrorene Durchschnitt eines weiblichen Halses zu Grunde. Die Bindegewebsblätter sind mit kräftigen Linien eingezeichnet. Die zarten Bedeckungen von Mm. sternocleidomastoideus und trapezius sind durch unterbrochene Linien angedeutet.

Fig. 2. Querschnitt des unteren Teiles des Halses eines sechsmonatlichen Fötus. Zweimalige Vergrösserung. Der Schnitt geht durch die Zwischensehne des M. omohyoideus. Die Fettträubchen des Fettpolsters sind durch ihre dunkle Farbe ausgezeichnet. Die hellen im Fettpolster liegenden Gebilde sind Lymphdrüsen. Das Präparat ist erst in Müllerscher Flüssigkeit, dann in Alkohol gehärtet und endlich, in Celloidin eingebettet, geschnitten.

Fig. 3. Querschnitt des Halses eines Neugeborenen aus der Gegend der ersten Trachealringe. Die stark collabierte V. jugularis ist ohne Bezeichnung gelassen. Das Präparat wurde etwa ein Jahr lang in Müllerscher Lösung aufbewahrt und dann sogleich ohne Einbettung geschnitten.

Fig. 4. Einige Träubchen des späteren Fettpfropfes von einem fünfmonatlichen Embryo. Dieselben enthalten noch kein Fett, sondern bestehen nur aus Haufen von Rundzellen mit je einem Gefässnetz. Vergröss. ca. 30.

Fig. 5. Frontalschnitt der Regio suprahyoidea durch die Unterkieferspeicheldrüse und die Zwischensehne des M. biventer mandibulae. Kapsel der Gl. submaxillaris.

Litteratur

1. Burns, Allan, Observations on the surgical anatomy of the head and neck. Edinbourg 1811. Bemerkungen über die chir. Anat. des Kopfes u. Halses. — Aus dem Englischen übersetzt und mit Anmerkungen begleitet von G. E. Dohlhoff. Halle 1821.
2. Béclard, Diction. en 25. Vol. Artic. Cou. Die mir im Original nicht zugängliche Beschreibung ist bei Malgaigne S. 243 reproduziert.
3. Blandin, Traité d'anatom. topograph. 2. Éd. Paris 1834. S. 168.
4. Velpeau, A., Abhandl. der chirurgischen Anatomie. Weimar 1826. Abth. I, S. 184.
5. Froriep, Einige Fälle zur Erläuterung der üblen Folgen der Abscesse an der Oberfläche des Halses. Medizin. Zeitung. Herausg. v. d. Verein für Heilkunde in Preussen. 9. Juli 1834. No. 28.
6. Velpeau, A., Traité complet d'anatomie chirurgic. gén. et. top. 3. Édit. T. I. Paris 1837, S. 434; bei ihm citiert: Colles, Surgic. anatomy, welche mir nicht zugänglich ist.
7. Malgaigne, Traité d'anatomie chirurgic. Bruxelles 1838, S. 243. Bei ihm ist eine Arbeit von Godman erwähnt, über welche ich nichts Näheres finden konnte.
8. Degrusse, Thèse inaugur. sur l'aponévrologie du cou 1849. (Mir nicht zugänglich.)
9. Jarjavay, Traité d'anatomie chirurgic. II. Bd. Paris 1854.
10. Richet, M. A., Traité pratique d'anatomie médico-chirurgicale. Paris 1857. S. 484.
11. Pétrequin, J. E., Traité d'anatomie topographique méd.-chir. 2. Édit. Paris 1857, S. 199.
12. Führer, F., Handbuch der chirurgischen Anatomie. Berlin 1857, S. 421.
13. Dittel, L., Die Topographie der Halsfascien. Wien 1857.
14. Langenbeck, B., Beiträge zur chirurg. Pathologie der Venen. Arch. f. Klin. Chirurg. Bd. I, S. 1. 1861.
15. Luschka, H., Die Anatomie des menschl. Halses. Tübingen 1862, S. 429.
16. Gruber, W., Über das Spatium intraaponeuroticum suprasternale. Petersburg 1868.

17. Hyrtl, J., Handbuch der topographischen Anatomie. 6. Aufl., I. Bd. Wien 1871, S. 495.
18. Henle, J., Handbuch der system. Anatomie. Muskellehre. 2. Aufl. Braunschweig 1871.
19. Henke, W., Beiträge zur Anatomie des Menschen mit Beziehung auf Bewegung. I. Heft. Leipzig u. Heidelberg 1872.
20. König, F., Über die Bedeutung der Spalträume des Bindegewebes für die Ausbreitung der entzündlichen Prozesse. Volkmanns Sammlung klinischer Vorträge. No. 57. Leipzig 1873.
20a. Soltmann, O. Die Ausbreitungsbezirke der Congestionsabscesse bei der Spondylarthrocace der Kinder. Eine anatomische Studie. Jahrbuch für Kinderheilkunde und physische Erziehung. N. F. VII. Bd. 1874.
21. Gegenbaur, Über den Muscul. omohyoideus und seine Schlüsselbeinverbindung. Morpholog. Jahrb. Bd. I. S. 243. Leipzig 1876.
22. Krause, W., Handbuch der menschl. Anatomie. Hannover 1879. Bd. 2. S. 175.
23. Herzog, W., Beiträge zum Mechanismus der Blutbewegung an der oberen Thoraxapertur beim Menschen. Habilitationsschrift. Leipzig 1881. Aus Deutsche Zeitsch. für Chirurgie Bd. XV.
24. König u. Riedel, Die entzündlichen Prozesse am Hals und die Geschwülste am Hals. Deutsche Chirurgie. Lief. 36. 1882. (Sehr klare Reproduktion der Darstellung Henke's.)
25. Tillaux, P., Traité d'anatomie topographique avec application a la chirurg. 3. Éd. Paris 1882. S. 453.
26. Poulsen, Über die Fascien und die interfascialen Räume des Halses. Deutsche Zeitschrift für Chirurgie. 23. Bd. Leipzig 1886. 3. u. 4. Heft. S. 223.
27. Taguchi, K., Der suprasternale Spaltraum des Halses. Arch. f. Anatomie u. Physiol. 1890. Anatom. Abtheil. S. 1.
28. Delitzin, S., Über die Verschiebungen der Halsorgane bei verschiedenen Kopfbewegungen. Arch. f. Anat. u. Physiol. Anatom. Abth. 1890. S. 72.

Hand- und Lehrbücher, welche nur eine mehr oder weniger genaue Reproduktion fremder Angaben bringen, sowie solche, welche sich über die Halsascie nur mit wenigen Worten äussern, sind in vorstehendem Litteraturverzeichnis nicht aufgeführt.

III.

UNTERSUCHUNGEN

ÜBER DEN

BAU DER PLACENTA. V.

DIE PLACENTA VON TALPA EUROPAEA.

VON

DR. H. STRAHL,
PROFESSOR IN MARBURG.

Aus dem anatomischen Institut in Marburg.

Mit 19 Abbildungen auf Tafel XIII—XVIII.

Die folgenden Mitteilungen sollen eine kurze Übersicht über die Entwicklung der Placenta bei talpa europaea geben.

Die Placenta von talpa hat gegenüber vielen anderen der von mir untersuchten Formen den Vorzug, dass dieselbe wenigstens in manchen Beziehungen relativ einfach gebaut ist; immerhin kommen auch hier, namentlich in späteren Entwicklungsstadien, Zustände vor, welche nicht ohne weiteres erklärbar sind. Nur eine grosse Vollständigkeit des Materials und weiterhin die Kenntnis einer ziemlich erheblichen Reihe anderer Placentarbildungen hat es mir möglich gemacht, auch in diesen Fällen eine Deutung der manchmal ziemlich verwickelten Bilder versuchen zu können.

Ich habe meine Untersuchungen bis auf die Zeit unmittelbar vor dem Wurf durchgeführt und glaube, ein vollständiges Bild des Entwicklungsganges der Maulwurfsplacenta in embryologischer und histologischer Beziehung geben zu können. Dabei habe ich mich aber in der Darstellung thunlichster Kürze befleissigt, das Bild also nur in groben Zügen gezeichnet, so dass nachfolgende Untersuchungen mancherlei im einzelnen ergänzen können. Ich glaube aber, dass namentlich die Reihenfolge der Abbildungen dem Leser einen genügenden Überblick verschaffen

wird. Von der Beigabe schematischer Figuren, so nützlich solche sonst bei dem Studium und der Erklärung der Eihäute sind, habe ich bis auf eine abgesehen, da die Durchschnitte durch die Uteri und Embryonen (Fig. 4—9) wohl genügend klar sind, um weitere Schemata entbehrlich zu machen.

An der thunlichsten Vervollständigung meines Materials über die vergleichende Anatomie der Placenta sammle ich eine Reihe von Jahren. Sie ist mir neuerdings, namentlich soweit es sich um kostbarere und schwieriger zu beschaffende Objekte handelt, durch Gewährung von Mitteln aus der Stiftung der Gräfin Bose nicht unwesentlich erleichtert worden.

Durch konsequentes Sammeln gerade von trächtigen Uteris von talpa habe ich eine Reihe von Stadien zusammen gebracht, welche geeignet ist, einen vollständigen Überblick über die Vorgänge der Placentarbildung zu geben. Ich halte aber ein solches namentlich für jüngere Stadien möglichst reiches Material auch für unerlässlich, wenn es sich darum handelt, nicht einzelne Fragen zu besprechen, sondern einen Überblick über den Entwicklungsgang einer bestimmten Form zu gewinnen.

Versuche, wie sie neuerdings gemacht sind, allein aus den vorgeschrittenen Stadien einer Placenta heraus deren Aufbau zu konstruieren, haben zu den bedauerlichsten Irrtümern geführt, mit deren Eliminierung dann die späteren Arbeiten wieder zu kämpfen haben.

Mein Material von talpa hat gegenüber meinem sonstigen Placentarmaterial einen Nachtheil. Während die Uteri, soweit dieselben für mikroskopische Präparate Verwendung finden sollten, sonst unmittelbar nach dem Tode des betreffenden Tieres in die fixierende Flüssigkeit kommen, liess sich das bei talpa vielfach nicht machen. Da ich selbst den Wert frischer Präparate für Placentaruntersuchungen genau kenne und anderen Autoren gegenüber oft betont habe, so habe ich einmal von meinem sehr reichlichen Material nur dasjenige verwertet, was

sich namentlich durch Untersuchung der Embryonen als ganz frisch erwies. Auch dies nur, weil ich bei denjenigen Erscheinungen, welche ich beschrieben habe, nichts fand, was etwa als eine Veränderung durch zu spätes Einlegen der Uteri angesehen werden kann. Hierbei nehme ich nur zwei Punkte aus, welche unten geschildert sind, und die ich gleich selbst anführen will, um später Einwürfe von Nachuntersuchern zu vermeiden: Das Vorkommen der Extravasate in den Placenten und der Zerfall der Zellen zwischen Omphalo-Chorion und Uterusepithel.

Ich beschreibe diese Vorgänge also nur mit einer gewissen Reserve, gestehe aber, dass ich selbst das Vorkommen der Extravasate für vital halten muss, weil die gleiche Erscheinung bei anderen Tieren so vielfach sich findet, und namentlich weil ich noch die Aufnahme des extravasierten Blutes durch die dem Extravasat anliegenden Zellen, also sicher eine vitale Erscheinung, beobachten konnte.

Auch den Zerfall von Epithelzellen habe ich an sonst in Bezug auf ihre Erhaltung ganz einwurfsfreien Präparaten gesehen und der Zerfall von Epithelien in Placenten oder Eihäuten ist ja am Ende nichts Ungewöhnliches.

Über den Bau der Placenta der Insektivoren besitzen wir ausgedehnte Untersuchungen von Hubrecht; derselbe hat Gelegenheit gehabt, eine grosse Reihe von trächtigen Igeln zu untersuchen und seine Präparate nicht nur verwendet, um eine Reihe von sehr interessanten Beobachtungen über die Embryologie des Igels anzustellen, sondern er hat auch eingehende Untersuchungen über die Placentarbildung mitgeteilt. Eigenartig wie die erste Entwicklung der Embryonen und ihre Festsetzung innerhalb einer Decidualkapsel, ist auch die Bildung der Placenta. Sie weicht durchaus von allem dem ab, was wir sonst über Placentarbildung kennen, namentlich sehr auffällig von dem, was unten über die Placenta von talpa beschrieben werden soll.

Die Embryonen von talpa sind, wie bekannt, von Heape in

gründlichster Weise untersucht und beschrieben. Derselbe hat jedoch über die Entwicklung der Placenta Mitteilung nicht gemacht.

Von Lieberkühn sind auf der Placenta von talpa eigentümliche Epithelblasen beobachtet, von denen er annahm, dass sie den Uterindrüsen ihren Ursprung verdankten, während ich selbst zeigen konnte, dass es Ausbuchtungen des Chorion sind, welche über der Eingangsöffnung zu den Uterindrüsen liegen. Diese Öffnungen bleiben sehr lange erhalten, selbst dann noch, wenn die Placenta bereits vollständig ausgebildet ist, und ich habe deshalb vorgeschlagen, die zugehörigen Drüsen als Placentardrüsen zu bezeichnen.

In einer kurzen Mitteilung habe ich zugleich eine Übersicht über die wesentlichen Punkte der Placentarbildung des Maulwurfes gegeben und von Hubrecht ist neuerdings ebenfalls eine Veröffentlichung über den gleichen Vorgang bei der Spitzmaus erschienen. In derselben betont Hubrecht, dass die Placentarbildung von sorex sehr wesentlich von derjenigen von erinaceus abweicht, namentlich darin, dass bei sorex es nicht zur Bildung einer Decidualkapsel kommt, sondern sich das Ei frei innerhalb der Uterinhöhle entwickelt.

Es scheint, soweit sich aus der kurzen Mitteilung ersehen lässt, als ob sorex und talpa untereinander eine weit grössere Übereinstimmung zeigten, als eine solche zwischen diesen beiden Formen und erinaceus vorhanden ist.

Anderweitige Untersuchungen aus neuerer Zeit über die Bildung der Insektivorenplacenta sind mir nicht bekannt geworden.

Die Variationen in der Ausbildung der Placenta bei den verschiedenen Gruppen der Säugetiere sind, wie zahlreiche neuere Untersuchungen gelehrt haben, ausserordentlich gross. Selbst wenn man ganz absieht von den eigenartigen Erscheinungen, welche bei der Ausbildung der gürtelförmigen Placenta sich abspielen, so bieten immer noch die verschiedenen Formen der

discoidalen Placenten der Unterschiede genug. Ein Teil dieser beruht vielleicht bereits auf Verschiedenheiten in dem Bau der Uterinschleimhaut, auf der Anordnung und Verteilung der Drüsen innerhalb derselben. Andere sind sicherlich bedingt durch den ungemeinen Wechsel, den man in der Art und Weise beobachtet, in welcher die junge Keimblase nach Erscheinen im Uterus sich an die Wand desselben anlagert; und wieder andere mögen bedingt sein durch die wechselnden Formen und Grössenverhältnisse der Keimblase selbst.

Die Keimblase von talpa gehört zu denjenigen, welche ohne Bildung einer Decidualkapsel sich innerhalb der Uterus festsetzen und während ihrer ganzen Entwicklung ohne Abkapselung frei innerhalb der Uterinhöhle liegen bleiben und nur an der Placentarstelle und an der dieser gegenüberliegenden Seite der Keimblase sich fester mit der Uterinwand vereinigen.

Die Placentarleisten und der Placentarwulst des Uterus.

Eröffnet man im Frühjahr das Uterushorn eines Weibchens von talpa, welches entweder gar nicht tragend ist oder in einem so frühen Stadium der Trächtigkeit sich befindet, dass man dem Uterus von derselben äusserlich nichts ansieht, so erkennt man, wie eine Reihe von Falten der Uterinschleimhaut in das Innere des Uteruslumens vorspringt. Bereits vor der Zeit, in welcher die Eier soweit gewachsen sind, dass sie in dem Uterus sich festgesetzt haben, ja möglicher Weise schon am nicht trächtigen Uterus erscheinen diese Falten in sehr regelmässiger Weise angeordnet. Man erkennt alsdann, wie gegenüber dem Mesometrium sich zwei der Länge nach über der Uteruswand verlaufende Leisten erheben, welche in frühester Zeit durch eine breite Furche geschieden sind und, deren Ränder mit der gegenüberliegenden Wand auf dem Durchschnitt eine sehr regelmässige

T-Figur liefern. Ich bezeichne diese Leisten als die Placentarleisten der Uteruswand.

Die ersten Ausbuchtungen der Eikammern springen, sobald die Eier im Uterus sich festgesetzt haben, vornehmlich oder fast ausschliesslich gegen die freie, antimesometrale Seite des Uterus vor, und an diesen Stellen findet man bereits in allerfrühester Zeit eine sehr lebhafte Wucherung der Placentarleisten, welche nicht nur zu einer Verschmelzung derselben zu einem breiten Wulst, den ich den Placentarwulst nenne, sondern zu einer kappenförmigen Auskleidung des grössten Teiles der Eikammer führt.

Schneidet man zu einer Zeit, in welcher die Eikammern schon äusserlich gut kenntlich sind, aber die Keimblasen noch frei innerhalb der Uterinhöhle liegen, eine Eikammer quer, also senkrecht auf die Längsrichtung des Uterus durch, und blickt in die durchschnittene Hälfte, so bekommt man ein Bild, wie es in Fig. 1 dargestellt ist. Man erkennt, wie sich ein Vorsprung, der Placentarwulst, in das Innere der Uterinhöhle vordrängt, und am Rande, da wo die Eikammer sich in die Uterinhöhle fortsetzt, sind noch die zwei Leisten sichtbar, aus denen der Placentarwulst sich aufbaut. Im Übrigen springt er vielfach, aber nicht immer) mit einem scharfen Rand gegen die Eikammer vor; auf seiner Fläche gewahrt man mit Loupenvergrösserung die Ausmündungen der Uterindrüsen und bei gleicher Vergrösserung sieht man auf der Schnittfläche, dass die Uterindrüsen eine regelmässige Lage darstellen; sie trennen das Bindegewebe des Placentarwulstes von der darunterliegenden Muskelhaut.

Mit dem weiteren Wachstum der Eikammer erfährt der Placentarwulst vorerst eine nicht unbeträchtliche Entwicklung. In Fig. 2 bilde ich den Querschnitt einer Eikammer ab, in welcher ein bereits weiter entwickelter Embryo lag. Die Eihäute sind vor Anfertigung der Zeichnung alle entfernt. An der Stelle, wo der spitz auslaufende Wulst sich in das Uterus-

Lith. Anst. v. C. Kirst, Leipzig

Verlag v. J. F. Bergmann, Wiesbaden

rohr verliert, erkennt man noch deutlich seine Zusammensetzung aus zwei Seitenteilen, welche in der Medianlinie durch eine tief einschneidende Furche von einander getrennt werden. Der freie Rand des Wulstes erscheint jetzt leicht gebogen, nicht mehr wie früher oft mit einer Spitze in die Uterinhöhle hineinsehend. Wenn auch nicht im Aussehen von der Fläche her, so doch in ihrem Bau unterscheiden sich bereits jetzt der periphere und der zentrale Teil des Placentarwulstes. In dem zentralen sind schon die Zotten eingewachsen, denselben damit in eine Placentaranlage verwandelnd. Die meisten in der Figur dargestellten Löcher sind an dieser Stelle Zotten, zwischen denen hier und da die Öffnungen der Placentardrüsen sichtbar sind. In dem peripheren Abschnitt der Spitze des Wulstes kommt es zu einem Einwachsen der Zotten nicht; derselbe stellt ein vergängliches Gebilde dar und unterliegt weiterhin einer Rückbildung in dem Sinne, dass er mehr und mehr abgeplattet und in die Fläche der Eikammer aufgenommen wird. Ich bezeichne denselben als den „Kammerteil des Placentarwulstes". Die Scheidung dieses Kammerteils von der Placentaranlage stellt Fig. 3 dar. In dieser, welche nach einem gleich behandelten Uterus aus etwas älterer Zeit gezeichnet ist, ist die Trennung desselben von der Placenta erfolgt. Auf der Placenta waren die Eihäute gelassen, man sieht deren Gefässe und die Chorionblasen (s. u.) welche die Placentardrüsen überbrücken. Die in der Figur nicht sichtbare Spitze des Kammerteils, da wo die Eikammer in das Uterushorn übergeht, ist jetzt meist noch deutlich über der Fläche der Uteruswand erhoben und pflegt derjenige Teil zu sein, welcher sich am längsten erhält. Der mittlere Abschnitt ist hier bereits ziemlich verstrichen, und nur am Rande der Placenta erhebt sich noch ein schmaler Saum des Kammerteils über die Fläche der Uteruswand.

Um die Vorgänge, welche sich bei der Ausbildung der Placenta abspielen, in ihren Einzelheiten beurteilen zu können, ist es nötig, an der Hand von Durchschnitten von aufeinanderfolgenden Stadien die Veränderungen der Keimblase und der Uteruswand festzustellen. Wir beginnen die Darstellung mit der Schilderung eines Durchschnittes quer durch eine Eikammer und Eiblase zu einer Zeit, in der eine festere Verbindung zwischen Ei und Uterus noch nicht stattgefunden hat.

Die Keimblase liegt frei im Uterus.

Wie bereits oben erwähnt, kommt es bei talpa nicht zur Bildung eines Reflexasackes, sondern vor Anlage des Amnion liegt die Keimblase locker und frei in der Uterinhöhle. Da die zarte Keimblase meist bei der Behandlung etwas schrumpft, so bekommt man auf den Durchschnitten durch Uteruswand und Keimblase dann Bilder, wie ein solches in Fig. 4 wiedergegeben ist. Der obere Teil der Figur enthält den Durchschnitt durch den bereits stark entwickelten Placentarwulst, der untere gibt den Zusammenhang mit dem Mesometrium wieder. An dieser lezteren Stelle liegen kleine Gruppen von tubulösen Drüsen; das Bindegewebe der Schleimhaut springt in Falten gegen die Eikammer vor, die ganze Fläche ist von einem wohlerhaltenen cylindrischen Epithel überzogen.

Der Placentarwulst zeigt eine Verdickung der Uteruswand gegenüber dem seitlichen Theil (bei ×) auf das zwei- bis dreifache. An dieser Verdickung haben Bindegewebe und Drüsen gleichmässig Antheil; auch hier ist die Oberfläche von einem deutlichen cylindrischen oder kubischen Epithel überzogen. Entgegen den Vorgängen der Wucherung des Uterusepithels, die man bei der Anlage einzelner Placenten findet, ist hier festzustellen, dass das Epithel zwar auch weiter erhalten bleibt, sich auch, wie Mitosen lehren, vermehrt, doch kommt es zu keinerlei Wucherung, vielmehr zeitweilig zu Abplattungen inner-

halb desselben. Unter dem Epithel liegt eine dichtgefügte zellenreiche Bindesubstanz, die sich nach unten in den mittleren Teilen nicht unerheblich auflockert. In dieser letzten Schicht liegen die Pakete der stark vergrösserten Uterindrüsen, vielfach gewundene Knäuel, von denen aus nicht übermässig zahlreiche Ausführungsgänge nach der Oberfläche durch das Bindegewebe durchtreten. Die Drüsen lassen häufig eine eigenartige Anordnung erkennen (vergl. Fig. 6) indem die mittleren auf der Höhe der Anschwellung liegenden ihre Ausführungsgänge gerade nach oben schicken, während die seitlichen, je weiter nach dem Rand, sich mit ihrem Drüsenknäuel immer schräger stellen.

Über die Zeit, welche die eben beschriebenen Entwicklungsvorgänge beanspruchen, lässt sich mangels geeigneter Anhaltspunkte natürlich etwas sicheres nicht angeben, doch scheint es, als ob dieselben ziemlich rasch ablaufen, da man sie findet, sobald nur die Eikammer sich äusserlich von dem nebenbelegenen Uterusrohr absetzt.

Vereinigung der Keimblase mit der Uteruswand.

Mit der Ausbildung des Amnion und der Loslösung desselben kommt es gleichzeitig zur festeren Vereinigung des amniogenen Chorion mit der Uteruswand und zwar derart, dass beide, Fläche an Fläche, mit einander verkleben. Diese Verklebung kann bereits am Ende des vorhergehenden Stadiums ihren Anfang nehmen und am Ende des vorliegenden soweit vorgeschritten sein, dass sich kleine solide Ectoblastzotten am Rande des Placentarwulstes in die Uteruswand senken. Einen Durchschnitt durch die mit dem Uterus fest verbundene Keimblase gibt Fig. 5 wieder. Das Amnion erscheint geschlossen und von dem amniogenen Chorion losgelöst. Dieses liegt oberhalb des Embryonalkörpers der Oberfläche des Placentarwulstes so fest an, dass bei so schwacher Vergrösserung, wie die der Figur, beide als gemeinsame Grenzlinie der Uteruswand gegen

die Eikammer erscheinen. Gegen den freien Rand des Placentarwulstes zu finden sich gegenüber a schon kleine bei so schwacher Vergrösserung nicht sichtbare Ektoblastzotten, während ganz am Rande des Wulstes die Verbindung des Chorion mit der Uterinoberfläche eine so lockere ist, dass man hier nicht nur die Wand des Dottersackes, sondern auch das Chorion frei auf der Uterusoberfläche liegen sieht.

Die Anordnung und Ausbildung der Uterindrüsen innerhalb des Placentarwulstes ist eine mit dem vorigen Stadium im wesentlichen übereinstimmende; an der stärker ausgebreiteten mesometralen Fläche beginnen die Falten der Unterinschleimhaut mehr und mehr zu verstreichen und es bahnt sich jetzt schon eine im nächsten Stadium deutlichere Verbindung des Omphalo-Chorion mit dem Uterus-Epithel an.

Dass in dem Bereiche des Placentarwulstes sich in der That, wie ich es bereits bei anderer Gelegenheit hervorgehoben habe, der Ektoblast des amniogenen Chorions und das Epithel des Uterus Fläche an Fläche aneinander fügen, lehrt die Durchmusterung der Durchschnitte bereits bei mittlerer Vergrösserung. In Fig. 10 bilde ich ein Stückchen eines solchen Durchschnittes durch die Uteruswand mit anhaftendem Ektoblast ab. Es bedarf der Durchschnitt kaum einer besonderen Erläuterung; er enthält die beiden Schichten der Muscularis, über diesen die lockere Bindesubstanz des Placentarwulstes mit den Uterindrüsen, dann das festere Gefüge des subepithelialen Bindegewebes und dieses überzogen von einer doppelten Zellschicht.

Die Verfolgung dieser beiden Zellanlagen lässt es ausser Zweifel, dass es sich in denselben, um das Uterusepithel und den Ektoblast des amniogenen Chorions handelt.

Das Einwachsen der Zotten in die Uteruswand.

Zu einer Zeit der Entwicklung, in welcher die Allantois sich unter Drehung des Embryonalkörpers auf die linke Seite

einzelnen Stellen wachsen sowohl die Uterinepithelien als die an die Innenfläche des amniogenen Chorion anzulegen beginnt, ist es zu einer festen Verbindung dieser Hülle mit der Uteruswand im Bereich des ganzen zentralen Theiles des Placentarwulstes gekommen, indem dieselbe durch eine grosse Zahl kleiner epithelialer, zuerst solider, später sich aushöhlender Zotten mit dem Placentarwulst sich vereinigt hat. Es ist das ein Vorgang, der bei der Placentarbildung ganz allgemein beobachtet wird und in der letzten Zeit von einer ganzen Reihe von Autoren für die verschiedensten Tiere beschrieben worden ist.

Ein Vergleich der Fig. 6 mit 5 gibt die mancherlei Fortschritte in der Entwicklung wieder, die sich in dieser Zeit abspielen. Zwar hat sich der Placentarwulst selbst nur wenig verändert, aber sein relatives Verhältnis zu dem antimesometralen Teil hat sich nicht unbedeutend verschoben, indem auch der letztere an Ausdehnung gewonnen hat. Es geht dieser Gewinn gleichmässig einher mit einer Abplattung und Verdünnung derselben, welche vorwiegend die Schleimhaut, aber auch die Muskulatur trifft. Dieselbe macht sich bemerklich im völligen Verstreichen der Falten und in dem Auseinanderrücken der Uterindrüsen.

Zugleich ist es jetzt nicht nur im Bereiche des Placentarwulstes, sondern auch an dem Mesometrium zu einer festeren Vereinigung des Ektoblasts mit dem Epithel des Uterus gekommen. Fig. 16 stellt dar, in welcher Weise sich an letztgenannter Stelle die beiden Schichten mit einander verbinden, und zwar bei starker Vergrösserung gezeichnet; ihren Zusammenhang erkennt man sonst bereits an der mit der Loupe gezeichneten Fig. 6. Die Keimblasenwand besteht hier nur aus Ektoblast und Entoblast, welche beiden durch eine strukturlose Membran, die späterhin noch stärker wird, von einander geschieden sind. Die Uteruswand ist überzogen von einem niedrigen kubischen Epithel, welches das Bindegewebe und die Drüsen überlagert; aber an

Ektoblastzotten des Chorion zu langen Spindeln aus, die, von beiden Seiten in einander eingreifend, ein Gitterwerk bilden in der Weise, wie es der mittlere Teil der Figur wiedergibt.

Das Verhalten der Wand des Eisackes zum Uterus an denjenigen Stellen, an welchen die Drüsen auf die freie Fläche münden, gebe ich in Fig. 17 wieder; dieselbe zeigt, wie das Uterusepithel in der Tiefe sehr viel höher ist als auf der freien Fläche, und wie der Eingangsöffnung der Drüse eine nicht unbeträchtliche Wucherung des Ektoblast gegenüber liegt.

In dem Bau der Placentaranlage sind dem vorigen Stadium gegenüber einige Unterschiede zu verzeichnen. Der Ektoblast des amniogenen Chorion erscheint auf dem Querschnitt nunmehr fest mit dem Placentarwulst verbunden, an der rechten Seite der Fig 6 drei Ausmündungen von Placentardrüsen überbrückend. Soweit wie der Ektoblast mit dem Placentarwulst verbunden ist, erstreckt sich der Spalt des Kölomes, peripher mit dem Randgefäss endigend; in dem ganzen mesometralen Teil der Eikammer besteht die Keimblasenwand nur aus Ektoblast und Entoblast.

Innerhalb des Köloms gegenüber der Mitte der Placenta liegt frei und horizontal der Durchschnitt von dem Hinterende des Embryonalkörpers, während scheinbar frei innerhalb der Nabelblase, in Wirklichkeit in dem Proamnion liegend, der Durchschnitt des Kopfendes kenntlich ist.

Das Einwachsen der kleinen Zotten in diesem Entwicklungsstadium, das sich in der schwach vergrösserten Figur 6 schlecht wiedergeben liess, stellt Fig. 11 aus der Mitte der Placenta bei etwas stärkerer Vergrösserung dar. Kleine fingerförmige Fortsätze des Ektoblast senken sich in den Placentarwulst ein, an ihrer freien Fläche überzogen von einer deutlich abgegrenzten Zellschicht. Ich stehe nicht an, dieselbe für das Epithel des Uterus zu halten, wenn dieses auch Veränderungen gegenüber

dem vorhergehenden Stadium zeigt und namentlich an der freien Fläche nicht überall mit gleicher Schärfe wie früher sich gegen den Ektoblast absetzt. Ich nehme an, dass auch an dieser Stelle noch eine Epithellage vorhanden ist, weil ich keinerlei Anhaltspunkte habe, dass sie in so kurzer Zeit zu Grunde gegangen sei, ohne dass man das Absterben der Zellen bemerkt haben sollte und weil mir von anderen Tierformen her das Erhaltenbleiben des Uterusepithels bekannt ist. Endlich und hauptsächlich weil man an einzelnen Stellen des Placentarrandes erkennt, wie die einwachsende Zotte von einer Fortsetzung des hier sehr hohen und sehr deutlichen Uterusepithels nicht nur überzogen ist, sondern mit diesem gewissermassen eine Masse bildet.

Da solche Stellen mir entscheidend für die Frage nach dem Verhalten des Uterusepithels beim Einwachsen der Zotte zu sein scheinen, und da die Bilder etwas von denen aus der Mitte der Placenta abweichen, so gebe ich noch eine Zeichnung von einem Stückchen der Oberfläche des Placentarrandes bei starker Vergrösserung; die Figur 15a lehrt, wie Uterusepithel U. Ep. und Chorionektoblast sich als dicke Epithelsprosse in die Tiefe senken.

Weitere Veränderungen in der Placentaranlage gegenüber dem vorhergehenden Stadium kann ich nicht namhaft machen.

Beginn der Allantoisausbreitung an der inneren Fläche des amniogenen Chorion.

Sobald die Allantois sich fester an die Innenseite des amniogenen Corion anzulegen beginnt, kommt es zu einer bedeutenden Verdünnung der bis dahin starken Wand derselben, unter gleichzeitiger rascher Vergrösserung ihres Volums. Sie breitet sich schnell von der Mitte des Placentarwulstes nach allen Seiten hin aus, mit ihrem Rande sich an den Rand der Nabelblase meist ziemlich dicht anschliessend, an den Schnitten hier und da durch einen kurzen Zwischenraum, der vielleicht Folge der Be-

handlung ist, von demselben getrennt. Es macht den Eindruck, als ob sie bei ihrer Vergrösserung gewissermassen den Rand der Nabelblase vor sich herschiebt. Die letztere ist noch ziemlich gross, nur in der oberen Hälfte ihrer Wand mesoblasthaltig; der Spalt des Köloms fällt in seiner Ausdehnung noch ziemlich mit dem Bereich des Placentarwulstes auf dem Querschnitt zusammen. Die kleinen Einbuchtungen auf der Oberfläche des Placentarwulstes sind einwachsende Zotten des amniogenen Chorion, die aber bei weitem nicht alle gezeichnet werden konnten. Das in dieselben einwachsende Allantoisgewebe hat sich an einzelnen Stellen in Gestalt kleiner Zapfen retrahiert. Gegenüber a ist der Durchschnitt einer Chorionblase mit zugehörigem Drüsenhals angegeben. Das Kopfende des Embryonalkörpers liegt noch innerhalb des Proamnion; an der mesometralen Seite der Eikammer hängen Uterusepithel und Eisack fest und flächenhaft zusammen.

Innerhalb der Placentaranlage beginnen schon bemerkenswerte Veränderungen. Ich habe für die Zeichnung des Durchschnittes bei stärkerer Vergrösserung von einem anderen fast gleichalterigen (ein klein wenig älteren) Uterus eine Stelle gewählt, an welcher sich gleichzeitig auch das Verhalten einer Placentardrüse demonstrieren lässt (Fig. 12).

Die gesammte Wand des Uterus ist nicht unbedeutend verdickt; es ergibt dies ein Vergleich mit Fig. 10 und 11, welche bei derselben Vergrösserung gezeichnet sind.

Die Zotten sind erheblich verlängert und besitzen in ihrem Innern, soweit ihnen die Allantois anliegt, jetzt einen bindegewebigen Kern, welcher die fötalen Gefässe führt; diese sind in der Figur durch rote Flecken hervorgehoben. Die Zotten setzen sich in den Schnittpräparaten zwar durch ihre Färbung sehr deutlich von dem sie umgebenden mütterlichen Gewebe ab, doch liegen sie so fest in dieses eingebettet, dass die Bestimmung der Grenzlagen zwischen dem fötalen und mütterlichen Bindegewebe bisweilen auf grosse Schwierigkeiten stösst.

Doch kann man an vielen Stellen mit Sicherheit feststellen (vergl. Fig. Zotte gegenüber ×), dass es zwei Zellenlagen sind, die diese Grenzschicht bilden. Ich halte dieselben mit Rücksicht auf die vorhergehenden und die folgenden Stadien für das fötale Chorion und für das Uterusepithel.

An anderen Stellen ist es nicht möglich, die fest aufeinander gepressten Lagen im Bilde zu trennen. Es dünkt mich dies aber, wie ich es bereits früher für andere Placenten ausgesprochen habe und auch jetzt trotz erfolgten Widerspruches aufrecht erhalten muss, kein Grund, um hieraus allein auf ein Vergehen des Uterusepithels zu schliessen. Ich finde nirgends Erscheinungen an den Zellen vor, welche auf ein solches schliessen lassen und so halte ich die Erklärung den Thatsachen angemessener, dass die vorher sicher nachweisbaren Zellenlagen auch jetzt noch vorhanden sind; nur sind dieselben so fest mit einander vereinigt, dass sie sich nicht als besondere Schichten absetzen.

In dem Bindegewebe des Placentarwulstes sind die ersten Anfänge von Veränderungen sichtbar, welche in späterer Zeit erheblich deutlicher hervortraten; es ist die auch für andere Tierformen beschriebene Umwandlung der Zellen in grosse, plasmareiche, bisweilen mehrkernige Körper, welche in mancher Beziehung Übereinstimmung mit den menschlichen Decidualzellen zeigen. Ihr Auftreten beginnt in den mittleren Parthien des Placentarwulstes.

Auch die Drüsen sind entschieden vergrössert, wenn auch die einzelnen Drüsenknäuel unter zunehmendem Wachstum des Placentarwulstes mehr und mehr auseinanderrücken. Die Drüsen münden in dieser Zeit nach oben auf der freien Fläche des Placentarwulstes aus, und es ist in der Figur eine solche Ausmündungsstelle wiedergegeben. Während das Epithel in dem unteren Abschnitt des Ausführungsganges noch hoch und cylindrisch ist, wird es nach oben ziemlich rasch niedrig, um sich in

dem obersten Abschnitt in stark abgeplattete Zellen fortzusetzen. Die Mündung verbreitert sich sehr erheblich und wird von dem blasenförmig über die Oberfläche abgehobenen Chorion verschlossen.

Während das Chorion sonst da, wo es der Uteruswand fest anliegt, aus niedrigen, platten Zellen besteht, welche sich von den Uterinepithelien, welche ebenfalls stark abgeplattet sind, nur wenig oder undeutlich abheben, finden wir, dass an den Stellen, wo das Chorion die Drüsenmündungen überbrückt, sein Epithel zu hohen, hellen, cylindrischen Zellen auswächst; an dem Drüsenrande lagern sich Uterusepithel und Chorionektoblast fest zusammen, aber man kann dieselben häufig noch nebeneinander auf die anliegenden Zotten verfolgen. Nicht selten liegt in dem Ausführungsgang der Drüse geronnenes Sekret als feinkörnige Masse und wir nehmen wohl mit Recht an, dass dasselbe von den Chorionepithelien aufgenommen wird, wenn auch der Nachweis einer solchen Aufnahme in dieser frühen Zeit der Entwicklung an dem Schnittpräparat noch nicht gelingt.

Die Zahl der kleinen Blasen, welche sich derart mit Lupenvergrösserung oder auch bereits mit blossem Auge sichtbar auf der Oberfläche der Placenta erheben, ist bei den verschiedenen Placenten, auch bei gleicher Entwicklungszeit, sehr verschieden. Wie ich glauben möchte, nicht deshalb, weil die Zahl der Drüsen sehr erheblich schwankte, sondern wohl eher, weil die Sekretion nicht in allen Fällen gleichmässig reichlich sein wird und weil nur dann die Blasen in der Fläche deutlich vortreten werden, wenn ihre Wand eben durch Drüsensekret gegen das Allantoislumen hin vorgestülpt wird.

Ich habe die Flächenansicht dieser Chorionblasen von zwei älteren Placenten abgebildet und verweise hier gleich auf diese beiden Figuren; die eine (Fig. 3a) ist gezeichnet nach einem Präparat aus mittlerer Entwicklungszeit, während das andere Präparat (Fig. 3b) einem Uterus entnommen wurde, dessen Embryonen als reif bezeichnet werden konnten. Die Präparate

wurden beide so gewonnen, dass die Uteri mit Embryonen im Ganzen erhärtet und erst dann eröffnet wurden. In Fig. 3a ist die Placenta nebst dem angrenzenden Teil der Innenwand der Eikammer gezeichnet. Die Placenta ist durch einen bräunlichen Ton hervorgehoben. Bei der Entfernung des Embryo wurden über der Eikammerwand auch die Eihäute abgenommen, deshalb sieht man hier die Öffnungen der Uterindrüsen. Auf der Placentaroberfläche, auf welcher das Allantochorion liegen gelassen ist, erscheinen die Eingangsöffnungen der Zotten und weiterhin eine grosse Zahl von buckelförmigen Vorsprüngen, welche sämtlich Drüsenblasen des Chorion sind.

Die reife Placenta von Fig. 3b bietet von der Fläche her ein anderes Aussehen. Die Figur ist so gezeichnet, dass dieselbe nur die Placenta wiedergibt, an deren Rande Uteruswand und Eihäute abgeschnitten sind. Die Placenta wird durch eine Anzahl von tief einschneidenden Furchen nunmehr in Läppchen zerlegt, eine Gliederung, welche in früherer Zeit nicht vorhanden war. Auch die Chorionblasen erscheinen gegen früher auffällig verändert, indem man vielfach in denselben Blutextravasate vorfindet. Gegen die bluthaltigen Blasen treten bisweilen die nur sekrethaltigen sehr zurück, wie es in dem Präparat, nach welchem die Figur gezeichnet ist, der Fall war. Die bluthaltigen Chorionblasen sind durch dunkle Farbe gegenüber den hellen, nur sekrethaltigen hervorgehoben.

Auf das histologische Verhalten des Chorion in dieser Zeit komme ich weiter unten zu sprechen.

Die Ausbreitung der Allantois über die ganze Placentaroberfläche.

Die Allantois macht nun weiterhin ein ziemlich rasches Wachstum durch, so dass dieselbe bald über die ganze Oberfläche des Placentarwulstes herüberreicht und indem ihr Binde-

gewebe mit den Gefässen nunmehr im ganzen Bereich der Placentaranlage in die ektodermalen Chorionzotten einwächst, wird damit die Placenta fertiggestellt.

Einen Längsschnitt durch Uterus und Embryo aus dieser Zeit gibt die Figur 8 wieder. Der Embryo hat sich nunmehr aus dem Proamnion zurückgezogen, sein Durchschnitt ist nur von dem Amnion umhüllt, über ihm, gegen die Placenta hin, liegt die Allantois, unter ihm, gegen das Mesometrium, die Nabelblase. Ein Vergleich mit Fig. 7 lehrt, wie durch die Vergrösserung der Allantois und des Embryonalkörpers der Raum für den Dottersack mehr und mehr beschränkt wird, und wie dessen obere und untere Wand sich einander zu nähern anfangen. Im Bereich der Placenta und ebenso am Mesometrium ist die Aussenwand des Chorion fest mit der Uteruswand verbunden, während dieselbe in den Polen der Eikammer und da, wo die Eikammer sich in die Uterinhöhle fortsetzt, der Uteruswand nur locker aufliegt. Die Ränder der Allantois und des Dottersackes stossen fast aneinander, so dass ein Allantois und Dottersacks freier Teil der Chorionoberfläche, wenn überhaupt, so jedenfalls nur als ein ganz schmaler Ring vorhanden ist.

Die Allantoisgefässe treten zum Teil durch Duplikaturen der Wand von der unteren Fläche direkt nach der Placenta herüber und ist in dem Durchschnitt eine solche Brücke inmitten des Placentarlumens gegenüber von × angegeben. Das gleiche Verhalten, das übrigens ziemlich allgemein verbreitet ist, zeichnet auch Hubrecht für die Allantois des Igels; ich habe es bereits vor längerer Zeit von der Allantois der Eidechse beschrieben.

An dem Mesometrium, in dessen Bereich ebenso wie an den Übergangsstellen in das Uterusrohr die Wand des Uterus stärker ist, als in den Kuppen der Eikammer, erscheint also das Omphalochorion mit dem Uterusepithel ganz ausserordentlich fest verbunden. Die Zellen sowohl des Chorionektoblast als des Uterusepithel sind zu hohen Cylindern umgewandelt, die viel-

fach mit Spitzen derart ineinander greifen, dass eine völlige Verlöthung der beiden Teile stattgefunden hat. Wie stark die Vergrösserung der Zellen gegen früher ist, zeigt ein Vergleich der Fig. 18, welche nach einem Präparat vorliegenden Entwicklungsstadiums gezeichnet ist, mit der früher beschriebenen Fig. 16, da beide bei gleicher Vergrösserung entworfen sind. Die verbundenen Zellanlagen sind mehr als das Doppelte so breit als früher und auch die Kerne derselben sind entsprechend gegen die frühere Zeit vergrössert. Es scheint mir diese Vergrösserung der Epithelien sowohl der Keimblase als der Uteruswand im Bereiche des Omphalochorion insofern von einem gewissen Interesse, als die Zellen dadurch sich von den entsprechenden Lagen innerhalb der Placenta unterscheiden, welche zuerst hoch sind und dann nach ihrer festen Vereinigung immer niedriger und platter werden.

Das Durchschnittsbild der Placenta ist auf dem Längsschnitt in dieser Zeit insofern von den Querschnittsbildern der früheren Stadien etwas unterschieden, als der Placentarrand ganz allmählich nach aussen hin abfällt; es hängt das damit zusammen, dass man auf dem Längsschnitt neben der Placenta noch den Kammerteil des Placentarwulstes trifft, während auf dem Querschnitt sich sogleich die dünne Wand der Eikammer an den Placentarrand schliesst. Die früher in Paketen und Gruppen angeordneten Drüsen bilden eine mehr und mehr sich abflachende Lage, während die über denselben gelegene Placenta immer stärker wird.

Während bis dahin der Aufbau der Placenta, als ein relativ einfacher erscheint, beginnen von jetzt an die Bilder auf den Durchschnitten verwickelter und für die Deutung schwieriger zu werden. Auf dem senkrechten Durchschnitt, der in Fig. 13 bei etwas schwächerer Vergrösserung gezeichnet werden musste, als die bis dahin abgebildeten Schnittpräparate 10, 11, 12, ist in der Mitte der Figur der weitere Fortschritt in der Veränderung des Bindegewebes dargestellt, dessen Anfang in dem vori-

gen Stadium geschildert wurde. Die Bindesubstanz besteht aus grossen, häufig vielkernigen Zellen mit grossen Kernen. Die einzelnen Zellterritorien sind wohl mehrkernig, im Übrigen aber so deutlich von einander geschieden, dass ich die ganze Masse als Syncytium nicht bezeichnen kann. Unterhalb dieses mittleren Abschnittes liegen in einer weniger zellenreichen Bindesubstanz die Durchschnitte der Uterindrüsen; auch nach oben hin, wohin allerdings hier und da Fortsätze der Zellmasse ziehen, nehmen im allgemeinen die Zellen an Zahl und Grösse ab. Dicht unter der Chorionfläche liegen in dem Bindegewebe zahlreiche erweiterte und von vergrösserten Endothelien ausgekleidete mütterliche Capillargefässe. In diese Grundlage senken sich von oben her die Zotten ein. Über deren Form geben jetzt die Durchschnitte allein keinen genügenden Aufschluss mehr. Dagegen gelingt es bei einiger Sorgfalt das gesamte Allantochorion aus der Decidua serotina, wenn ich diesen terminus hier anwenden darf, herauszuziehen. Man bekommt alsdann höchst zierliche Bilder und zwar ein Positiv in Gestalt feiner, büschelförmig verästelter Zotten in äusserst regelmässiger Anordnung, und ein von der Uteruswand geliefertes Negativ in Gestalt eines entsprechenden Wabenwerkes, in dem die Zotten gesteckt haben. Die Maschen desselben finde ich an einzelnen meiner Präparate in einem zentralen Bezirk der Placenta auffällig viel kleiner, als in dem peripheren.

Während man im vorigen Entwicklungsstadium die einfachen, fingerförmigen Zotten noch vielfach in ihrer ganzen Länge auf dem Durchschnitt trifft, ist das bei den verzweigten Gebilden, wie sie eben beschrieben, jetzt nicht mehr zu erwarten. Dementsprechend sieht man auf dem Durchschnittsbild (Fig. 13) nur einzelne der Zotten noch im Zusammenhange mit dem Chorion der Placentaroberfläche, während eine ganze Reihe von Zottendurchschnitten, Schrägschnitte seitlich getroffener Büschel, als auf dem Schnitt scheinbar isolierte Felder erscheint.

Die äussersten in die Tiefe vordringenden Spitzen sind kleiner als die mittleren Teile der Zotten.

Über den feineren Bau der Zotten geben die Präparate bei stärkerer Vergrösserung Auskunft. Da ich denselben nicht in die Fig. 13, als zu schwach vergrössert, einzeichnen mochte, so möge er durch eine besondere Figur 15b erläutert werden. Diese ist nach einem Horizontalschnitt durch die Mitte einer Placenta entsprechenden Alters gezeichnet, weil solche Schnitte in mancher Beziehung übersichtlichere Bilder liefern, als die senkrechten Durchschnitte.

Die Figur zeigt ein Netzwerk von zellenreichem Bindegewebe, in welchem zahlreiche Capillargefässe in Quer- oder Schrägschnitt getroffen sind, es ist dies die bindegewebige Grundlage, welche von der Uterinschleimhaut für den Aufbau der Placenta geliefert wird. Das Maschenwerk des Bindegewebes zeigt an einer Stelle eine rundliche Lücke (*P. D.*), die mit einem sehr niedrigen Epithel ausgekleidet ist, und welche, wie die Verfolgung der einzelnen Schnitte der Serie ergiebt, einen Drüsenausführungsgang darstellt. Die Lücken des Netzwerkes werden nun ausgefüllt von kleinen Feldern von Zellen. Ihre Mitte besteht aus embryonalem Bindegewebe mit Gefässen, deren Blutkörperchen noch kernhaltig sind.

Das embryonale Bindegewebe wird umsäumt von zwei Lagen von Zellen, welche selbst fest aneinander geschlossen sind und ebenso dem Bindegewebe der Zotte selbst dicht angefügt.

Entsprechend meiner oben niedergelegten Auffassung halte ich diese beiden Zellenlagen für das Uterusepithel und den Chorionektoblast; das Uterusepithel hat sich von seiner bindegewebigen Unterlage etwas losgelöst und ist am Ektoblast haften geblieben.

Ich sehe auch gegen diese meine Annahme keinen Gegengrund darin, dass das Uterusepithel jetzt deutlicher ist als in dem vorigen Stadium; es könnte dies einmal an der Behand-

lung des Präparates liegen, oder aber auch an Wachstumsvorgängen innerhalb des Epithels, das vielleicht in einer Zeit stärker ist, als in der anderen.

Ausbreitung der Allantois über den Placentarbereich. Fertigstellung der Placenta.

Während die Placenta in dem vorstehend beschriebenen Entwicklungsstadium einen gewissen Abschluss in der Entwicklung erreicht hat, soweit es sich um die äussere Form derselben handelt, verändern sich die Eihäute noch weiterhin sehr wesentlich.

Es ist namentlich die Allantois, welche in dieser Zeit noch ein ganz ausserordentliches Wachstum durchzumachen hat. Während ihre Ränder bis dahin noch annähernd mit denjenigen der Placenta zusammenfielen, überwuchern sie dieselben jetzt rasch und sehr bedeutend. Damit ist zugleich ein allerdings mehr relatives als absolutes Zurückgehen des Dottersackes verbunden. Dieser ist ja ursprünglich sehr gross (vergl. Fig. 7); er wird dann mit zunehmendem Wachstum mehr und mehr eingeengt, besitzt jedoch auch in dem in Fig. 8 abgebildeten Entwicklungsstadium immerhin noch eine ansehnliche Grösse. Jetzt beginnt sein Lumen sich zu verkleinern, indem eine uterine und eine embryonale Wand sich einander mehr und mehr nähern. Dabei findet man an den Schnittpräparaten bisweilen Faltungen der Wand ähnlich denen, welche Hubrecht vom Igel abbildet. Die beiden Wände unterscheiden sich auch in ihrer Struktur nicht unwesentlich. Zunächst dem Uterusepithel liegt eine Lage hoher Ektoblastzellen, die dem Chorion angehören und mit dem Uterusepithel fest verschmolzen ist, ähnlich wie in Figur 18 abgebildet; an diese schliesst sich eine strukturlose Membran und weiterhin ein niedriger Entoblast an. Nur in der embryonalen (oberen) Dottersackswand ist eine sehr starke Lage von Mesoblast mit einer dichten Gefässausbreitung

Fig 5

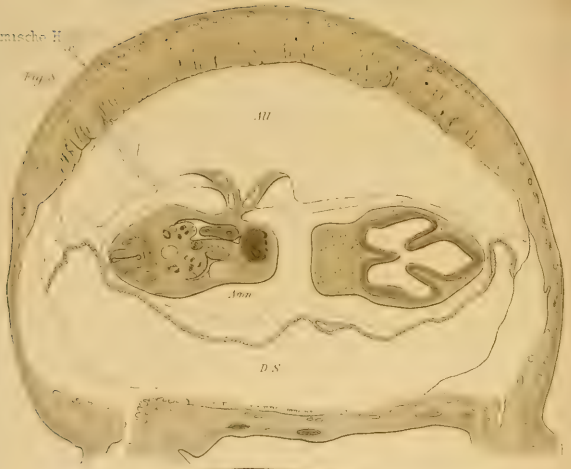

Fig 6

Fig 7

Fig 9

Verlag v. J. F. Bergmann Wiesbaden

enthalten und dieses Gefässnetz bleibt dauernd während der ganzen Embryonalentwicklung in Thätigkeit. Auf die Gefässe ist gegen das Lumen hin eine Lage hoher Entoblastzellen aufgelagert.

Der gesammte vom Dottersack freigelassene Raum der Eikammerwand wird von dem Allanto-Chorion ausgefüllt, an welchem man demgemäss einen placentalen und einen extraplacentalen Teil unterscheiden kann.

Die Tiefe des Allantois-Lumens ist nicht bedeutend, viel geringer als früher, da der jetzt auch stark wachsende Embryonalkörper dasselbe offenbar reduciert. Die Wand der Eikammer in den Kuppenteilen derselben ist gegen früher sehr stark verdünnt. Die in derselben vorhandenen Uterindrüsen sind weit auseinander gerückt und besonders das Epithel ist an einzelnen Teilen so niedrig geworden, dass man es nur durch seinen Zusammenhang mit denjenigen Stellen sicher nachweisen kann, an welchen es seine frühere Höhe behalten hat.

Die Placenta selbst ist in ihrem äusseren Aussehen gegen früher schon in ihrer Flächenansicht nicht unerheblich verändert. Während in erster Entwicklungszeit ihre Oberfläche eine glatte, gleichmässige ist, auf der man bei erhaltenen Eihäuten die Abgangsstellen der fingerförmigen Zotten und die Chorionblasen erkennt, (vergl. Fig. 3 a), wird jetzt die Fläche durch das Eindringen breiter Strassen der Eihäute in die Tiefe des Placentargewebes in unregelmässige Felder zerlegt (Fig. 3 b). Diese Felderung kann soweit gehen, dass die ganze, ursprünglich einheitliche Placenta, in extremen Fällen allerdings nur, in eine grosse Zahl von Cotyledonen zerfällt.

Dazu kommt, dass auch die Chorionblasen in dieser Zeit ihr Aussehen verändern. Dieselben sind an Zahl bereits in früherer Zeit sehr wechselnd. Sie werden jetzt bisweilen geringer an Zahl, dagegen findet man in vielen derselben extravasiertes Blut, was man in früherer Zeit völlig vermisst. Die

in der Figur angegebenen braunen Flecken stellen solche mit Blut gefüllte Chorionblasen dar.

Die Blutkörperchen werden, wie man das in allen Placenten mit Blutextravasaten findet, von den Chorionepithelien aufgenommen und bitte ich über Einzelheiten dieses Vorganges eine demnächst erscheinende Abhandlung zu vergleichen, welche sich speziell mit den Extravasaten in Placenten beschäftigt, und der ich nicht vorgreifen möchte.

Die Extravasate ebenso wie die Gliederung der Placenta durch die Eihäute giebt die Fig. 9 im Schnittpräparat wieder; sie ist bei Loupenvergrösserung gezeichnet und deshalb tritt es nicht hervor, dass die Placenta gegenüber dem Stadium Fig. 8 nicht unerheblich stärker geworden ist. Unter derselben befindet sich noch eine wohlerhaltene Drüsenlage.

Im Übrigen ist zum Verständnis der Figur wohl nur noch beizufügen, dass der Schnitt, nach welchem dieselbe gezeichnet ist, durch eine Eikammer gelegt war, welche die letzte gegen den Eierstock hin war. Die Eileiteröffnung gegen den Uterus ist im Schnitt nicht mitgetroffen, so dass die Eikammer nach links hin abgeschlossen erscheint. Nach rechts liegt die weite Communikationsöffnung gegen die nächstanliegende Kammer.

Ferner bemerke ich, dass der Querschnitt des Uterus mit Embryo und Eihäuten sich in einem Punkt von dem Längsschnitt etwas unterscheidet, nämlich im Verhalten des Epithels des Allantochorion zur Uteruswand: während auf dem Längsschnitt d. h. also vor und hinter der Placenta unmittelbar neben der Placenta das Allantochorion dem abgeplatteten Uterusepithel nur locker anliegt, ist es auf dem Querschnitt d. h. rechts und links neben der Placenta in gleicher Weise fest mit dem verdickten Uterusepithel verbunden, wie dies mit dem Omphalochorion der Fall ist.

Die Seitenränder der Placenta sind dabei oft von einem Fortsatz der Allantois gewissermassen eine Strecke weit unter-

miniert, so dass eine Nische zwischen Placenta und Uteruswand zu Stande kommt, in welche langgestreckte Ausmündungsgänge von Placentardrüsen hineinführen.

Die Strecken b—c und a—d der schematischen Figur sind solche, in denen man die Verschmelzung des Allantochorion mit dem Uterusepithel — die übrigens ja auch bei anderen Tieren an einzelnen Stellen des Eisackes vorkommt — beobachtet. Auf die eigentümliche, gürtelförmige Verschmelzung des Chorion mit der Uteruswand, welche sich somit in dieser Zeit findet — Placenta, Allantochorion b—c, Omphalochorion, Allantochorion, a—d der schematischen Figur — ist weiter unten genauer aufmerksam gemacht.

Um den Bau der Placenta selbst, wie ihn die Betrachtung bei mittlerer und stärkerer Vergrösserung erkennen liess, zu erläutern, gebe ich in Figur 15 eine Zeichnung entsprechenden Stadiums.

Dieselbe (ebenso wie die folgende Figur 15) ist insofern etwas schematisiert, als in der obersten Schicht, der eigentlichen Placenta, die Zotten bei weitem nicht so reichlich eingezeichnet sind, als vorhanden. Dieselben sind jetzt so dicht, dass es vielfach am Schnittpräparat Mühe macht, das Bild zu entwirren; man muss besonders günstige Stellen für die Untersuchung nehmen und kann auch hier meist nicht alle im Gesichtsfeld gelegenen Teile gleichmässig gut verwerten. Ich habe es deshalb vorgezogen, eine Figur zu geben, welche aus einzelnen Teilen eines Schnittes kombiniert ist, und habe der Übersichtlichkeit halber weniger Zotten angegeben, als man auf dem Schnitt findet.

Verglichen mit Figur 13 lehrt die Figur, dass die Zotten schlanker und schmaler aber erheblich länger geworden sind. (Die Figur ist bei etwas schwächerer Vergrösserung gezeichnet als 13). Einzelne derselben reichen ziemlich weit in die Tiefe, sind an ihren Spitzen häufig nicht unerheblich ver-

breitert und ihre Bindesubstanz besitzt dann in der Spitze ein viel lockereres, mehr embryonales Gefüge als in den mittleren und oberen Teilen. Auch das Chorionepithel pflegt hier dann viel höher und deutlicher zu sein, als inmitten der Placenta. Das Bindegewebe zwischen den Zotten hat die Eigenart verloren, die es im vorigen Stadium noch besass, es fehlen die eigentümlichen Zellterritorien. Es sind eigentlich nur Strassen für die mütterlichen Blutgefässe.

Der Nachweis einer doppelten Zellschicht zwischen mütterlicher und fötaler Bindesubstanz, welche man für Uterus- und Chorionepithel ansehen könnte, gelingt nur noch an einigen wenigen Stellen, besonders nahe dem Placentarrande. Hier sieht man, wie das allerdings vielfach stark abgeplattete Uterusepithel sich auf die Placenta überschlägt und da, wo die ersten Zotten am Placentarrand in die Tiefe gehen, findet man auch die beiden Epithellagen. Inmitten der Placenta kann ich dieselben aber nicht mehr unterscheiden.

Da ich aber keine Anzeigen dafür habe, dass die Lage des Uterusepithels inzwischen etwa zu Grunde gegangen sei — es ist mir bislang nicht geglückt, irgend einen Beleg hierfür zu finden — so nehme ich an, dass die beiden früher kenntlichen Zellenlagen abgeplattet und so in einander gefügt sind, dass dieselben sich auf dem Durchschnitt nicht mehr trennen lassen.

Unterhalb der Placenta ist die Drüsenlage nur wenig geändert. Die Drüsenquerschnitte sind vielfach weiter als früher, das Bindegewebe auch jetzt aus grossen Zellen bestehend zwischen denselben in wechselnder Zahl vielkernige Zellterritorien einzelne Zellen mit etwas, aber im Verhältnis zu manchen anderen Placenten durchaus nicht bedeutend, vergrösserten Kernen. In der Bindegewebslage kleinere oder grössere Extravasate mütterlichen Blutes.

Einen Durchschnitt einer Placenta, welche ich für ganz reif halte, habe ich endlich in Figur 15 abgebildet. Dieselbe unterscheidet sich von der eben geschilderten im wesentlichen

dadurch, dass die Zotten nunmehr noch weiter in die Tiefe gedrungen sind; einige derselben sind von der muscularis nur noch durch eine dünne Bindegewebeschicht getrennt, andere reichen nahe bis an dieselben. Ihre Spitze kann in der Weise verbreitert sein, wie in der Figur bei Z dargestellt.

Eine entschiedene Reduktion zeigt dabei die Drüsenlage; nicht nur sind im Schnitt die Drüsenlumina spärlicher geworden, sondern einzelne derselben sind auch noch, wie bei D, mit extravasiertem Blut, andere mit Detritus gefüllt. Auch in dem Bindegewebe (hier und da auch neben der Placenta zwischen Eisack und Uteruswand kann man Extravasate finden; weiterhin Zellen, welche durch einen ganz eigenartigen grünlichen Farbenton ihres Protoplasma charakterisiert sind und möglicher Weise extravasiertes Blut aufgenommen haben; ich habe aber vergeblich nach grösseren Schollen gesucht, wie man dieselben sonst noch in Zellen sieht, welche Extravasat inkorporiert haben.

Im Übrigen kann ich nicht sagen, dass der Bau der Zotten oder der des intervillösen mütterlichen, Bindegewebes sich von dem eben geschilderten Stadium in irgend einem wesentlichen Punkte unterschiede.

Das jetzt häufigere Vorkommen von Blut in den Chorionblasen habe ich in der Figur bei Ch. B. wiedergegeben. Das extravasierte Blut wird dabei auch jetzt noch von den Epithelien des Allantochorion aufgenommen, welche häufig mit den Blutkörperchen oder ihren Zerfallsprodukten, die dann hier starkkörnig sind, vollgepfropft erscheinen. Blutkrystalle irgend welcher Art habe ich nicht gefunden.

Auf eine eigentümliche Erscheinung im Bereiche des Omphalo-Chorion möchte ich zum Schluss noch aufmerksam machen. Dieselbe besteht darin, dass ein Teil der Zellplatte, welche durch die Verbindung von Omphalochorion und Uterusepithel entsteht, zu Grunde zu gehen scheint. Es sind das diejenigen Zellen,

welche in den vom Omphalo-Chorion gebildeten Bogen, von denen einer in Figur 18 dargestellt ist, liegen und wohl vom Uterusepithel abstammen.

Ich finde die Erscheinung vorwiegend an den Seitenrändern des Dottersackes; man bekommt dort dann Bilder, die uns gewissermassen Kapseln zeigen, welche auf der einen Seite von den Ektoblastzellen des Omphalochorion auf der anderen von den sehr stark abgeplatteten Uterusepithelien begrenzt sind. In dieser Kapsel liegt dann die zu Grunde gehende Zellmasse; eine Aufnahme derselben durch die Zellen des Omphalochorion direkt festzustellen, ist mir bis jetzt nicht gelungen, dieselbe wäre aber zum mindesten nicht unwahrscheinlich, zumal man auch leere Kapseln findet.

In den Seitenwänden der Kapseln und überhaupt dort, wo Omphalochorion und Uterusepithel fest verbunden sind, kommen in diesem letzten Stadium hier und da auch Zellen mit vergrösserten Kernen — Uterusepithelien — vor; dieselben erreichen aber hier niemals die auffallende Grösse, wie bei manchen anderen trächtigen Uteris; so sind die Kerne der Uterusepithelien unter den beutelförmigen Extravasaten des trächtigen Frettchenuterus wenigstens um das 3—4 fache grösser, ebenso die physiologisch wohl anders aufzufassenden, auch sehr grosskernigen Zellen, welche in der Eikammerwand des Kaninchens zeitweilig im Bindegewebe liegen und die vergrösserten Kerne der Endothelien der Randgefässe der Placenta einiger Muriden und Arvicoliden.

Zusammenfassende Darstellung des Entwicklungsganges.

Wenn wir kurz schildern wollen, in welcher Weise sich der Gang der Placentarentwicklung bei talpa darstellt, so wie wir ihn oben an der Hand der Abbildungen ausgeführt haben. dann würde sich etwa folgendes ergeben:

Wenn die Eier in die Uterinhöhle gelangt sind, so finden sie in derselben an der antimesometralen Seite zwei starke Bindegewebsleisten — die Placentarleisten — vor, an denen sie sich festsetzen; sodann beginnen sich kleine Eikammern anzulegen, in dem ebenfalls die antimesometrale Uterinwand sich mehr und mehr vorwölbt. Aus den Placentarleisten bildet sich dann durch Vergrösserung und Verschmelzung der Placentarwulst; dieser füllt den ganzen vorgewölbten Teil der Eikammern aus, nur einen kleinen Abschnitt am Mesometrium freilassend. Sein Bindegewebe trennt das wohl erhaltene cubische Uterusepithel von der Drüsenlage, welche dicht über der Muskularis liegen bleibt, und wird durchsetzt von den langen Ausführungsgängen der knäuelförmigen Drüsen.

Die Eikammer vergrössert sich dann ziemlich rasch, entsprechend dem Wachstum der Keimblase, doch dauert es immerhin geraume Zeit, bis die Keimblase eine festere Verbindung mit der Uteruswand eingeht.

Eine solche wird nun hergestellt, indem der Ektoblast des amniogenen Chorion anfängt, sich erstlich Fläche an Fläche fest an das Uterusepithel anzulagern und indem er dann weiter kleine Zotten in die Tiefe einwachsen lässt. Dabei blieben die Drüsenmündungen offen und werden durch das Chorion überbrückt; und da die Drüsen weiter secernieren und zwar offenbar mehr Sekret liefern, als gleichzeitig verbraucht werden kann, so erheben sich über den Drüsenmündungen die Verschlussplatten des Chorion zu kleinen Blasen, den Chorionblasen, welche in das Innere des Eisackes hineinragen.[1])

Die Zotten dringen allmählich weiter in die Tiefe des Placentarwulstes ein, bleiben aber auf den zentralen Teil des Wulstes beschränkt. Der periphere — der Kammerteil des

[1]) Ich weise an dieser Stelle auch darauf hin, dass die Chorionblasen von talpa mit den zugehörigen Drüsen in manchen Beziehungen eine nicht zu verkennende Übereinstimmung mit der Eschricht'schen area des Schweines zeigen.

Placentarwulstes — wird nicht zum Aufbau der Placenta verwendet; er breitet sich aus und geht ohne Grenze in die Wand der Eikammer auf. Vielleicht, dass das in dem Wulst vorhandene Material die späterhin zeitweilig ziemlich rasche Vergrösserung der Eikammern vorbereiten hilft.

Während die Zotten in die Tiefe vordringen, findet man auf ihrer Oberfläche einen allerdings nicht überall gleich deutlichen Belag von Uterusepithel. Ich bin mir durchaus bewusst, welche Schwierigkeit die Durchführung der von mir für eine Reihe von Placenten aufgestellten Behauptung macht, dass sich bei dem Einwachsen der Zotten der Ektoblast der Keimblase an das mehr oder minder geänderte Epithel des Uterus anlagert.

Ich habe nach den Einwürfen, welche gegen meine Angaben von verschiedenen Seiten geltend gemacht worden sind, nicht unterlassen, von neuem zu untersuchen, ob dieselben haltbar sind. Ich kann aber auch jetzt nicht anders, als sagen, dass mir diese meine Annahme immer noch die beste Deutung der mir in meinen Präparaten vorliegenden Bilder ergibt.

Wenn ich an dieser Stelle der Wichtigkeit des Gegenstandes halber die Gründe noch einmal aufzähle, welche mich bestimmen, an der Erhaltung des Uterusepithels während der Trächtigkeit für talpa festzuhalten, so thue ich das:

1. Weil vor der festeren Anlagerung der Keimblase ein zusammenhängendes, unverändertes Uterusepithel vorhanden ist.
2. Weil man im Augenblick der Anlagerung beide Epithelien erkennt.
3. Weil beim Einwachsen der Zotten zeitweilig und an günstigen Stellen eine den Ektoblast bedeckende Zellschicht kenntlich ist.
4. Weil auch in mittleren Stadien an isolierten Zotten ein doppelter Zellbelag vorhanden ist.

5. Weil man in Endstadien wenigstens am Placentarrand zwei Zellenlagen auf der Zotte erkennt.
6. Weil man keine Erscheinungen des zu Grundegehens der Epithelien findet.
7. Weil ich auch bei anderen Tierformen das Epithel in mehr oder weniger verändertem Zustand nachweisen kann. (Doch lege ich diesem Punkt, wenn er auch nicht unerwähnt bleiben durfte, einen besonderen Wert im Hinblick auf die grossen Verschiedenheiten in der Entwickelung der Placenten nicht bei.)

Diejenigen Punkte, welche für meine Auffassung Schwierigkeiten bereiten, wären:

1. Die Zellenlage, welche ich für das Uterusepithel halte, ist zeitweilig in frühen Entwickelungsperioden schwächer als in späteren.

Dieser Umstand liesse sich durch Verschiedenheiten in der jeweiligen Wachstumsintensität erklären.

2. Man erkennt die beiden Zellenlagen nicht an allen, sondern zeitweilig nur an einzelnen Stellen.

Dagegen lässt sich folgendes anführen: Es giebt eine Reihe von Stellen z. B. in der Kuppe der Eikammer in späterer Zeit, ferner dicht neben dem Placentarrand, an welchem das sicher nachweisbare Uterusepithel so abgeplattet ist, dass es nur an seinem Zusammenhang mit anderen Teilen, in denen es höher bleibt, kenntlich ist; stelle ich mir vor, dass solche Stellen auch inmitten der Placenta gegenüber den Zotten vorkommen können, so würde man alsdann kein anderes Bild erwarten dürfen, als es thatsächlich vorhanden ist. Wozu noch kommt, dass schräg geschnittene, dünne Zellenlagen sich der Beobachtung auf dem Durchschnitt gar leicht entziehen, und dass endlich auch die Möglichkeit vorliegt, dass beide Schichten sich in einander einreihen.

Halte ich also das „Für“ und „Wider“ gegen einander, so habe ich auch jetzt trotz aller Einwürfe keine Veranlassung, von meiner früher aufgestellten und motivierten Ansicht abzugehen; die Präparate lassen aber verschiedene Auslegungen zu und wir werden es wohl vorläufig den einzelnen Autoren überlassen müssen, sich die ihnen am meisten zusagende herauszusuchen.

Die Zotten erhalten sodann eine stärkere bindegewebige Achse, indem die Allantois sich an die Innenfläche des amniogenen Chorion und zwar an die dort bereits vorhandene Hautplatte anlagert.[1])

Bei der weiteren Vergrösserung der Zotten fangen diese an sich zu verästeln und die gesamte Placenta verdickt sich mehr und mehr. In der letzten Zeit der Trächtigkeit, also bei der reifen Placenta reichen die Spitzen der Zotten stellenweise bis auf die Muskularis.

Zwischen den einwachsenden Zotten bleibt ein Wabenwerk mütterlicher Bindesubstanz erhalten, und in den tiefen Schichten desselben kommt es zu der von Fleischmann eingehender gewürdigten Umwandlung der Bindesubstanz in grosse, zum Teil mehrkernige Zellen, deren Territorien aber, wie Fleischmann richtig für die Raubtiere beschrieben hat, auch späterhin abgegrenzt bleiben. Unter weiterer Vergrösserung der Placenta, mit der zugleich eine gewisse Reduktion der Placentardrüsen einhergeht, kommt es zur endgiltigen Ausbildung der Placenta,

[1]) Die Hautplatte scheint als ganz feine Bindegewebsschicht an der Innenseite des Epithels des amniogenen Chorion eine ganz allgemeine Erscheinung bei der Placentarbildung zu sein. Soweit meine eigenen Erfahrungen über ihr weiteres Schicksal reichen, schliesst sie sich dem Bindegewebe der Allantois später so an, dass sie bei den Tieren als besondere Zellenlage nicht kenntlich bleibt. Ob die „Zellschicht“ der menschlichen Zotten, die Langhaus beschreibt, mit ihr zusammenhängt, dafür ergiebt die vergleichende Anatomie der Placenta bis dahin wenig Anhaltspunkte, weder für noch wider. Für diese Annahme würde vorwiegend die Lage sprechen.

indem die Zotten in die Tiefe bis zwischen die Drüsen eindringen; gleichzeitig noch zu einer Gliederung der Placenta durch das Einwachsen breiter Platten der Eihäute in die Tiefe.

In der Placenta bilden sich an einzelnen Stellen Blutextravasate; ebenso an der Oberfläche, wo sie in den Chorionblasen sich finden.

Die Allantois breitet sich in späterer Zeit der Trächtigkeit über den Bereich der Placenta in die Eikammer hinein aus; ihre Gefässe gehen aber nicht um die Ränder, sondern in den Allantoissepten durch deren Höhle von der unteren zur oberen Wand; das Allantochorion liegt in den Kuppen der Eikammer der Uteruswand nur locker an; seitlich neben der Placenta ist sein Ektoblast dagegen fest mit dem Uterusepithel verbunden.

Die gleiche feste Vereinigung mit der Uteruswand zeigt der Dottersack, beziehungsweise das Omphalochorion. An der ganzen uterinen Fläche der Dottersackswand ist der Ektoblast ebenfalls fest und flächenhaft mit den stark vergrösserten Uterinepithelien verbunden. Diese Fläche des Dottersackes bleibt mesoblastfrei; an der embryonalen dagegen liegt die Darmfaserplatte mit den Vasa omphalo-meseraica, deren Kreislauf während der ganzen Trächtigkeit erhalten bleibt.

Auf dem Querschnitte durch das trächtige Uterushorn späterer Graviditätsperioden, der die Mitte der Placenta trifft, erhält man demgemäss eine gürtelförmige, feste Verbindung zwischen Eisack und Uteruswand in der Art, wie sie in der schematischen Figur, welche zugleich das Verhalten der Eihäute lehrt, dargestellt ist.

Dieselbe wird gebildet durch:

1. Die Placenta, Strecke a—b.
2. Den extraplacentalen Teil des Allantochorion, Strecke b—c und d—a.
3. Das Omphalochorion, Strecke c—d.

Wie weit in dieser immerhin eigenartigen Erscheinung — oder in ähnlichen, wie sie bei manchen Nagern vorkommen, vergl. Ryder — ein Zusammenhang der discoidalen mit der gürtelförmigen Placenta zu suchen ist, müssen weitere Untersuchungen lehren.

Litterarisches über die Placenta von talpa und ihre Beziehungen zu anderen Placentarformen.

Vergleiche ich die oben dargestellten Ergebnisse meiner Untersuchungen über die Maulwurfsplacenta mit dem, was andere Autoren über den gleichen Gegenstand beschrieben und mit den Resultaten, welche die vergleichend-anatomischen Forschungen über den Bau der Placenta in der neueren Zeit ergeben haben, so ist zunächst festzustellen, dass, wie oben bereits erwähnt, speziell über die Placentarbildung des Maulwurfes nur sehr spärliche Mitteilungen vorliegen.

Von älteren Autoren nenne ich vor allem Ercolani, welcher in seinen trotz mancher Eigenart so ausgezeichneten und, wie Hubrecht richtig bemerkt, so wenig gewürdigten Placentararbeiten, — wenn auch kurz — wenigstens einiges über talpa berichtet. Er betont (No. 2 a p. 401 und No. 2 b p. 799) eine gewisse nicht zu läugnende Übereinstimmung im Bau der Placenta von talpa mit einem Wiederkäuercotyledo. Insofern bei beiden fingerförmige, verästelte Zotten in ein entsprechend gestaltetes Wabenwerk mütterlichen Decidualgewebes hineinhängen, ist der Vergleich nicht von der Hand zu weisen.

Sodann beschreibt er das Verhalten der Nabelblase zum Chorion und giebt einige allerdings ziemlich schematisch gehaltene Abbildungen von Placentardurchschnitten; sehr schematisch ist auch die Zeichnung eines Embryo mit Allantois- und Nabelblasengefässen. Sein Material in der hier behandelten Frage ist offenbar ein sehr geringes gewesen.

Heape, dem wir die schönen Untersuchungen über die Embryologie von talpa verdanken, hat sich mit der Placentarbildung nicht eingehender beschäftigt. Er bildet lediglich eine ziemlich junge Keimblase (l. c. Taf. 28. Fig. 8, 9.) ab, welche auf ihrer Oberfläche kleine Zotten besitzt; er giebt dann zwei Durchschnittsbilder durch diese ektodermalen Zotten und nimmt an, dass dieselben in die Mündungen der erweiterten Uterindrüsen einwachsen sollen, eine Annahme, welche ich nach dem oben Gesagten nicht bestätigen kann.

Von Lieberkühn haben wir eine kurze Notiz in den Marburger Sitzungsberichten, in welcher ebenfalls angegeben wird, dass die Zotten nicht in die Uterindrüsen einwachsen. Er hat auch die Chorionblasen gesehen, ohne aber mangels geeigneter Präparate über deren Natur ins Klare zu kommen.

Auch Fleischmann berichtet bei seinen Placentaruntersuchungen einiges über talpa, namentlich über das Verhalten der Eihäute (3a, H. 2, Taf. 7. Fig. 20). Wenn ich ihn recht verstehe, nimmt er an, dass die Allantois auf den Bereich der Placenta beschränkt bleibe; und da der Dottersack relativ klein ist, so soll zwischen dessen und den Rändern der Allantois ein nicht unbeträchtlicher Abstand übrig bleiben. Nach meinen eigenen Untersuchungen kann ich dem selbstverständlich nicht beistimmen, sondern ich finde, dass die Allantois den Placentarbezirk weit überschreitet und mit ihren Rändern in steter Beziehung mit denen des Dottersackes bleibt.

Wenn demgemäss Fleischmann bei seiner „tabellarischen Übersicht der Morphologie der Keimblase der Säugetiere“ talpa als das Beispiel einer „Placenta epidiscoidalis“ hinstellt, bei welcher der Bezirk der Allantois mit dem der Placenta zusammenfällt, so erscheint mir das mit den Thatsachen nicht ganz vereinbar.

Von anderen Insektivoren, welche bis dahin auf ihre Placenta untersucht sind, nenne ich hier Igel und Spitzmaus.

Über die Eihäute dieser beiden hat bereits 1863 O. Nasse Untersuchungen veröffentlicht, und neuerdings hat Hubrecht darüber berichtet.

Die Untersuchungen von Nasse sind insofern von Interesse, als Nasse bereits auf die erheblichen Unterschiede in der Eihautbildung zweier so nahe stehender Tiere wie sorex und erinaceus aufmerksam macht. [1])

Sehr eigenartig ist nach den Mitteilungen von Nasse das Verhalten des Dottersackes bei sorex. Einmal kommt in dessen Wandung ein eigentümlicher grüner Farbstoff vor; vor allem wäre aber die grosse Ausdehnung des Dottersackes zu nennen, der mit seinen Rändern bis an den Rand der Placenta reicht, somit ein Verhalten zeigt, wie es bei den Nagern allgemein beobachtet wird, das aber von dem von Igel und Maulwurf durchaus abweicht.

Auch die Untersuchungen von Hubrecht bestätigen die Unterschiede zwischen den verschiedenen Formen der Insektivoren. Diese gehen so weit, dass bei dem Igel ein besonderer Reflexasack angelegt wird, das Ei sich also vollständig von der Uterinhöhle abkapselt, während bei der Spitzmaus das Ei ebenso wie beim Maulwurf sich frei innerhalb der Uterinhöhle entwickelt.

Auch die Embryonalhüllen beim Igel zeigen Verschiedenheiten gegenüber denen des Maulwurfes; ich hebe von diesen besonders hervor das Verhalten des Dottersackes zur Allantois. In frühen Stadien verhalten die beiden Blasen sich ähnlich wie beim Maulwurf, indem ihre Ränder einander sehr nahe kommen, während in späterer Zeit die Allantois den

[1]) Die ausserordentlichen Variationen in dem Aufbau der Placenta und in dem Verhalten der Eihäute bei sonst einander nahe stehenden Tierformen können nicht genug betont werden. Am instruktivsten sind in dieser Beziehung die Nager, deren Placenten bei den einzelnen Gruppen in Aufbau und Endergebnis so unähnlich sind, dass sich vorläufig ein gemeinsamer Bauplan für dieselben unmöglich aufstellen lässt.

Bereich der Placenta nicht überschreitet, der Dottersack dagegen einer gewissen Reduktion anheimfällt, mindestens mit der weiteren Entwickelung der Eikammer nicht gleichen Schritt hält. So kommt es späterhin zur Bildung eines breiten Raumes zwischen den Rändern der Allantois und des Dottersackes. Auch das Verhalten der Keimblätter in der Dottersackswand ist beim Igel etwas anders als beim Maulwurf; bei letzterem hört am Rande des abgeplatteten Sackes stets das mittlere Keimblatt auf, so dass an der äussern Fläche desselben der Entoblast unmittelbar an den Ektoblast stösst, während nach den Zeichnungen von Hubrecht dies beim Igel erst in späterer Zeit der Fall ist, früher dagegen der Mesoblast weit auf die Aussenfläche des Dottersackes heraufreicht.

Sehr bemerkenswert ist es, wie ich bereits in Würzburg auf dem Anatomenkongress nach einem Vortrag von Hubrecht über Igelentwickelung hervorgehoben habe, dass bei beiden Tierformen trotz so weitgehender Verschiedenheit eine Übereinstimmung insofern herrscht, als bei beiden die Placenta an der antimesometralen Seite der Uteruswand gelegen ist.

Was speziell den Aufbau der Placenta anlangt, so hebe ich von der Darstellung Hubrechts hier nur das hervor, dass nach Hubrecht die Placentarbildung des Igels ihre Grundlage findet in einer Durchspülung eines Netzwerkes fötaler Ektoblastzellen durch mütterliches Blut, eine Anschauung, welche auch von einer Reihe anderer Autoren für Nager- und Fledermausplacenten vertreten worden ist.

Soweit man das Verhalten der Placentarentwickelung bei der Spitzmaus nach der kurzen vorliegenden Mitteilung von Hubrecht beurteilen kann, stimmen hier die Verhältnisse mehr mit denen beim Maulwurf überein. So jedenfalls darin, dass auch hier das Ei frei in der Uterinhöhle liegt und dass das Uterusepithel eine Rolle bei der Placentarbildung spielt.

Ich habe daran gedacht, ob dieser letzte Umstand viel-

leicht in gewisser Beziehung gerade mit der Bildung der Reflexa steht; denn so weit meine eigenen Erfahrungen über die Bildung ven Tierplacenten reichen, ist der Nachweis von der Beteiligung des Uterusepithels an der Placentarbildung bei denjenigen Tierformen am schwersten oder gar nicht zu liefern, bei welchen es zur Bildung einer Reflexa kommt. Damit lässt sich vereinigen, wenn es auch wohl noch einer weiteren Bestätigung bedarf, was neuerdings Graf Spee über die Festsetzung der Keimblase von cavia in der Uterushöhle berichtet; einer strikten Durchführung stünde aber nach der Mitteilung von Selenka das Verhalten einzelner Affen entgegen.

Weitere Vergleiche mit anderen speziell der menschlichen Placenta sowie eine allgemeinere Übersicht werde ich bei anderer Gelegenheit geben. An dieser Stelle bespreche ich nur noch die mir durch eigene Untersuchungen bekannten Raubtiere. Diese zeigen in ihrer Placentarbildung selbstverständlich in vielen Beziehungen ganz ungemein abweichende Verhältnisse, wie sie ja auch untereinander nicht unerheblich variieren; andererseits finde ich aber wieder mancherlei Übereinstimmungen.

Ich hebe von diesen letzteren besonders zwei hevor, nämlich das Verhalten der einwachsenden Zotten zu den Uterindrüsen und das des Uterusepithels.

Was zunächst den letzten Punkt anlangt, so kann man bei beiden Tierformen das Uterusepithel zuerst während der Anlagerung der Keimblase entweder fast unverändert (talpa) oder nur wenig abgeplattet (z. B. canis) nachweisen.

Dann folgt bei beiden ein Entwickelungszustand, in welchem die Grenze des Uterusepithels gegen das untenliegende Bindegewebe weniger scharf wird, als früher; man kann die Epithelschicht aber immer noch nachweisen. Die Syncytialbildung aus dem Epithel, welche bei den Raubtieren eine so grosse Rolle spielt, fällt bei talpa fort.

In dem Endstadium wird die trennende Epithelschicht

Fig 12.

Fig 13.

Fig 17.

Fig 15

Fig 19

Fig 15 a



Fig 15 b.

Fig 16

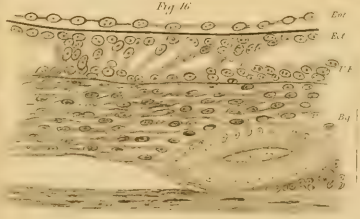

Fig 18

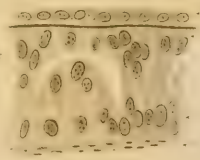

zwischen den fötalen und mütterlichen Gefässen so dünn, dass man die zwei Lagen, aus denen dieselbe ursprünglich sich aufbaut, nicht mehr unterscheiden kann. Da man aber keinen Anhaltspunkt für das zu Grundegehen des Epithels hat, so nehme ich für beide nur eine starke Abplattung an.

Auch in dem Verhalten der Zotten oder wenigstens des Chorion zu den Uterindrüsen findet sich trotz mancherlei auffälliger Verschiedenheit doch auch wieder viel Übereinstimmendes. Ich hebe von diesem hervor, dass bei beiden Formen Einrichtungen getroffen sind, welche eine unmittelbare Aufnahme des mütterlichen Drüsensekretes durch die Epithelien des Chorion ermöglichen. Bei den Raubtieren, am auffälligsten bei Hund und Fuchs, geschieht dies durch die äussersten Spitzen der Zotten, welche sich in die stark erweiterten Uterindrüsen einsenken, bei talpa sind entsprechende Stellen gegeben in den Chorionblasen. Hier wächst zwar die Zotte nicht in die Uterindrüse, aber dafür bleibt für lange Zeit — vielleicht dauernd — die Drüse nach oben offen und kann ihr Sekret bis an die Chorionepithelien bringen.

Ich weiche in dieser Darstellung allerdings, so weit sie sich auf das Verhalten der Raubtiere bezieht, nicht unbedeutend ab von dem was neuerdings Fleischmann über den gleichen Gegenstand berichtet hat; ich glaube deshalb auch die Verpflichtung zu haben, an dieser Stelle meine Angaben zu motivieren und Stellung zu den Angriffen zu nehmen, welche die Untersuchungen von Heinricius und mir über die Entwickelung der Placenta bei Raubtieren durch Fleischmann erfahren haben.

Fleischmann giebt in dieser seiner Mitteilung (3. b) zuerst an, wie sorgfältig er bei der Untersuchung der Placenten zu Werke geht; gestützt hierauf glaubt er in der Lage zu sein, den Arbeiten von Heinricius und mir eine Reihe von Irrtümern in der Beobachtung und in der logischen Verwertung unserer Präparate nachweisen zu können, wie weit mit Recht möge das Folgende zeigen.

Zuerst muss ich feststellen, dass Fleischmann doch am Ende aus meinen Arbeiten etwas herausgelesen hat, was meiner Ansicht nach nicht darin steht, denn da wo er die Punkte hervorhebt, in denen er mit Heinricius und mir übereinzustimmen glaubt, schreibt er:

„1. Das Uterinepithel schwindet nach Anlagerung des Eies", während ich selbst, wie den Autoren, die mit mir auf gleichem Gebiet arbeiten, bekannt ist, seit Jahren gerade das hervorgehoben habe, dass das Uterusepithel speziell in der Raubtierplacenta in grösster Ausdehnung erhalten bleibt und nur zum Teil in den Drüsen zerfällt. Neue Untersuchungen von Lüsebrink, die zugleich hiermit veröffentlicht werden, haben sogar gelehrt, dass das Uterusepithel noch in weit erheblicherem Masstabe erhalten bleibt als ich früher annehmen konnte.

Nachdem er also festgestellt hat, in welchen Fragen wir einig seien, geht Fleischmann dann dazu über, die Punkte hervorzuhehen, in denen wir bis jetzt nicht übereinstimmen, das wäre das Einwachsen der Chorionzotten, ob in Drüsen oder nicht, und das Verhalten der Uterindrüsen, ob sie offen bleiben oder geschlossen werden. Als Grund, warum wir uns über die Frage nach dem Einwachsen der Chorionzotten nicht einigen können, gibt Fleischmann an, dass wir eben den Vorgang nicht direkt beobachten können. Nun glaube ich, dass, wenn wir nur dasjenige als feststehend annehmen, was man direkt beobachten kann, dass wir dann auf gar manche völlig gesicherte Thatsache verzichten müssten, denn fast alle unsere embryologischen Kenntnisse rühren ja lediglich daher, dass wir, wie auch Fleischmann gleich weiter hervorhebt, Präparate aus hinter einandergelegenen Entwickelungsstadien vergleichen und daraus einen Schluss auf den Entwickelungsvorgang ziehen.

Ich glaube, dass man mit der Anwendung dieser Methode zu ganz ausreichend gesicherten Kenntnissen kommen kann, sobald nur die zur Anwendung kommenden Präparate eindeutig

sind. Und wenn sie das nicht sind, so kann man das ja sagen, braucht aber aus denselben nicht mehr zu schliessen, als erlaubt.

Unsere Differenzen mit Fleischmann rühren nicht daher, dass man den Vorgang des Einwachsens der Zotten nicht direkt beobachten kann, sondern nur daher, dass einer von uns Dinge aus seinen Präparaten herausgelesen hat, die nicht darin standen.

Des weiteren schreibt Fleischmann:

„Weil man auf Querschnitten durch junge Placentaranlagen die Zotten nicht häufig in die Drüsenhöhlungen ragen sieht, nehmen Strahl und Heinricius an, dieselben könnten überhaupt nicht (Henricius) oder nur in beschränktem Masse (Strahl) in jene einwachsen.“ Diese Auffassung von Fleischmann ist irrtümlich. Denn ich habe meine Schlüsse nicht deshalb gezogen, weil ich die Zotten der Mehrzahl nach nicht in den Drüsen finden konnte, sondern weil ich eben andere Räume nachweisen kann, in denen die Zotten stecken und die doch keine Drüsen sind. Ich folge hierin freilich nicht dem Gedankengange von Fleischmann, der, weil er in einzelnen Fällen, ebenso wie ich, das Einwachsen von Zotten in Drüsen beobachtete, deshalb alle anderen Bilder, die hierzu nicht passen, als Trugbild auffasst, die durch schlechte Orientierung des Präparates entstanden sind, sondern ich schliesse auch heute aus denselben nur, dass beide Vorgänge nebeneinander ablaufen.

Wir haben übrigens zur Sicherheit neuerdings das Einwachsen der Chorionzotten beim Hund an frisch nur zu diesem Zweck angefertigten Präparaten nachuntersucht und es sind die dabei gewonnenen Resultate in der eben erwähnten, zugleich hiermit erscheinenden Arbeit von Lüsebrink niedergelegt. Da hat sich denn z. B. neben Anderem ergeben, dass zu der Zeit, in welcher die Zotten in die Uteruswand einwachsen, auf gleicher Fläche viel mehr Zotten vorhanden sind als offene Uterindrüsen und damit allein ist die Möglichkeit, dass die Zotten alle in

Drüsen einwachsen, ausgeschlossen. In Bezug auf die Einzelheiten dieser Vorgänge verweise ich auf die genannte Arbeit.

Dieselbe gibt auch nach anderer Richtung Aufschlüsse, welche Fleischmann gewünscht hat. Es ist dies in der Frage, ob ein Teil der Drüsen, wie ich und Heinricius angegeben haben, nach oben verschlossen würde, ehe die Zotten in die Uteruswand einwachsen. Fleischmann hält die von mir als geschlossene Krypten beschriebenen Räume für Seitenteile verästelter Uterindrüsen. Er sagt, dass man sie eben so wenig für abgekapselte Krypten ansehen dürfte, wie man etwa Drüsenquerschnitte einer tubulösen Drüse als abgekapselte Drüsen auffassen dürfe, es sei denn, dass man die Drüsen rekonstruiere. Nun rühren unsere Kenntnisse von dem Bau der tubulösen Drüsen wie bekannt, nicht von der Durchmusterung von Mikrotomschnitten her und die Erwägung, dass die von mir beschriebenen Krypten Seitendurchschnitte offener Drüsen sein könnten, hat auch mir nicht so fern gelegen, wie Fleischmann anzunehmen scheint. Jetzt hat Lüsebrink auch das Verschlussmittel der Krypten in Gestalt längerer oder kürzerer Epithelzapfen nachgewiesen und damit einen weiteren Beweis für meine frühere Angabe erbracht. Um aber jedwedem Wunsche nach Ausnützung der verfügbaren Untersuchungsmethoden zu genügen, hat er, wie Fleischmann verlangt, auch Rekonstruktionen der Drüsen ausgeführt. Auch diese haben lediglich unsere Ausführungen bestätigt.

Wenn Fleischman zur Stütze seiner Annahme auch in der neuen Mitteilung den bereits früher abgebildeten Fuchsuterus anführt, so kann ich demgegenüber nur wiederholen, was ich bereits früher gesagt habe, dass, wenn das Präparat so aussieht wie die Abbildung, dass ich dann den Uterus nicht für frisch, also das Präparat nicht für zuverlässig und beweiskräftig halte.

Endlich noch eine Terminologiefrage. Fleischmann will den früher von ihm gebrauchten Namen Syncytium jetzt fallen lassen. Für mich ist der Name nur Mittel zur Verständigung

und ich sehe nicht ein, weshalb man als Syncytium nicht weiter wie bisher eine Protoplasmamasse mit eingestreuten Kernen bezeichnen soll, vorausgesetzt dass man weiss, dass solche Syncytien sich an verschiedenen Stellen finden und auf verschiedene Weise entstehen können. Dass Fleischmann bis jetzt, wie er sagt, die von mir beschriebene Anordnung des epithelialen Syncytium, das zur Bekleidung der einwachsenden Zotten dient, nicht hat finden und bestätigen können, bedaure ich, doch reicht mir das nicht aus, um eine Änderung meiner früheren Darstellung zu veranlassen.

Damit glaube ich meine Stellung auch zu den neuesten Angaben von Fleischmann genügend präcisiert zu haben. Ihm auf das Gebiet seiner eigenartigen Diktion und persönlicher Erörterungen über Kritik, Logik und pathologisch-anatomische Handbücher zu folgen, wird mir der streitbare Herr Kollege, um mich der Terminologie Bonnets anzuschliessen, wohl erlassen.

December, 1891.

Litteraturverzeichnis.

1. Bonnet, Beiträge zur Embryologie der Wiederkäuer (Arch. f. Anat. 1889. p. t.)
2. Ercolani, a) Sul processo formativo della porzione glandulare e materna della Placenta. Bologna 1869.
   b) Nuove ricerche sulla Placenta nei pesci cartilag. e nei mammiferi 1879.
3. Fleischmann, a) Embryologische Untersuchungen. H. 1 und 2. Wiesbaden-Kreidel.
   b) Entwickelung und Struktur der Placenta bei Raubtieren. Sitzungsbericht der berlin. Akad. d. Wissensch. Juli 1891.
4. Heape, The Development of the mole. Quart. journ. July 1883.
5. Heinricius, a) Über die Entwickelung und Struktur der Placenta beim Hunde. Arch. für mikrosk. Anat. Bd. 33.
   b) Über die Entwicklung und Struktur der Placenta bei der Katze. Ebenda. Bd. 37, 3.
6. Hubrecht, a) The Placentation of Erinaceus Europaeus. Quart. Journ. Vol. XXX. P. 3.
   b) Placentation der Spitzmaus. Sitzungsbericht der Akadem. zu Amsterdam. 21. Sept. 1890.
7. Lieberkühn, Über die Einwachsung der Chorionzotten d. Kaninchens. Marb. Sitz.-Ber. 1884, No. 4.
8. O. Nasse, Die Eihüllen der Spitzmaus und des Igels. Arch. für Anat. und Physiol. 1863.
9. Selenka, Zur Entwickelung der Affen. Sitzungsbericht d. Berl. Akad. d. Wissenschaften. Nov. 1890.
10. Graf Spee, Verhandl. der anat. Gesellschaft auf der Versammlung zu München. 1891.
11. Strahl, a) Untersuchungen über den Bau der Placenta. I—IV. Arch. f. Anat. 1889 u. 90.
    b) Über den Bau der Placenta von talpa europaea und über Placentardrüsen. Anat. Anz. 1890. Nr. 13 u. 14.

Figurenerklärung.

(Für sämtliche Figuren gelten die Bezeichnungen:

All.-Allantois	*Ent.*-Entoblast
Amn.-Amnion	*M.*-Muskularis
Bg-Bindegewebsschicht	*M.M.*-Mesometrium
Ch B.-Chorionblase	*P.*-Placenta
Ch.E.-Chorionektoblast	*P.D.*-Placentardrüse
D.-Drüse mit Extravasat	*U.D.*-Uterindrüse
D.S.-Dottersack	*U.Ep.*-Uterusepithel
E.-Embryo	*U.S.*-Uterinschleimhaut
Ect.-Ektoblast	*Z.*-Zotte.

(Die kleinen Buchstaben siehe im Text.)

Fig. 1—3. Drei Querschnitte durch Eikammern nach Entfernung des Embryo und bei 1 und 2 auch der Eihäute. Die Figuren zeigen das Verhalten des Placentarwulstes, der in früher Zeit (Fig. 1) fast die gesamte Eikammer ausfüllt, in etwas späterer schon mehr gegen dieselbe zurücktritt, um sich dann (Fig. 3) in einen äusseren Kammerteil der später verstreicht, und einen inneren Placentarteil, der zum Aufbau der Placenta dient, zu gliedern.

Fig. 3a. Ältere Placenta in situ; auf der Placentaroberfläche, welche durch einen bräunlichen Farbenton gegen die angrenzende Eikammerwand hervorgehoben ist, sind die Chorionblasen als kleine Hervorragungen neben den Zottenlöchern kenntlich. Auf der Placenta ist das Allanto Chorion belassen, dessen Gefässe aber sind nicht gezeichnet. Neben der Placenta sind die Eihäute abgenommen.

Fig. 3b. Fast reife Placenta von der Oberfläche her. Die Placenta ist in Lappen gegliedert, welche durch einwachsende Septen des Chorion bedingt sind. Auf der Placentaroberfläche sind die Gefässe des Allantochorion angegeben, zwischen diesen die Chorionblasen, von denen die braun gezeichneten bluthaltig sind.

Fig. 4—9 Sechs Durchschnitte durch Uterus und Embryo, die Entwickelung der Placenta und der Eihäute zeigend. Die Figuren sind nicht bei gleicher Vergrösserung gezeichnet, da sonst entweder die jüngsten Stadien zu klein oder die ältesten zu umfangreich geworden wären.

Fig. 4 Keimblase frei im Uterus, bei der Behandlung etwas geschrumpft. Embryo gegenüber dem Placentarwulst, Leisten der Uteruswand am Mesometrium.

Fig. 5. Durch Schluss des Amnion ist das amniogene Chorion gebildet, dessen Aussenfläche mit dem Placentarwulst fest verschmolzen ist. Verstreichen der Falten am Mesometrium.

Fig. 6. Erste Anlagerung der Allantois an die Innenfläche des amniogenen Chorion. Mesoblast, Cölomspalt reicht bis zum Rand des Placentarwulstes. In der Eikammer ist gegenüber dem Mesometrium die untere Wand des Dottersackes breit mit der Uteruswand verschmolzen. Bei a Chorionblasen.

Fig. 7. Ausbreitung der Allantois an der Innenfläche des amniogenen Chorion. Zurückdrängung des Dottersackes von dem Placentarwulst. Kopf des Embryo im Proamnion.

Die Figuren 4—7 sind Querschnitte durch die Mitte von Eikammern.

Fig. 8. Die Allantois hat sich über die ganze Placentaroberfläche verbreitet. Allantoisseptum bei × zum Übertritt von Placentargefässen durch das Lumen der Allantois.

Am Dottersack, der sich allmählich abplattet, Scheidung in eine obere dicke mesoblasthaltige (embryonale) Fläche von einer unteren (uterinen) dünnen mesoblastfreien.

Fig. 9. Die Allantois hat den Placentarbezirk überschritten und füllt die Kuppen der Eikammer aus. Dottersack als ganz abgeplatteter Sack, am Mesometrium. Endgiltige Ausbildung der Eihäute. Gegenüber *Ch.B.* Chorionblasen mit Extravasat auf der Placentaroberfläche, braun. Fig. 8 und 9 sind Längsschnitte durch Eikammern.

Fig. 10—15. Eine Serie von Schnitten bei stärkerer Vergrösserung, welche das Einwachsen der Zotten und die Veränderungen der Uteruswand bei demselben zeigen. Fig. 10, 11, 12 bei Leitz Oc. I. Obj. 4. Fig. 13 bei Leitz Oc. I. Obj. 3. Tub. Lg. 160. Fig 14, 15 bei Leitz Oc. I. Obj. 3 gezeichnet.

Fig. 10. Erste flächenhafte Anlagerung des Ektoblast an das Uterusepithel.

Fig. 11. Einwachsen solider Ektoblastzotten, welche das Uterusepithel vor sich hertreiben. Dasselbe ist durch einen dunkleren Farbenton hervorgehoben.

Fig. 12. Die Zotten dringen weiter in die Tiefe, bei × deutliches doppeltes Epithel, im Innern ist die Zotte durch die Allantois vaskularisiert. Eine Placentardrüse vom Chorion überbrückt; in den Figuren 12—15 ist das Allantoisbindegewebe in den Zotten rot punktiert.

Fig. 13. Verästelung der Chorionzotten. Zellterritorien in der mütterlichen Bindesubstanz.

Fig. 14. Vordringen auch stärkerer Zotten bis zu der Drüsenlage Blutextravasate (braun) im mütterlichen Bindegewebe.

Fig 15. Reife Placenta. Chorionzotten reichen zum Teil bis auf die Muskularis. An der Oberfläche eine mit Blutextravasat gefüllte Chorionblase. In der Tiefe extravasiertes Blut, zum Teil auch in den spärlichen Drüsen. (Fig. 14 und 15 sind insofern etwas schematisiert, als der Übersichtlichkeit halber zu wenig Zotten eingezeichnet sind).

Fig. 15a und b. Zotten mit Chorionektoblast und Uterusepithel 15a aus der

Zeit des ersten Einwachsens der Zotten. 15,b horizontaler Schnitt durch eine ältere Placenta.

Fig. 16—18. Durchschnitte durch die uterine Wand des Dottersackes nach deren Verschmelzung mit dem Uterusepithel. Vergr. Leitz Oc. I. Obj. 7.

Fig. 16. Anfangstadium der Verschmelzung.

Fig 17. Überbrückung einer Uterindrüsenmündung durch das Omphalo-Chorion.

Fig. 18. Omphalochorion und Uterusepithel in der zweiten Hälfte der Tragzeit.

Fig. 19. Schema für das Verhalten der Eihäute in der zweiten Hälfte der Tragzeit. Es wurde für die Darstellung absichtlich nicht das Ende der Tragzeit gewählt, da alsdann die Allantois und der Dottersack so platt geworden sind, dass dieselben viel weniger deutlich hervortreten.

Die Allantoisgefässe — in der Zeichnung scheinbar frei — treten in Duplikaturen der Wand durch das Lumen, von jeder Placentarseite eine Arterie und eine Vene.

Das amniogene Chorion ist als Linie, Allantois und Dottersackswand sind punktiert gezeichnet. Die Allantoiswand, soweit dieselbe in der Placenta enthalten ist, ist nicht besonders angegeben, sondern durch die Gefässverzweigungen angedeutet.

Die Zeichnung der Dottersacksgefässe soll nur wiedergeben, dass lediglich die obere Dottersackswand gefässhaltig ist, nicht aber die Lage und Zahl der Gefässe.

Das amniogene Chorion ist, soweit es nicht in Placenta aufgeht, also im Bereich vom extraplacentalen Teil der Allantois und am Dottersack fest mit dem Uterusepithel verschmolzen. Am Ende der Tragzeit liegt der Embryo so, dass er mit dem Rücken gegen die Placenta sieht; im übrigen sind die Lageverhältnisse dieselben, wie in der Zeichnung.

IV.

DIE ERSTE ENTWICKELUNG DER ZOTTEN IN DER HUNDEPLACENTA.

VON

Dr. F. W. LÜSEBRINK,

ASSISTENT AN DEM ANATOMISCHEN INSTITUT IN MARBURG.

Aus dem anatomischen Institut in Marburg.

Mit 8 Abbildungen auf Tafel XIX—XX.

Unsere Kenntnisse über den Bau der Placenta sind neuerdings nicht unbeträchtlich erweitert worden und zwar sowohl über die Anlage der menschlichen Placenta als auch in Bezug auf die vergleichende Anatomie derselben. Durch neue Beobachtungen ist eine Reihe von Thatsachen festgestellt; und wenn auch die Deutungen, welche die von den verschiedenen Autoren hergestellten Präparate gefunden haben, in mancher Beziehung heute noch in vielfach kaum verständlicher Weise auseinandergehen, so ist doch zu erwarten, dass bei weiterer Fortsetzung der Untersuchungen und an der Hand neuer Untersuchungsmaterialien auch diese Differenzen ebenso ausgeglichen werden, wie dies mit einer Reihe anderer bereits geschehen ist. Nun wäre es am Ende nicht zu verwundern, wenn die Ansichten über den Bau der menschlichen Placenta auseinandergehen, da es selbstverständlich Schwierigkeiten macht, sowohl die frühen für die Deutung so wichtigen Entwickelungsstadien zu bekommen, als auch eine vollständige Reihe von Entwickelungsstadien in einer Hand zu sammeln. Auffällig dagegen und eigentlich nur verständlich durch die Schwierigkeit der Erklärung von Schnittpräparaten ist es, dass die Meinungen der Autoren, welche sich mit der vergleichenden Anatomie der Placenta beschäftigt haben, vielfach so ausserordentlich differieren. Wenn man dabei ganz von dem Bau der Nagerplacenten absieht, welche für die Beurteilung eine Reihe heute noch nicht überwundener Schwierigkeiten bieten und vermutlich die complicirtesten in ihrem Aufbau sind, so sind zum Beweise für das Gesagte nicht zuletzt die Placenten der Raubtiere zu nennen.

Es hatte zeitweilig den Anschein, als ob diese einfacher in ihrer Anlage wären, und war zu hoffen, dass gerade hier die Autoren sich am ehesten einigen würden. Doch gehen, wie die Durchsicht der neuesten Litteratur ergiebt, auch hier die Meinungen wieder weit auseinander. Namentlich sind es die ersten Entwickelungszustände, über welche die Ansichten am meisten schwanken und welche demgemäss vor allem der Nachuntersuchung bedürfen. Ich habe eine solche im anatomischen Institut zu Marburg unter Leitung von Prof. Strahl unternommen und glaube in dem Folgenden einiges zur Erledigung der schwebenden Fragen beitragen zu können.

Von den Autoren, welche sich in letzter Zeit mit dem Bau der Raubtierplacenta beschäftigt haben, sind zu nennen: Fleischmann, Heinricius und Strahl. Von diesen haben Fleischmann und Heinricius eingehender über die Entwickelung der Katzenplacenta berichtet, Fleischmann ausserdem über die Placenta der Füchsin, Heinricius über die der Hündin. Über die letztere hat auch Strahl eine zusammenhängende Darstellung gegeben; derselbe hat ausserdem einige specielle Fragen in dem Aufbau der Katzenplacenta behandelt und auch vorläufig und kurz einige Mustelidenplacenten beschrieben. Heinricius und Strahl weichen nur in wenigen Fragen von einander ab und Heinricius sagt in seiner letzten Arbeit selbst: „Ich freue mich, dass wir (H. u. St.) in vielen Punkten zu übereinstimmenden Resultaten gelangt sind, so in Bezug auf die Veränderungen der Uterindrüsen im Anfang der Schwangerschaft, welche nach oben abgeschlossen werden, ferner darin, dass die Zotten nicht direct und von vornherein in die Uterindrüsen hineinwachsen. Auch damit sind wir einverstanden, dass die extravasierten Blutkörperchen am Randgebiet der Placenta von Chorionepithel aufgenommen werden.“ In der Frage über die Entwickelung des Syncytiums, welches nach Strahl aus dem Epithel, nach Heinricius aus dem Bindegewebe entsteht, sind auch diese Autoren verschiedener Ansicht. Ich

glaube aber, dass auch in diesem Punkte sich eine Übereinstimmung unschwer wird erzielen lassen, da es sich voraussichtlich um Regelung einer Terminologiefrage handeln wird. Strahl hat ja auch in seiner Arbeit bereits hervorgehoben, dass mit dem Ausdruck Syncytium von den verschiedenen Autoren verschiedenes benannt wird. Es liegt für mich aber im Augenblick fern, auf diese Frage genauer einzugehen.

Ganz anders ist es mit den Untersuchungen von Fleischmann. Fleischmann steht, wenn er auch in einzelnen Fragen mit Heinricius und Strahl übereinstimmt, in anderen und zwar fundamentalen auf einem durchaus abweichenden Standpunkt. Besonders sind es 2 Punkte, welche ich in dieser Beziehung hervorheben möchte, nämlich die Frage nach dem Einwachsen der Chorionzotten und die nach den Verhalten der Bischoff'schen Krypten der Uterinschleimhaut. Fleischmann hat diesen Gegenstand neuerdings in einer sehr lebhaft gehaltenen Polemik gegen Heinricius und Strahl besprochen, und da es sich bei dem beregten Gegenstand um Sachen von principieller Wichtigkeit handelt, so habe ich denselben einer erneuten eingehenden Untersuchung unterzogen. Ich veröffentliche in dem Folgenden nur denjenigen Teil derselben, welcher sich auf das erste Einwachsen der Zotten bezieht, und schicke voraus, dass ich zu meinem Bedauern den Angaben von Fleischmann weder über das Einwachsen der Chorionzotten noch über das Verhalten der Krypten beistimmen kann.

I. Das erste Einwachsen der Zotten bei der Hundeplacenta.

Ich habe meine Untersuchungen an der Placenta der Hündin angestellt und dabei besonderen Wert darauf gelegt, eine Reihe für die Untersuchung ausreichender Entwickelungsstadien aus derjenigen Zeit zu bekommen, in welcher die Zotten eben

in die Uterusschleimhaut einzuwachsen beginnen, da ich nur solche Stadien, nicht aber ältere als ausschlaggebend anerkennen kann, wenn es sich um die Erledigung z. B. der Frage handelt, wie sich beim Eindringen der Zotten das Uterusepithel verhält. Dabei bleibt immer noch zu erwägen, ob die entsprechenden Vorgänge im Uterus der Katze, auf dessen Untersuchung Fleischmann vorwiegend seine Annahme stützt, nicht andere sein können als beim Hund, welchen ich benutzte. Doch kann ich mir nicht verhehlen, dass die Bilder, welche Fleischmann von den einwachsenden Chorionzotten und den Uterindrüsen zeichnet, auch total abweichen von dem, was Heinricius über denselben Gegenstand abbildet; und das, was ich an meinen Präparaten vom Hund gesehen habe, stimmt bei Weitem mehr mit den Bildern von Heinricius als mit denen von Fleischmann überein.

Meine Untersuchungsobjekte sind entnommen dem Uterus trächtiger Hündinnen von Mitte der 3. Woche an. Ich beginne die Darstellung mit den Bildern, welche ich von der Untersuchung des Uterus vom 20. Tage der Trächtigkeit erhalten habe, einer Zeit, in welcher die ersten kleinen Chorionzotten sich in die Schleimhaut einsenken. Ich bin dabei in der glücklichen Lage, ein Objekt zur Untersuchung zu haben, bei welchem ich sowohl in die Uterinschleimhaut eben eingewachsene Zotten vorfinde, als auch Stellen, an welchen dieses Einwachsen gerade bevorsteht.

1) Die Uterinschleimhaut der Hündin am 20. Tage ihrer Trächtigkeit.

Wie Strahl in seiner Arbeit über die Entwickelung der Hundeplacenta beschrieben hat, soll unmittelbar vor dem Einwachsen der Zotten in die Uterinschleimhaut das Verhalten der letzteren der Art sein, dass ein Teil der Uterindrüsen nach oben hin offen ist, während ein anderer sich geschlossen hat; und wenn die Zotten einwachsen, soll ein Teil derselben in die nicht geschlossenen Drüsen eindringen, während ein anderer und zwar

Fig. 1
Ep
Ep
K

Fig. 3.
ch. Ect
ch. Ect
Ep
Ep
S
D

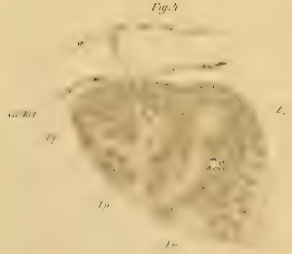
Fig. 4
ch. Ect
Ep
L
Ep
Ep

Fig. 2
ch. Ect
L
Ep
Ep
K

Fig. 5
Z2
b
a
Z2
K
K
K
K


Fig. 6
ch. Ect
Ep
Cu

Fig. 7
Z

Fig. 8
Ganz N.
Z
Ganz N.

weitaus grösserer Theil sich über den geschlossenen Drüsen neue Bahnen bildet. Fleischmann bestreitet diese Angabe; er hält die „scheinbar" nach oben geschlossenen Drüsen für seitliche Ausbuchtungen offener Drüsen und nimmt an, dass nur in solche die Zotten sich einsenken.

Über die Vorgänge, welche sich vor dem Einwachsen der Zotten an den Uterindrüsen abspielen, geben nun meine Präparate hinreichend Auskunft. Ich beschreibe von diesen zuerst Durchschnittspräparate durch einen in situ gehärteten Uterus und Embryo, bei welchen das Amnion des Embryo etwa noch zur Hälfte offen war: Es leuchtet ein, dass man in demjenigen Teil der Uteruswand, welcher dem offenen Amnionnabel gegenüber liegt, einen Zustand vor sich hat, bei welchem die Anlagerung und Verwachsung des amniogenen Chorions unmittelbar bevorsteht. Hier sieht man nun, dass einmal in diesem doch immerhin ziemlich grossen Bezirk das Epithel des Uterus, wenn auch abgeplattet, so doch mit absoluter Sicherheit kenntlich, erhalten ist. Ferner finden sich einige wenige nach oben nicht geschlossene Uterindrüsen in diesem Bezirk vor, daneben eine weitaus grössere Zahl von geschlossenen. Dass letztere nicht seitliche Ausbuchtungen der offen gebliebenen Drüsen sein können, lehrt ihr Verhalten zur Uterusoberfläche und zum Uterusepithel. Ich finde nämlich, dass alle diese Räume nicht nur nach oben abgeschlossen sind, sondern kann auch zeigen, dass es eine besondere Wucherung des Epithels ist, welche diesen Abschluss bildet und einen Zusammenhang des Halses jeder dieser Drüsen mit dem Oberflächenepithel vermittelt. Die Räume, welche in ihren mittleren und tieferen Partien am weitesten sind, und in diesen auch mannigfache seitliche Ausbuchtungen besitzen, werden nach oben hin schmäler und sind schliesslich durch einen eigentümlichen, stark färbbaren und mit dem Oberflächenepithel zusammenhängenden Epithelpfropf verschlossen. (Vergl. Fig. 1.) An einem entsprechenden Schnitt sieht man, wie das nach den Seiten umbiegende Uterus-

epithel ohne Unterbrechung nach unten in einen langen Zapfen übergeht und dass erst weiter unten das Lumen der Drüse beginnt. Dass es sich bei einem solchen Schnitt selbstverständlich um den mittleren Abschnitt der Drüse und nicht etwa um den Seitenrand des in der Fläche getroffenen Drüsenhalses handelt, ergibt die Verfolgung der Drüse durch die verschiedenen Schnitte einer vollständigen Serie.

Wenn also diese Präparate erweisen, dass neben nicht geschlossenen auch geschlossene Uterindrüsen vorkommen, so lässt sich durch andere zeigen, dass die Zotten nicht nur in nicht geschlossene Drüsen, sondern auch über den geschlossenen Drüsen in die Uteruswand einwachsen. Zum Beleg hierfür würden schon die früher von Strahl beschriebenen Präparate dienen können. Für denjenigen, welchem diese noch nicht ausreichen, giebt das Folgende eine Ergänzung.

Eine andere Eikammer des eben beschriebenen Uterus war frisch durch einen Längsschnitt der Art eröffnet, dass der Embryo mit seinen Eihäuten auf der Uteruswand liegen geblieben war; der Eisack war mit dem Uterus eröffnet. Man sieht von der Innenfläche desselben her die einwachsenden Chorionzotten mit aller Deutlichkeit, so dass man ihre Zahl, ihre Grösse und ihre Lage zu einander bestimmen kann. Ausserdem sah man den auf der Uterusoberfläche aufliegenden Embryo, dessen Grösse ich auf circa 14 Urwirbel schätzen möchte. Derselbe wurde vorsichtig von der Uteruswand abgehoben; aber ehe derselbe aus seiner Lage entfernt wurde, stellten wir folgende Erwägung an. Vorausgesetzt, dass der Amnionnabel auch bei diesem Embryo noch offen war, und weiterhin vorausgesetzt, dass die Zotten in nicht geschlossene Drüsen einwachsen, so musste nach Abnahme des Embryo von der Uteruswand die Zahl der sich alsdann präsentierenden Drüsenmündungen mit der Zahl der Zottenlöcher (auf gleicher Fläche) übereinstimmen; es musste sich das mit Loupenvergrösserung (unter nachfolgender Kontrolle durch

mikroskopische Untersuchung) feststellen lassen, weil sowohl die Drüsenöffnungen als auch die Zottenlöcher so gross sind, dass dieselben bei dieser Vergrösserung zumeist erkannt werden können. Der Embryo wurde nun vorsichtig von der Uteruswand abgenommen, und es war in der That, wie erwartet, ein offener Amnionnabel vorhanden. Der Embryo wurde sorgfältig an den Rändern des Amnionnabels abgetrennt. Nach Hinwegnahme desselben blickte man durch den Amnionnabel auf die Uteruswand, welche glatt und unversehrt vorlag. (conf. Fig. 8.) Bei der Grösse der Fläche hätte man auf derselben schätzungsweise etwa 50 — 60 Drüsenöffnungen für die entsprechenden Zotten erwarten müssen; statt dessen sah man mit der Loupe in dem ganzen Bezirk nur 3 nicht geschlossene Drüsen. Die später von der vorderen Hälfte des Stückes angefertigten Schnittpräparate liessen auf diesem Teil der Fläche gegenüber dem Amnionnabel noch 2 weitere offene Drüsen auffinden, so dass auf der ganzen etwa 7—8 solche vorhanden waren. Nebenbei sah man eine Anzahl kleiner Buckel, welche (wie sich ebenfalls beim Schneiden des Präparates erwies) die Verschlusspfröpfe der Krypten darstellten. Da also auf gleicher Fläche viel mehr Zotten als nichtgeschlossene Drüsen vorhanden sind, so ergiebt sich ohne Weiteres, dass die Zotten hier nicht frei in die Drüsen wachsen können.

Mit diesem Nachweis, sowie mit demjenigen der Epithelpfröpfe über den Krypten wäre nach meiner Ansicht die Frage sowohl nach dem Verhalten der Uterindrüsen als auch nach dem Einwachsen der Zotten gegen Fleischmann entschieden. Um aber auch weitgehendsten Wünschen entgegenzukommen, habe ich, wie Fleischmann verlangt, Rekonstruktionen der Uteruswand teils graphisch teils plastisch vorgenommen und habe ebenso das Einwachsen der Zotten graphisch rekonstruiert. Auch diese Versuche haben lediglich zu einer Bestätigung dessen geführt, was die Besichtigung der Präparate bereits ergeben hatte, dass nämlich neben den grossen sich zu der spongiösen Schicht er-

weiternden Drüsen kleine (nach oben) abgeschlossene Drüsen vorkommen und dass die Zotten in ihrer weitaus grössten Zahl nicht in offengebliebene Drüsen einwachsen können, sondern sich neue Wege bahnen müssen. Ich muss gestehen, dass ich in einer gewissen Verlegenheit bin, wenn ich diese letzteren Resultate mit denen von Fleischmann vergleiche. Denn da Fleischmann von Anderen den Gebrauch von Untersuchungsmethoden nicht verlangen wird, welche er selbst nicht verwendet, so muss ich annehmen, dass auch er Rekonstruktionen gemacht und auf diesem Wege das Einwachsen der Zotten in die Drüsen feststellen zu können geglaubt hat; und wie sich alsdann diese einander diametral entgegenstehenden Angaben vereinigen sollen, ist mir unerfindlich. Es müsste denn sein, dass sich solch weitgehende Unterschiede zwischen Hund und Katze fänden, wogegen dann allerdings wieder die mit den meinigen übereinstimmenden Angaben von Heinricius sprechen.

Ich habe übrigens auf Grund der Durchsicht meiner Präparate dem früher von Strahl über den Bau der Hundeplacenta Mitgetheilten noch einiges zuzufügen. Ich kann nämlich auf weitere Entwickelungsstadien hin, als es Strahl früher gelungen war, den einwachsenden Zotten gegenüber die Epithellage des Uterus nachweisen, welche von Fleischmann und Heinricius vergeblich gesucht worden ist, und kann ferner feststellen, dass die Zotten sich nicht alle gleichmässig verhalten, sondern ihrem Bau, ihrer Lage und ihrer (zeitlichen) Entwickelung nach sich zuerst 2 dann sogar 3 Formen von einander trennen lassen, und endlich, dass diejenigen Zotten, welche ursprünglich frei in die Uterindrüsen hineinwachsen, auch späterhin zeitweilig durch Epithel gegen das Lumen der Drüsen abgeschlossen werden. Was zunächst das Verhalten des Uterusepithels anlangt, so geben die Autoren an, dass es zerfallen und von dem Chorionepithel aufgezehrt werden soll und dass hiernach die Zotten frei im Bindegewebe

der Uterinschleimhaut stecken. Demgegenüber hat Strahl gezeigt, dass zum Mindesten im Anfang das Uterusepithel vorhanden und deutlich nachweisbar ist. Er beschreibt dann weiterhin, dass es sich abplattet und dass man es zeitweilig nicht unterscheiden kann, nimmt aber an, dass es trotzdem erhalten sein könne, weil er Zerfallserscheinungen von Zellen an denjenigen Stellen nicht findet, an welchen er dieselben andernfalls erwarten müsste.

Ich kann nun an meinen Präparaten diese Angabe von Strahl nicht nur bestätigen, sondern auch erweitern. In dem oben beschriebenen Stadium von 20 Tagen ist auf demjenigen Teil der Uteruswand, an welchen sich das amniogene Chorion noch nicht fest angelegt hat, das Uterusepithel überall leicht kenntlich. An gut senkrecht zur Uterusfläche geführten Schnitten kann ich das Epithel auch dort weiter verfolgen, wo das Chorion verwachsen ist. Ich finde sogar, dass es hier höher ist als dort, wo die Uterusfläche noch frei liegt. Nur die Grenze des Epithels gegen das unterliegende Bindegewebe ist vielfach nicht scharf; doch ist das selbstverständlich kein Grund um anzunehmen, das Epithel sei zu Grunde gegangen. Auch da, wo die ersten Zotten einwachsen, kann man es an deren Seitenwänden und der Spitze gut verfolgen (Vergl. Fig. 2), auf letzterer ist es meist durch den Epithelpfropf einer geschlossenen Krypte repräsentiert.

Von den 3 oben erwähnten Zottenformen sind in dem beschriebenen Stadium 2 vorhanden, nämlich solche, welche frei in die grossen Uterindrüsen hineinwachsen — ich bezeichne dieselben als Primärzotten — und solche, welche neben diesen gegen das Uterusepithel sich vorschieben. Die letztere Form — ich bezeichne sie als Sekundärzotten — nimmt ihren Weg vielfach, vielleicht ausschliesslich, gegen die Epithelpfröpfe der Krypten. Und insofern kann man von einer Beziehung auch der Sekundärzotten zu den Uterindrüsen, nicht aber von einem Einwachsen in dieselben reden.

Von den Primärzotten hat bereits Strahl (1889 Tafel XIV, Fig. 14) eine Abbildung gegeben. Die Sekundärzotten unterscheiden sich von denselben durch ihre Lage, weiter dadurch, dass dieselben meist kleiner, kürzer und gedrungener sind (S. Fig. 2), endlich dadurch, dass dieselben in diesem Stadium immer eine Epithellage vor sich haben. Der zeitweilige Abschluss der Primärzotten gegen die Uterindrüsen und das Auftreten von Tertiärzotten findet in dem folgenden Entwickelungsstadium statt.

2. Placentaranlage von 21 Tagen.

Am 21. Tage ist die Keimblasenwand vollständig gürtelförmig mit der Uteruswand verbunden, der Embryo im Begriff, sich mit seinen Allantois an die Innenwand des amniogenen Chorion anzulegen. Es machen sich gegen das vorige Stadium bereits eine Reihe von Veränderungen bemerkbar. Die grossen Uterindrüsen sind jetzt in ihren mittleren Teilen so erweitert, dass eine vollständige spongiöse Schicht vorhanden ist. Schneidet man an einem gut erhärteten Uterus mit Eihäuten ein Stück der Wand aus, trennt dieses inmitten der spongiösen Schicht durch einen horizontalen Schnitt in einen oberen und unteren Teil und sieht von der Schnittfläche aus in die obere Hälfte des durchschnittenen Drüsenraumes, so gewahrt man, wie dieser Raum sich nach oben (gegen die Oberfläche des Uterus) in einen trichterförmigen Gang fortsetzt; das ist der Hals der Drüse. In diesen Drüsenhals hängt nun, wie Durchschnitte lehren, von oben eine Primärzotte hinein; aber nicht mehr frei wie im vorigen Stadium, sondern überzogen von einer Duplikatur des Uterusepitheles (Vergl. Fig. 3). Diese Duplikatur ist gegenüber den Seitenwandungen der Uterindrüse durch ihre starke Färbbarkeit und den Mangel an Zellgrenzen charakterisiert, also als Syncytium zu bezeichnen. Auf alle Fälle hat ein sekundärer Verschluss der Drüsen stattgefunden;[1]) und man kann also jetzt hier nicht

[1]) Einige zeitliche Verschiebungen, welche sich bei verschiedenen Uteris

sagen, dass die Zotte frei in der Drüse läge; wenn sie das allerdings wieder in der späteren Zeit mit Sicherheit thut, so kann sie dahin wohl nur gekommen sein, indem sie entweder das vor ihr liegende Gewebe zerstört und eventuell aufgenommen hat, oder indem dieses Gewebe sich zurückgezogen hat.

Die Sekundärzotten, d. h. also diejenigen Zotten, welche sich neben den vereinzelten Primärzotten als in weitaus grösserer Zahl vorhanden neue Wege in die Uterinschleimhaut bahnen, lassen sich jetzt, da sie noch einzelne fingerförmige Gebilde sind und sich in ihrer Gewebsformation äussert scharf bei geeigneter Vorbehandlung von dem mütterlichen Gewebe absetzen, sehr deutlich von der Uterinschleimhaut unterscheiden. Es wären das also diejenigen Formen, deren Vorkommen Fleischmann bezweifeln will. Ich habe sämmtliche Zotten durch eine grössere Reihe von Schnitten abgezählt und finde dabei, dass von 200 Zottendurchschnitten, bei welchen selbstverständlich dieselbe Zotte mehrmals in den aufeinander folgenden Schnitten wiederkehrt, dass von diesen keine frei in eine Drüse hineinhängt. Ich kann also auch in diesem Stadium den Unterschied von Primär- und Sekundärzotten mit Sicherheit nachweisen.

Im Übrigen gleichen die Sekundärzotten jetzt noch ganz den Formen, wie dieselben im vorhergehenden Stadium beschrieben sind. Auch ihnen gegenüber ist das Uterusepithel jetzt meist zu Syncytium umgewandelt und dies häufig so fest mit dem Zottenepithel vereinigt, dass Teile desselben zwischen die Ektoblastzellen eindringen können.

---

in dem Verschluss der Drüsen finden, ändern an dem eben beschriebenen Gesammtbild nichts. Bisweilen kommt es nämlich auch an den grossen Drüsen schon zu einem Verschluss gegen die Oberfläche, noch ehe die Zotte sich in dieselbe einsenkt. Dann würde auch die Primärzotte, wenn sie in die Drüse dringt, bereits einen Überzug von Uterusepithel mitnehmen. Sie unterscheidet sich aber auch dann von der Sekundärzotte durch ihre Form und dadurch, dass sie über einer grossen Drüse und nicht über einer Krypte liegt.

Bereits in diesem Stadium ist der Anfang eines Vorganges festzustellen, welcher in dem nächstfolgenden noch viel deutlicher in die Erscheinung tritt, in dem vorhergehenden durch Verlängerung der geschlossenen Drüsenhälse eben angedeutet war. Es ist dies das Abrücken der geschlossenen Krypten von der Oberfläche in die Tiefe. Dabei schiebt sich zwischen das Oberflächenepithel und die Krypten eine Bindegewebslage ein, welche sich neu entwickelt und in welcher ein reichliches und regelmässig angeordnetes Kapillarnetz vorhanden ist. Eine Andeutung der Schicht, allerdings in sehr geringem Grade, findet sich bereits im vorhergehenden Stadium. In diese subepitheliale Bindegewebslage wachsen nun, nachdem die Krypten sich nach unten verschoben haben, von der Oberfläche her kleine Stränge des Uterusepithels an, welche sich in eigenartiger, netzförmiger Verzweigung in dem Bindegewebe verbreiten. (Siehe Fig. 4.) Bisweilen kann man an denselben 2 Schichten unterscheiden, namentlich unmittelbar an der Oberfläche, während dieselben vielfach sonst nur einfach sind. Ich halte diese Zellen, deren Zusammenhang mit dem deutlich kenntlichen Oberflächenepithel man an genau senkrechten Schnitten, aber auch nur an solchen wahrnimmt, eben dieses Zusammenhangs halber für in die Tiefe wuchernde Uterusepithelien und nehme gestützt auf die Untersuchung älterer Stadien an, dass dieselben einmal bestimmt sind, die neu gebildeten Kapillaren einzuscheiden und andererseits für die im folgenden Stadium einwachsenden Tertiärzotten die Bahnen abzugeben. Ich würde demgemäss auch für dieses Stadium kein Zugrundegehen sondern ein Wuchern der Uterusepithelien annehmen. Ich bemerke aber nochmals, dass nur an gut senkrecht zur Oberfläche getroffenen Schnitten die Erscheinungen, wie beschrieben, sichtbar sind; sobald die Schnitte ein wenig schräg fallen, gehen die Zellenlagen so durcheinander, dass sie sich nicht mehr deutlich absetzen. Im Übrigen kommt es bei dem offenbar relativ raschen Wachsen der Eikammer bisweilen

zu sehr starker Abplattung aller Zellagen; z. B. kann auch das Chorionepithel so platt werden, dass es an einzelnen Stellen Mühe macht, dasselbe als gesonderte Zellschicht nachzuweisen; ohne dass man deshalb annehmen wird, es sei zu Grunde gegangen.

3. Placentaranlage von 25 Tagen.

Am 25. Tage der Trächtigkeit hat die Entwickelung der Primär- und Sekundärzotten wiederum zugenommen, ohne dass dieselben jedoch die gesammte compakte Placentarschicht durchsetzen. An Durchschnitten durch die in die grossen Drüsen hineinhängenden Primärzotten kann man beobachten, wie das Zottenepithel sich unmittelbar an dem Drüsenepithel entlang schiebt; und da wo die Drüsenhälse sehr weit geworden sind, ist vielfach jetzt schon das vorher erwähnte Uterusepithel auf der Zottenspitze etwas reduciert. Die Krypten sind gegen frühere Stadien verengert und ihre oberen Enden durch Säulen von Epithelien verschlossen. Diese Epithelsäulen unterscheiden sich aber von den oben beschriebenen und abgebildeten dadurch, dass sie nicht mehr mit der Oberfläche des Uterus in gleicher Fläche liegen. Den Epithelsäulen liegen auch jetzt Spitzen der Sekundärzotten vielfach gegenüber, deren Ectoblast an seiner vorderen Fläche oft mehr oder minder umfangreiche Klumpen dunkel gefärbten Syncytiums erkennen lässt. Dieselben dunkel gefärbten Zellen überziehen im übrigen als continuierliche Schicht die Seitenwände der Zotte und da ich in der ersten Zeit der Entwickelung ein Epithel auf der Zottenoberfläche nachweisen kann, dann weiter sehe, wie die Zellen vor der Zotte stark färbbar werden und ihre Grenzen verlieren, ohne aber weiter zu zerfallen, so nehme ich an, dass das so entstandene Syncytium dem Uterusepithel seinen Ursprung verdankt. Es dringen auch jetzt wie früher vielfach Teile des Syncytiums mit Fortsätzen zwischen das Zottenepithel. Dort wo die Zotten seitlich getroffen

sind, so dass man ihr Epithel in der Flächenansicht sieht, erkennt man, dass die dunkel gefärbten Einlagerungen sich häufig sternförmig zwischen den Zottenepithelien einschieben. Es resultieren daraus Bilder, welche in mancher Beziehung an Präparate erinnern, wie man sie bei Durchsetzung von Epithelien mit Leukocyten erhält. Ich habe selbstverständlich auch daran gedacht, ob es sich hier nicht auch um einen ähnlichen Vorgang handeln könne, bin aber von dieser Annahme abgekommen, einmal weil überhaupt bei dem in dieser Schicht ganz ausserordentlich spärlichen Bindegewebe von Leukocyten sonst kaum etwas in dem Präparat zu sehen ist, während man andererseits die Umwandlung und Umlagerung der mütterlichen Epithelien, so weit das auf Schnittpräparaten eben möglich ist, verfolgen kann.

Den auffälligsten Fortschritt in der Entwickelung zeigt die subepitheliale Bindegewebslage zwischen den Wurzeln der Sekundärzotten. In dieser ist es zur weiteren Entwickelung der Capillaren gekommen, welche ein regelmässiges Netzwerk innerhalb der Schicht bilden. Mit ihren gleich zu beschreibenden Zellbekleidungen geben dieselben ein Bild mäandrischer Figuren. (Vergl. Figur 5 bei a.) Die Wand dieser Capillaren wird von einer einfachen Lage ziemlich grosskerniger Endothelien gebildet. In die Lücken zwischen diesem Netzwerk von Capillaren schieben sich nun, wie starke Vergrösserungen lehren (Vergl. Fig. 6), Balken von Zellen in gleicher Anordnung ein, welche eine sehr auffällige Scheidung in 2 Lagen erkennen lassen. Die den Capillaren anliegende Schicht ist durch starke Färbbarkeit charakterisiert und lässt sich durch ihren Zusammenhang mit dem an der Oberfläche noch kenntlichen Epithel als Uterusepithel bestimmen. Auf die Abstammung derselben vom Uterusepithel weist auch die Eigentümlichkeit der starken Färbbarkeit hin, welche sich ja in den früheren Stadien bei den den Zotten angrenzenden Uterusepithelien findet. Die äussere Schicht bleibt bei unseren

Färbungen heller, ist etwas grosskerniger und erweist sich durch ihren Übergang in das Epithel der Sekundärzotten als Chorionepithel. Wie spätere Stadien lehren, wachsen in diese Epithelstränge des Chorion ebenfalls die Gefässe und das Bindegewebe der Allantois ein. Es entsteht demgemäss aus denselben eine dritte Form von Zotten, welche sich von den früher beschriebenen Primär- und Sekundärzotten nach Lage, Grösse und zeitliche Entwickelung sehr wesentlich unterscheidet; ich bezeichne dieselben als Tertiärzotten. Sie spielen beim Aufbau der Placenta eine sehr wesentliche Rolle und wird die Fortsetzung dieser Mitteilungen hierüber weiteren Aufschluss schaffen.

Um eine Übersicht über die erste Entwickelung der Zotten in der Hundeplacenta zu bekommen, wird vorstehende Darstellung ausreichen. Sie erweist, dass die Argumente Fleischmanns über das Einwachsen der Zotten nicht stichhaltig sind. Selbst wenn sich noch herausstellen sollte, dass entgegen den Annahmen von Heinricius die Verhältnisse im Katzenuterus anders liegen, als eben für den Hund beschrieben, so würde Fleischmann doch Strahl gegenüber im Unrecht sein, da er eben seine Einwürfe, wie mir scheint, in ihrer Fassung als für die Raubtiere allgemein giltig hinstellen will. Dass übrigens gewisse Unterschiede in den Placenten von Hund und Katze vorkommen, ist zweifellos und war schon Ercolani und Turner bekannt. Sollten aber die Entwickelungsvorgänge bei der Katze denjenigen der Hündin ähnlich sein, so liesse sich daran denken, dass Fleischmann etwas Ähnliches gesehen hat, wie das oben beschriebene Vordringen der Sekundärzotten gegen die Krypten und dass er nur die Verschlusspfröpfe der Epithelien übersehen hat.

Ich bin aus äusseren Gründen genöthigt, vorläufig hier abzubrechen, hoffe aber demnächst einen weiteren Bericht über die sich anschliessenden Entwickelungsstadien geben zu können. Immerhin kann ich jetzt bereits sagen, dass den verschiedenen Formen der Zotten auch verschiedene Funktionen in der reifen

Placenta zukommen. Jedenfalls stehen sich die Primär- und Tertiärzotten insofern gegenüber, als die Primärzotten im wesentlichen dazu bestimmt sind, die Aufnahme von Drüsensekreten zu vermitteln, während die Tertiärzotten dem Austausch des Nährmaterials vom mütterlichen auf das foetale Blut vorstehen. Die Sekundärzotten werden vermutlich eine Zwischenstellung zwischen den beiden haben.

II. Bemerkungen über den Placentarrand.

Dem eben Beschriebenen füge ich aus einem etwas älteren Stadium noch eine Beobachtung über den Bau des Placentarrandes bei, welche vielleicht geeignet ist, unsere Kenntnisse über die Verbreitung der gürtelförmigen Placenta an ihren Rändern zu erweitern.

Das Präparat wurde gewonnen, indem der uneröffnete Uterus nach Benda in 10%tiger Salpetersäure erhärtet und mit Müllerscher Flüssigkeit nachbehandelt war. Vor der Einbettung wurde eine der Anschwellungen, welche die Foeten enthalten, herausgenommen, in der Mitte quer durchtrennt und dann die eine Hälfte in Paraffin eingebettet. Erst nach der Einbettung wurde diese Hälfte der Länge nach durchschnitten, und es wurden dann eine Reihe von Längsschnitten durch die Mitte oder nahe neben der Mitte des Eisackes hindurchgelegt. Ich glaube, dass ich auf diese Weise die Lage der Teile in situ möglichst vollkommen erhalten habe; und es giebt in der That das Bild eine Ergänzung zu den früher von Lieberkühn und Strahl abgebildeten Figuren. (Vergl. Fig. 7.)

Man kann an den Schnitten eine compakte Placentarschicht, eine spongiöse Zone und eine tiefe Drüsenschicht bereits bei Loupenvergrösserung unterscheiden. Es ist namentlich die spongiöse Zone durch sehr reichliche Entwickelung des Balkennetzes zwischen den Drüsen ausgezeichnet. Nach dem Placentarrande

hin wird die compakte Placentarschicht allmählich etwas niedriger und dort, wo sie endet, liegt ein noch nicht sehr grosses aber deutliches Extravasat. Auffällig ist nun, dass die spongiöse Schicht hier weiter geht als die compakte. Es setzt sich die spongiöse Zone nicht unbeträchtlich, etwa 4—5 grosse Drüsenmaschen bildend, über das Extravasat hin fort. Nach oben liegen in derselben kleinere Drüsenabschnitte frei an der Fläche, und diese springen von beiden Seiten mit einem ziemlich scharfen Sporn in das Innere des Eisackes hin vor. Ihr lateraler Rand fällt ziemlich senkrecht oder etwas schräg nach der Placenta hin ab, und sie bilden somit ein Diaphragma, welches einen grösseren inneren Raum des Eisackes von je einem Kuppenteil (Fleischmann) sehr scharf absetzt, welche beide gewissermassen nur durch einen verschmälerten Gang in Zusammenhang stehen. Es sind diese Verhältnisse aber keine bleibenden; in späterer Zeit findet sich ein solches Diaphragma nicht mehr vor. Dagegen liegt auch später ein Teil der spongiösen Zone frei am Rande, allerdings nicht neben, sondern unterhalb der compakten Placentarschicht; und es wäre hiernach wohl anzunehmen, dass das Wachstum der eigentlichen Placenta in späterer Zeit schneller gehe als das der Drüsenzone und dass letztere, so weit sie ursprünglich frei liegt, späterhin von der ersteren allmählich überwuchert wird.

December 1891.

Zusammenfassung der Ergebnisse.

1. Im Uterus der trächtigen Hündin werden, wie Strahl und Heinricius bereits angegeben haben, die Bischoffschen Krypten vor dem Einwachsen der Zotten nach oben hin durch einen Epithelpfropf abgeschlossen.
2. Bei dem Einwachsen der Zotten im Uterus der Hündin lassen sich drei Formen derselben von einander unterscheiden.

   Am 20. Tage wachsen ein:

   a) Primärzotten in die grossen Drüsen; zum Teil frei, hier und da eine dünne Epithelschicht in die Drüse mithineinschiebend, besitzen ein Lumen;

   b) Sekundärzotten über den Bischoff'schen Krypten (vielleicht auch neben diesen). An Form den Primärzotten ähnlich, aber kleiner und nicht in gleicher Weise stempelförmig. Sie bahnen sich neue Wege.

   Ungefähr am 24. Tage wachsen ein:

   c) Tertiärzotten, feinste, kleine Wucherungen des Chorionektoblast, zunächst o h n e Lumen. Sie schieben sich als feinste Stränge in die von Primär- und Sekundärzotten freigelassenen Teile der Uterusoberfläche ein, sind ausserordentlich viel kleiner als a und b und ohne jede Beziehung zu den Uterindrüsen.
3. Das Uterusepithel ist gegenüber allen einwachsenden Zotten nachweisbar und liefert für alle, wenn auch ein Teil der Drüsenepithelien zu Grunde geht, eine bleibende Scheide.

Litteratur-Verzeichnis.

1. Fleischmann, Embryologische Untersuchungen, Heft I und II. Wiesbaden, Kreidel.
2. Fleischmann, Entwickelung und Struktur der Placenta bei Raubtieren. Sitzungsbericht der Berliner Akademie der Wissenschaften Juli 1891.
3. Heinricius, Über die Entwickelung und Struktur der Placenta beim Hunde. Arch. f. mikrosk. Anat. Bd. 33.
4. Heinricius, Über die Entwickelung und Struktur der Placenta bei der Katze. Arch. f. mikrosk. Anat. Bd. 37.
5. Strahl, Untersuchungen über den Bau der Placenta. I. Anlagerung des Eies an die Uteruswand. Archiv f. Anatomie und Physiologie anat. Abth. 1889.
6. Strahl, Der Bau der Hundeplacenta. Archiv f. Anatomie und Physiologie. Anatom. Abth. 1890.

Figurenerklärung.

Für sämtliche Figuren gelten die Bezeichnungen:

Amn. N = Amnionnabel.	*S* = Syncytium.
Ch. Ect. = Chorionektoblast.	*Z* = Zotte.
Cp = Capillare der Uterinschleimhaut.	Z_1 = Primärzotte.
D = grosse Uterindrüse.	Z_2 = Sekundärzotte.
Ep = Uterusepithel.	Z_3 = Tertiärzotte.

Fig. 1. Das obere Ende einer Bischoffschen Krypte mit Epithelverschluss und Zusammenhang des Drüsenhalses mit dem Oberflächenepithel.

(Fig. 1 und 2, Trächtiger Uterus einer Hündin vom 20. Tage. Uterinwand gegenüber resp. neben dem Amnionnabel.)

Fig. 2. Einwachsen einer Secundärzotte in die Uteruswand gegenüber dem Verschlusspfropf einer Bischoffschen Krypte. Anlagerung des Chorionektoblast an das Uterusepithel neben der Zotte.

Fig. 3. Einwachsen einer Primärzotte in den Hals einer grossen Uterindrüse. Vor der Zottenspitze ist die Eingangsöffnung der grossen Drüse durch Syncytium verschlossen. (Fig. 3 und 4 Trächtiger Uterus von 21 Tagen.)

Fig. 4. Einwachsen von Strängen des Uterusepithels in die Tiefe, Einscheidung der Capillaren durch das Uterusepitel.

Das Uterusepithel ist in der Figur durch einen dunkleren Ton gegen das hell gehaltene Bindegewebe deutlich gemacht.

Fig. 5. Oberer Teil der Placentaranlage eines Uterus vom 25. Tage der Trächtigkeit. Die Sekundärzotten wachsen gegen die in die Tiefe gedrängten Bischoffschen Krypten.

b = obere abgeschnürte Teile von Krypten zwischen den beiden Secundärzotten in der Schicht a: erste Anlage von Tertiärzotten als feines Netzwerk. Ganz schwache Vergr.

Fig. 6. Ein Stück der Oberfläche desselben Schnittes bei stärkerer Vergrösserung. Die Capillaren, deren Wände verdickt sind, sind umgeben erstens von dunkleren Scheiden des Uterusepithels und an diese lagert sich zweitens das Chorionektoblast, die Bildung der Tertiärzotten einleitend.

Fig. 7. Kuppe einer Eikammer im senkrechten Durchschnitt. Das Präparat zeigt, wie die spongiöse Schicht der Uterindrüsen den Placentarrand, welcher durch ein grosses Blutextravasat charakterisiert ist, gegen die Kuppe hin überragt, ein Diaphragma bildend, welches den Kuppenteil von dem eigentlichen Placentarteil trennt.

Fig. 8. Kleines Stück der Innenwand eines eröffneten Eisackes vom 20. Tage. Der zu dem Eisack gehörende Embryo ist abgenommen und man sieht durch den Amnionnabel auf die Uteruswand. Auf letztere sind als dunklere Flecken gezeichnet, makroskopisch 3 Ausführungsgänge von offenen Uterindrüsen sichtbar. Die übrigen neben diesen befindlichen hellgrauen Flecke sind die Verschlusspfröpfe Bischoffscher Krypten. Rechts und links neben dem Amnionnabel sieht man die einwachsenden Primär- und Sekundärzotten.

V.

UEBER EINIGE ENTWICKELUNGSVORGÄNGE BEI REPTILIEN-EMBRYONEN.

VON

HEINRICH JUNGLÖW,
APPROB. ARZT.

Aus dem anatomischen Institut in Marburg.

Mit 6 Abbildungen auf Tafel XXI.

Fig. 1.

Fig. 2.



Fig. 3.



Fig. 4.

Fig. 5.

Fig. 6.

Lith. Anst. v. C. Kirst, Leipzig.

Ve[illegible] F. Bergmann, Wiesbad.

In dem folgenden teile ich die Resultate einiger Untersuchungen mit, die ich an Embryonen von Lacerta agilis anzustellen Gelegenheit hatte. Dieselben gingen davon aus, die erste Entwickelung des Herzens der Reptilien, über welche bis jetzt genauere Angaben fehlen, festzustellen. Ich habe über deren Ergebnis bereits früher kurz im Anatomischen Anzeiger (1889 Nr. 9) berichtet.

Daran haben sich dann weitere Untersuchungen an dem gleichen Material angeschlossen, welche die Beziehungen der Entwickelung junger Embryonen von Lacerta zu jungen Säugetierembryonen behandeln (s. u. Th. II), und endlich Aufschluss über das Verhalten der Mitosen am Übergange des Rückenmarkrohres in den Medullarstrang bei Reptilienembryonen geben.

Die Arbeit ist im Anatomischen Institute zu Marburg unter Leitung von Herrn Professor Strahl angefertigt.

I.

Die erste Anlage des Herzens bei Lacerta.

Unsere Kenntnisse von der Ausbildung des Herzens bei Wirbeltierembryonen rühren, soweit es sich um vorgeschrittenere Entwickelungsstadien handelt, bereits aus älterer Zeit her. Es

ist seit langem bekannt, dass das Herz des Hühnerembryo zeitweilig einen geraden, dann einen einfach winkelig geknickten Schlauch darstellt, aus dessen oberem resp. vorderem Ende die Arterien austreten, während am entgegengesetzten Abschnitt die zuleitenden Venen hineinführen. Auch von den Embryonen der übrigen amnioten Wirbeltiere, von Säugern und Reptilien ist es bekannt, dass dieselben in entsprechender Entwickelungszeit im Wesentlichen übereinstimmende Verhältnisse erkennen lassen. Die Art und Weise aber, wie dieser Herzschlauch sich aus einfacheren Anlagen aufbaut, klarzulegen, war der neueren Zeit vorbehalten.

Es ist das Verdienst von Hensen, zuerst darauf hingewiesen zu haben, dass der Herzschlauch sich aus zwei bilateral symmetrischen Abschnitten herausbildet. (Naturf. Vers. Frankfurt 1867.)

Er gab dann später[1]) eine Reihe von Figuren, welche die Erscheinungen der Herzanlage vom Embryo des Kaninchens nach Flächenpräparaten und Durchschnitten erläutern, welche also zeigen, dass lange vor der Zeit, in welcher der Kopfdarm sich zu schliessen beginnt, an dem Kopfende des Embryo neben der Medullarplatte zwei eigentümlich henkelförmige Anhänge auftreten, und Querschnitte durch entsprechende Embryonen lehrten ihm, dass diese Anhänge kurze Ausbuchtungen der Darmfaserplatte darstellen. Die weitere Untersuchung ergab, dass jede dieser Falten die eine Hälfte des Herzschlauchs ist, und dass dieselben mit dem Schlusse des Kopfdarmes sich zunächst in die untere Wand desselben drehen, um dann weiterhin sich zu einem gemeinsamen Rohr zu vereinigen.

Die späteren Untersucher von Säugetierembryonen konnten im Wesentlichen nur die Angaben von Hensen bestätigen; Ergänzungen wurden in soweit geliefert, als durch Untersuchungen über die Bildung der vorderen Amnionfalte zugleich die Aufmerksamkeit auf Verschiedenheiten in der Entwickelung des-

jenigen Teiles der Leibeshöhle, in welchem der Herzschlauch liegt, gelenkt wurde. Strahl und Carius [2]) wiesen zugleich mit Beobachtungen über die Anlange der Leibeshöhle Besonderheiten in der Bildung des Herzschlauches beim Meerschwein nach und Bonnet [3]), der bereits vor Strahl und Carius die gleichen Ansichten über die Entwickelung der Leibeshöhle geäussert hatte, wie diese Autoren, zeigte für die Embryonen des Schafes, dass auch bei diesem Tier specifische Erscheinungen in der Bildung des Herzens vorkommen.

Wie die Beobachtungen an den übrigen amnioten Wirbeltieren gelehrt haben, bieten die Säuger weitaus das günstigste Object für die Untersuchung der ersten Herzentwickelung dar.

Von den Embryonen des Huhns gab His [4]) sehr bald nach Hensen an, dass auch hier eine doppelseitige Anlage des Herzschlauches sich findet, und die Untersuchungen von Gasser [5]) und Kölliker [6]) führten zu dem gleichen Resultat. Der Nachweis der doppelseitigen Anlange ist beim Vogelembryo schon schwieriger als beim Säuger, indem einmal die beiden ersten Abschnitte weniger gut kenntlich sind, und ausserdem die Vereinigung rascher und früher zu Stande kommt.

Für die Reptilien liegen eingehendere Untersuchungen über die Bildung des Herzschlauches, welche sich auf die ersten dabei in Frage kommenden Entwickelungsvorgänge beziehen, bis jetzt nur von C. K. Hoffmann [7]) vor. Hoffmann untersuchte Embryonen von Tropidonotus natrix und glaubte für diese den Nachweis erbringen zu können, dass die Anlage hier eine einseitige sei, und zwar soll eine Faltung der rechten Darmfaserplatte der Hauptsache nach den Herzschlauch schaffen. Er bildet gelegentlich anderer Untersuchungen auch einen Querschnitt durch das vordere Körperende eines Natternembryo ab, der in der That an dem Eingang in den sich schliessenden Kopfdarm sehr erhebliche Verschiedenheiten zwischen rechter und linker Körperseite zeigt; während an der linken Seite von einer Fal-

tung der Darmfaserplatte nichts zu erkennen ist, gewahrt man an der rechten eine ausserordentlich starke Ausbuchtung, welche Hoffmann für den Herzschlauch erklärt. Auch in seiner Entwickelungsgeschichte der Reptilien in Bronn's Klassen und Ordnungen des Tierreichs giebt er die gleiche Darstellung. Hoffmann legt seinen Beobachtungen deshalb einen besonderen Wert bei, weil nach ihm die einfache und einseitige Herzanlage der Reptilien den Übergang darstellen soll von den Anamnien zu den höhern amnioten Wirbeltieren.

Ich selbst habe Gelegenheit gehabt eine grössere Reihe von Embryonen von Lacerta agilis auf die Entwickelung des Herzens untersuchen zu können, und wenn ich auch für gewisse Entwickelungsstadien die gleichen Bilder auf meinen Durchschnittspräparaten erhalte, wie Hoffmann dieselben von der Natter abbildet, so komme ich doch zu anderen Schlussfolgerungen wie dieser. Ich glaube nämlich auf Grund der Untersuchung einer grösseren Reihe namentlich jugendlicher Entwickelungsstadien nachweisen zu können, dass die von Hoffmann beschriebenen Objecte für die Entscheidung über die erste Anlage bereits zu weit vorgeschritten sind; in einer früheren allerdings ziemlich rasch vorübergehenden Entwickelungszeit kann man eine erste doppelseitige Anlage auch für die Reptilien feststellen.

Die Auffindung der doppelten Herzanlage macht für Lacerta in sofern Schwierigkeit gegenüber den entsprechenden Entwickelungsvorgängen beim Säugetier und beim Vogel, als die Zeit, innerhalb welcher dieselbe möglich ist, sehr rasch vorübergeht. Man muss, um entsprechende Schnittserien zu gewinnen, Embryonen auswählen, bei denen äusserlich von der Herzanlage noch so gut wie nichts wahrzunehmen ist. Ausserdem ist der betreffende Vorgang nur an Schnittreihen zu beobachten; die Untersuchung ganzer Embryonen, welche auch nicht versäumt wurde, hat uns ganz im Stich gelassen; wenn man bei diesen die Herzanlage äusserlich gut erkennt, ist die erste Entwickelung bereits vorüber.

Ich gebe in Folgendem zunächst die Beschreibung der entsprechenden Durchschnitte einer Querschnittserie, welche für die Feststellung der doppelten Anlage ausschlaggebend ist.

Was die Formverhältnisse des unversehrten Embryo anlangt, so verweise ich in dieser Beziehung auf die von Strahl[8]) im Archiv für Anatomie (Über Entwickelungsvorgänge am Vorderende des Embryo von Lacerta agilis 1884. p. 41) gegebene Abbildung (Taf. III, Fig. 3). Dieselbe lehrt, dass das vordere Körperende in mancher Beziehung bereits ziemlich weit in der Entwickelung vorgeschritten ist, das Centralnervenrohr ist ganz geschlossen, die Gesichtskopfbeuge in der Entwickelung begriffen, die primitiven Augenblasen eben in erster Anlage vorhanden, ein kurzes Ende des Vorderdarms ist fertiggestellt, dagegen am Eingange in denselben mit Loupenvergrösserung von der Herzanlage kaum etwas zu erkennen. Das gesammte Kopfende ist in der Drehung auf die linke Seite begriffen, der Embryonalkörper umgeben von einem rundlichen Gefässhof, der deutliche Gefässanlagen erkennen lässt. Untersucht man von Querschnitten durch einen solchen Embryo diejenigen, welche dicht vor der vorderen Darmpforte liegen, so erkennt man, dass die Bildung des Herzens im Gange ist. Fig. 3 stellt einen derartigen Schnitt bei mittlerer Vergrösserung dar: unterhalb des Rückenmarkrohres liegt die ovale Chorda dorsalis, welche die Wand des geschlossenen Kopfdarmes nach unten etwas vortreibt, die Leibeshöhle ist noch offen, die Hautplatte biegt mit dem Ectoderm zur Bildung der Amnionfalte nach oben ab. Die Darmfaserplatte geht von der Spaltungsstelle des mittleren Keimblattes noch eine Strecke mit dem Entoblast des Kopfdarmes nach unten, erreicht aber an der unteren Wand desselben die Mittellinie nicht, sondern es biegt die dicke Zellschicht, aus welcher die Darmfaserplatte besteht, beiderseits im Bogen nach unten ab, und erst in einiger Entfernung von dem Entoblast legen sich die beiden Falten mit ihren unteren Rändern aneinander und laufen

zusammen nach unten weiter, um dann alsbald in die Fläche der Keimhäute abzubiegen. Der kleine rundliche Hohlraum, den die Falten der Darmfaserplatte jederseits begrenzen, stellt die erste Anlage des Herzschlauches dar, und es kann nach dem eben Beschriebenen nicht zweifelhaft sein, dass diese eine doppelseitige ist.

Es wird dies ausserdem bestätigt, zunächst einmal durch Verfolgung der Schnitte der Serie nach beiden Richtungen hin.

Fig. 2 stellt den nächsten nach vorn folgenden Durchschnitt dar. Er unterscheidet sich von dem eben beschriebenen dadurch, dass an der linken Seite der Figur die Leibeshöhle bereits geschlossen ist, während sie auch hier nach der rechten Seite noch geöffnet wäre. Es macht die Anlagerung der Hautplatte an das Mesocardium inferius zwar den weiteren Verlauf der Schichten unterhalb des Herzens undeutlich; jedoch findet man auch bei diesem Durchschnitt noch unzweifelhaft die Nahtstelle, an welcher die beiden Herzhälften sich zusammengelegt haben.

Der nächste Schnitt nach vorn (Fig. 1) zeigt die hier ganz geschlossene, sehr schmale Leibeshöhle, und auch hier erkennt man aus dem kurzen Mesocardium inferius die Stelle, an welcher der Schluss der beiden Hälften zum Rohr stattgefunden hat. Auch hier geht aus der Lage des Mesocardium inferius allein hervor, dass der Herzschlauch aus zwei Abteilungen entstanden ist, wenn man diese auch an dem Mesocardium selbst nicht mehr unterscheiden kann.

Auch der auf den erstbeschriebenen nach hinten folgende Durchschnitt (Fig. 4) zeigt noch den doppelten Ursprung des Herzschlauches. Es würde bei diesem zu bemerken sein, dass eine, wenn auch geringe, so doch deutliche Ungleichheit in der Länge der beiden Falten vorhanden ist; die linke der Figur ist länger, als die rechte. Es hängt dieser Umstand damit zusammen, dass bei der Drehung des Embryo die nach oben liegende Seite stärker wächst, als die untere. Es wird deshalb dieser

Unterschied bereits jetzt besonders erwähnt, weil hierauf das eigentümliche Verhalten des Herzschlauches in der späteren Zeit beruht, das so erhebliche Ueberwiegen der einen Seite, das zur Annahme einer einseitigen Bildung führen kann.[1])

Die Ungleichheit der Falten tritt auch weiter hinten im Bereiche des noch nicht geschlossenen Darmabschnittes hervor (vergl. Fig. 5). Auch hier ist die nach oben gelegene Falte deutlich länger, als die untere.

Dass für die Verschiedenheiten in der Länge der beiden Herzanlagen die Drehung des Kopfendes auf die linke Seite die Veranlassung ist, ergiebt sich, wenn man Embryonen untersucht, bei denen zwar das Herz in der Entwickelung begriffen ist, die Drehung jedoch noch nicht eintrat.

Es ist bekannt, dass die Drehung nicht immer ganz gleichzeitig im Verhältnis zu der übrigen Entwickelung des Embryonalkörpers auftritt. Es können zwei Embryonen im Übrigen ganz gleichmässig entwickelt sein, und kann sich dann bei dem einen das Kopfende bereits ganz auf die linke Seite gedreht finden, während beim andern dasselbe gerade nach unten sieht.

Ich habe einen Embryo der letzten Art, der bei beginnender Herzbildung noch ungedreht war, in eine Schnittreihe zerlegt und finde hier, dass nicht bloss die Herzfalten, sondern auch die hinter ihnen liegenden Kopfdarmränder gleichmässig lang erscheinen. Umgekehrt liegt mir eine andere Serie vor, bei welcher von einer Herzbildung noch nichts wahrzunehmen ist, aber die Drehung auf die Seite bereits begonnen hat. Auch bei dieser findet sich die ungleiche Länge in den Seitenwandungen des

[1]) Das Endothel des Herzrohres liegt bei den sämtlichen Durchschnitten innerhalb der Anlage für den Muskelschlauch als ein kleiner Klumpen oder ein Rohr von Zellen. Eine Fortsetzung desselben nach vorn oder nach hinten über den Bereich des Herzens hinaus habe ich bis jetzt nicht gefunden. Auch geben meine Präparate keinen Aufschluss über die Herkunft des Endothels. Sie sind für diesen Zweck zu weit in der Entwicklung vorgeschritten. Ich muss daher diese Frage unerledigt lassen.

sich schliessenden Darmrohrs, die obenliegende rechte Seite überwiegt die nach unten sehende linke, und die Öffnung des Kopfdarmes sieht gerade nach unten.

In günstigen Fällen tritt auch bei älteren Entwickelungsstadien die doppelte Anlage des Herzschlauches wenigstens in einigen Teilen des Herzens noch deutlich hervor.

Bei einer Querschnittserie durch einen Embryo, bei welchem die Gesichtskopfbeuge vollendet ist, und die Allantois schon als kleine Blase am hinteren Körperende hervortritt, bei welchem das Herz also auch schon schlauchförmig ist und pulsiert, finde ich dies am vorderen Ende des Herzens besonders deutlich vor. Der Querschnitt lehrt, dass an dieser Stelle sowohl der Kopfdarm, wie auch die Leibeshöhle geschlossen sind; an die untere Wand des Kopfdarmes schliesst sich der Herzschlauch an; dieser besitzt an der fraglichen Stelle noch ein Mesocardium superius und inferius. Das erstere setzt sich in die Darmfaserplatte des Kopfdarms fort; das letztere in die Hautplatte der Leibeswand, und nicht nur seine Lage etwa in der Mitte der unteren Wand des Herzschlauches zeigt an, dass an dieser Stelle in früherer Entwickelungszeit sich die beiden Herzhälften an einander gelegt haben; sondern man erkennt, wenn auch nur an ganz wenigen Schnitten der Serie noch deutlich die beiden Falten, aus denen sich der Herzschlauch aufbaut (Fig. 6).

Es sind jedoch die Verhältnisse nicht immer so günstig, wie in dem vorliegenden Fall. Es wird die Beurteilung vielfach dadurch erschwert, dass z. B. das Mesocardium inferius bereits in ausserordentlich früher Zeit schwinden kann; solche Serien sind zur Entscheidung der in Rede stehenden Frage nicht zu verwenden. In anderen Fällen erkennt man zwar noch die Verbindung des Herzschlauches mit der gegenüberliegenden Wand der Leibeshöhle. Es ist aber das Mesocardium inferius dann ein einfacher Zellenstrang geworden, auf dessen doppelten Ursprung nichts mehr hinweist. Immerhin werden

solche Serien aber für meine Auffassung des Entwickelungsvorganges sprechen, da man ja nur an den Stellen ein Mesocardium inferius erwarten kann und findet, an denen sich die beiden unteren Ränder der zwei seitlichen Herzabteilungen aneinander gelegt haben.

Liegt also diese Stelle in der Mitte der unteren Herzwand, so kann man daraus auf die annähernd gleiche Ausbildung der beiden Herzhälften schliessen.

Andererseits wird sich die Schlussstelle, das Mesocardium inferius, bei dem weiteren Schluss des Herzrohrs — also auch in den nach hinten gelegenen Herzabschnitten — um so mehr seitlich in der unteren Herzwand verschieben, je mehr die eine Falte die andere an Grösse übertrifft.

In etwas weiter vorgeschrittener Entwicklungszeit ändert sich zugleich mit der zunehmenden Umlagerung des Embryonalkörpers auf die linke Seite auch das Bild, welches man von Querschnitten durch den Herzschlauch erhält. Es ist in der Mitte alsdann durchgängig ein Mesocardium inferius nicht mehr vorhanden; dagegen kann im vorderen Abschnitt des Herzens am Bulbus Aortae ein erhaltenes unteres Aufhängeband auch jetzt noch die Stelle anzeigen, an der der Schluss des Herzschlauches eingetreten ist. Bei dem nach hinten fortwachsenden Herzabschnitt ändern sich nun aber die Verhältnisse insofern, als die beiden Herzhälften hier sehr ungleich werden. Es wird die von oben herkommende rechte Hälfte sehr erheblich viel grösser, als die linke, die im Wachstum entsprechend zurückbleibt, und zwar wird dieser Unterschied, wie es scheint, desto grösser, je weiter der Embryo in der Entwickelung vorgeschritten ist. Es ist namentlich eine Stelle, welche in späterer Zeit auf den Durchschnitten Bilder liefert, welche durchaus mit der von C. K, Hoffmann gegebenen Figur übereinstimmen. Es ist das die Eintrittsstelle der bei den Reptilien sehr grossen Vena vitellina anterior; es verläuft dieselbe, wie bekannt, an

der linken Seite des Embryonalkörpers und unter diesem entlang, um am Rande der vorderen Darmpforte an das untere Ende des Herzens zu treten und sich dann in dasselbe fortzusetzen. Trifft man nun auf dem Querschnitt die Eingangsöffnung in den Kopfdarm, so findet man hier ganz seitlich eine Verbindung der Herzwand mit der Leibeswand und den Keimhäuten; und man erhält alsdann ein Bild, welches wohl zu der Annahme einer einseitigen Herzanlage führen könnte, wenn man die früheren Entwicklungsstadien nicht untersucht hat.

II.

Vergleich junger Säugetier- und Reptilienembryonen.

Die schon vor längerer Zeit fertiggestellte Arbeit enthielt ursprünglich einen Teil, welcher die Unterschiede junger Embryonen von Lacerta und Cuniculus behandelte. Es war für die Darstellung ausgewählt der Unterschied, den bei gleicher Urwirbelzahl Embryonen der genannten Tiere in ihrer äusseren Form zeigen und dann besprochen, wie weit die Keimblätter eventuell die ersten Organanlagen von einander abweichen.

Inzwischen ist ein grösseres Werk von Oppel erschienen (Vergleichung des Entwicklungsgrades der Organe zu verschiedenen Entwicklungszeiten bei Wirbeltieren. Jena 1891). Ich habe mit Rücksicht auf die sehr umfangreichen und eingehenden Zusammenstellungen von Oppel auf eine Wiedergabe meiner eigenen, in sehr viel kleinerem Massstabe gehaltenen, verzichtet und nur in der Übersicht über die Untersuchungsresultate den Satz 3, der sich auf den ausgefallenen Abschnitt bezog, stehen lassen.

III.

Die Kernteilungsfiguren am hinteren Ende des Medullarrohrs.

Seit den Untersuchungen von Altmann[10]) ist es bekannt, dass an gewissen Stellen des Embryonalkörpers die Zellteilungen reger vor sich gehen, als an anderen, insofern man an ersteren die Kernteilungsfiguren in grosser Häufigkeit findet, die letzteren fehlen. Es sind dies namentlich die freien Flächen der Keimblätter und später die dem Lumen zugekehrten der röhrenförmigen Gebilde. Diese Mitteilungen von Altmann haben vielfach Bestätigung gefunden, sind aber dann weiterhin durch die Untersuchungen Anderer ergänzt, indem Rauber und Merk nachwiesen, dass an einzelnen Stellen und bei einigen Tieren sich Abweichungen von der von Altmann aufgestellten Regel finden. So konnte Rauber für eine Anzahl von Amphibien zeigen, dass hier die Kernteilungsfiguren durch die ganze Wand des Centralnervenrohres hindurchgehen und Merk[11]) (auf dessen letzte Abhandlung ich auch in Betreff der einschlägigen Litteratur, die dort genauer angeführt wird, verweise) wies für die Embryonen der Natter nach, dass bei dieser im Bereich des Kleinhirns das Gleiche der Fall ist. Später fand Carius[12]) an der Leber von Säugetierembryonen, dass auch hier bereits in erster Anlage die Kernteilungsfiguren durch die ganze Dicke der ziemlich starken Epithelschicht hindurch gehen und Strahl und Martin[13]) beobachteten an dem Parietalauge von Lacerta und Anguis Erscheinungen, welche darauf hindeuten, dass die Zellen während der Teilung eine Verschiebung von der Tiefe nach der Oberfläche durchmachen. Den gleichen Vorgang hat neuerdings auch v. Kupffer[14]) für das Medullarrohr der Embryonen von Petromyzon beschrieben und von Reinke[15]) wird dasselbe von den Epithelien der Lieberkühn'schen Drüsen des Dünndarmes der Maus berichtet. Endlich wurde von Strahl gezeigt, dass bei Reptilienembryonen auch im Bereich des Hornblattes,

da, wo dasselbe in der Nähe des hinteren Körperendes mehrschichtig ist, die Kernteilungsfiguren nicht an der freien Fläche zu liegen brauchen.

Ich habe nun die von mir gefertigten Durchschnittsserien ebenfalls für Beobachtungen über das Verhalten der Kernteilungsfiguren verwendet. Es wurde hierbei vornehmlich das hintere Ende des Rückenmarkes und die Uebergangsstelle desselben in den sogenannten Medullarstrang genauer berücksichtigt. Bei den Embryonen, um die es sich hier handelt, welche also 6—10 Urwirbel besitzen, verhält sich das vordere Ende des Centralnervenrohrs so wie es Altmann beschrieben hat, d. h. es liegen die Kernteilungsfiguren so gut wie regelmässig um das Lumen des Rohres angeordnet, jedenfalls diejenigen der Figuren, welche die Kerne in den vorgeschrittenen Stadien der Teilung zeigen. Nun ist bekannt, dass das Rückenmark bei den Reptilienembryonen nach hinten so wächst, dass es sich in seinen Wandungen aus dem nach hinten vom Canalis neurentericus gelegenen Medullarstrang heraus differenzirt, gleichzeitig verschiebt sich das Lumen mit dem zunehmenden Längenwachstum von vorn nach hinten in den Medullarstrang hinein. Untersucht man nun Querschnitte durch den Medullarstrang, so findet man hier die Kernteilungsfiguren unregelmässig durch den ganzen Strang verstreut und jedenfalls kein Überwiegen derselben in der Mitte. Verfolgt man in den Schnittreihen die Schnitte in dem Medullarstrang nach vorn, so zeigen die Mitosen in denjenigen, welche im Bereich des Canalis neurentericus, also an der vorderen Grenze des Stranges liegen, sich nur teilweise um das Lumen des Kanales angeordnet, einzelne derselben liegen mehr in der Tiefe, und auch in den nächsten Schnitten nach vorn vom Canalis neurentericus, welche das geschlossene Rückenmarksrohr treffen, findet man noch einzelne Figuren in den tieferen Schichten des Rohrs. Neben diesen liegen stets andere, die sich an das Lumen anschliessen, und erst einige

Schnitte weiter nach vorn tritt das bekannte Verhalten als regelmässiges auf.

Die beste und einfachste Übersicht über die Lagerung der Kernteilungsfiguren an der fraglichen Stelle bekommt man an Durchschnitten durch Serien, welche ich parallel der Rückenfläche des Embryo angefertigt habe. Man sieht bei diesen an einem einzigen Schnitt, wie in den vorderen Partieen des Rückenmarkes die Kernteilungsfiguren sich an das Lumen des Rohres anschliessen, wie nahe dem hinteren Ende sich solche auch weiter in der Tiefe finden, und wie sie um so regelloser werden, je weiter nach hinten in dem Medullarstrang sie liegen,

Man beobachtet also, dass innerhalb des Medullarstranges die Mitosen unregelmässig in allen Teilen des Stranges liegen, dass unmittelbar vor dem Strang in dem Bereiche des Canalis neurentericus dieselben sowohl an der freien Fläche als in der Tiefe sich finden, während eine Strecke weiter nach vorn die an der freien Fläche gelegenen fast ausschliesslich vorhanden sind. Nun weiss man, dass das Rückenmarkslumen, wie oben erwähnt, mit zunehmendem Längenwachstum sich in den Medullarstrang hineinverschiebt. Wir müssen also aus der mitgeteilten Beobachtung schliessen, dass hiermit eine Änderung in dem Verhalten der Zellen, welche sich teilen, stattfindet, insofern mit dem Einwachsen des Rückenmarkslumens in den Medullarstrang die Teilungen in der Tiefe allmählich aufhören, und nur noch solche an der Fläche stattfinden. Und da diese Umordnung — wenn man es so nennen darf — eine gewisse Zeit braucht, so findet man stets an dem zuletzt gebildeten Teil des Rückenmarkslumen um den Canalis neurentericus herum sowohl Teilungen an der freien Fläche als in der Tiefe. Es würde also die Erscheinung, dass die Kernteilungsfiguren auch im letzten Rückenmarksstück fast ausschliesslich an der freien Fläche liegen, in gewissem Sinne eine sekundäre genannt werden müssen. Möglicher Weise sind es in dem Medullarrohr der

Reptilien vielfach nur die vorgeschrittenen Stadien der Teilung, welche an der Fläche liegen. Diese fallen immer durch ihre starke Färbbarkeit an den Präparaten auf. Die weniger augenfälligen frühen Stadien findet man nicht selten auch etwas tiefer, so dass sich der Gedanke aufdrängt, als fände auch hier noch eine Verschiebung an die freie Fläche während der Teilung statt.

Zusammenstellung der Untersuchungsergebnisse.

1. Die Herzanlage der Eidechse ist eine doppelseitige.

2. Im Längenwachstum des Herzens treten dann Unterschiede in den beiden Teilen insofern auf, als mit der Drehung des Kopfendes auf die linke Seite ein Ueberwiegen der rechten Falte an Grösse einhergeht.

3. Ein Vergleich junger Entwickelungsstadien von Säuger- und Reptilien-Embryonen lehrt, dass in vieler Beziehung bei den Reptilien die Grenzblätter, namentlich das Ectoderm, rascher vorschreiten, als das mittlere Blatt; während bei den Säugern umgekehrt das mittlere Blatt in der Entwickelung relativ weit voraus ist, die Grenzblätter mehr zurückbleiben.

4. Das Vorwiegen der Mitosen an der freien inneren Fläche des Rückenmarkrohres kann man für das hintere Ende des Rückenmarkes bei Reptilien-Embryonen als eine Sekundärerscheinung bezeichnen.

Litteratur-Verzeichnis.

1. Hensen. Beobachtungen über die Befruchtung und Entwickelung des Kaninchens und Meerschweinchens. Zeitschrift für Anat. und Entwickelungsgesch. Bd. I. 1876.
2. H. Strahl und Carius. Beiträge zur Entwickelungsgeschichte des Herzens und der Körperhöhlen. Arch. f. Anat. u. Entwickelungsgesch. Jahrg. 1889.
3. Bonnet. Verhandlungen der Anatomischen Gesellschaft. Würzburg 1888.
4. His. Untersuchungen über die erste Anlage des Wirbeltierleibes. 1868.
5. Gasser. Ueber die Entstehung des Herzens bei Vogelembryonen. Archiv für mikr. Anat. Bd. XIV.
6. Kölliker. Entwickelungsgeschichte der Menschen und der höheren Tiere.
7. C. K. Hoffmann. Beiträge zur Entwickelungsgeschichte der Reptilien. Zeitschrift f. wiss. Zoologie. Bd. XL,
   vergl. auch Bronn. Klassen und Ordnungen des Tierreichs.
8. Strahl. Ueber Entwickelungsvorgänge am Vorderende des Embryo von Lacerta agilis. Archiv für Anat. und Physiol. Jahrg. 1884. Anat. Abth.
9. H. Strahl. Ueber Entwickelungsvorgänge am Kopf und Schwanz von Reptilien und Säugetierembryonen. Zool. Anz. 1884. Nr. 171.
10. Altmann. Ueber embryonales Wachstum. Leipzig 1881.
11. Merk. Die Mitosen im Centralnervensystem Wien 1887. Denkschrift der Akademie.
12. F. Carius. Ueber die Ausbildung des hinteren Körperendes bei Cavia. Marburg. Sitz. Ber. 1888. Nr. 2.
13. H. Strahl und Martin. Die Entwickelung des Parietalauges bei Anguis fragilis und Lacerta vivipara. Arch. für Anat. und Phys. 1888. Anat. Abth.
14. Kupffer. Die Entwickelung von Petromyzon Planeri. Archiv für mikr. Anat. Bd. XXXV. 1890.
15. Reinke. Untersuchungen über das Verhältnis der von Arnold beschriebenen Kernformen zur Mitose und Amitose. Diss. Kiel 1891.

Figurenerklärung.

Figur 1—5, Querschnitte durch das vordere Ende eines Embryo von Lacerta agilis mit etwa 6 Urwirbeln, um die doppelseitige Anlage des Herzens zu zeigen:

Figur 1 am weitesten nach vorn durch die bereits geschlossene Leibeshöhle,

Figur 2—4, durch das im Schluss begriffene Herz, dessen beide Herzplatten kenntlich sind,

Figur 5, durch den offenen Kopfdarm dicht hinter dem Herzen. Vergr. Leitz Oc. 1. Obj. 5.

Figur 6, Querschnitt durch das vorderste Ende des Herzens eines etwas älteren Embryo, das ebenfalls noch die doppelseitige Anlage erkennen lässt.

VI.

ÜBER

CENTRALSPINDEL-KÖRPERCHEN

BEI

KARYOKINETISCHER ZELLTEILUNG.

VORLÄUFIGE MITTEILUNG

VON

DR. K. v. KOSTANECKI,

PROSEKTOR AM ANATOMISCHEN INSTITUT IN GIESSEN.

Aus dem anatomischen Institut in Giessen.

Mit 4 Abbildungen im Text.

Bei Säugetierembryonen (Kaninchen, Hund) von verschiedener Grösse fand ich nach Anwendung verschiedener Färbungsverfahren, die im Stande sind, Protoplasmastrukturen zu verdeutlichen, innerhalb der „Centralspindel“ folgende eigentümliche Vorgänge:

In der Diasterphase, zu einer Zeit, wo das Protoplasma der in Teilung begriffenen Zelle noch keine Spur einer äquatorialen Einschnürung zeigt, erscheinen im Bereiche der Centralspindel, die im Äquator ihre grösste Breite hat und nach den beiden Chromatinfiguren zu sich ein wenig verjüngt, kleine rundliche Körperchen (Fig. 1) — ich nenne sie einstweilen „Centralspindel-Körperchen“. Sie liegen in den beiden heteropolen Zellhälften auf der Strecke zwischen dem Tochterkranze der Chromosomen und dem Äquator. In den meisten Fällen waren es jederseits vier kleine, an Grösse nicht immer gleiche, von der Umgebung sich durch ihren tiefen Farbenton scharf abhebende Körner, um die herum vielfach ein kleiner heller Hof zu be-

Fig. 1.

stehen schien. Ihre Entfernung zwischen der Chromatinfigur und dem Äquator betreffend, ist zu bemerken, dass sie für die Körperchen einer und derselben Seite verschieden ist, beinahe niemals liegen dieselben in einer einzigen dem Äquator parallelen Ebene; dagegen zeigte es sich bei näherer Prüfung bald, dass je zwei heteropole, in der meridionalen Reihenfolge aber beliebige Körperchen bezüglich dieser Entfernung unter einander übereinstimmten, wodurch bisweilen ganz regelmässige Figuren durch dieselben gebildet wurden.

Hieran schliessen sich Figuren an, wo die Körperchen von beiden Polseiten her bis zum Äquator vorgerückt sind (Fig. 2). Hier legen sie sich dicht aneinander, so dass sie sich teilweise berühren, vielleicht auch mit einander verschmelzen. Während sie zunächst noch verschieden voluminös sind, gleicht sich ihre Grösse bald aus und sie bilden eine im Bereich der Centralspindel im Äquator liegende Reihe von kleinen, dunklen, dicht aneinander liegenden Körperchen (Fig. 3). Sie bieten also eine

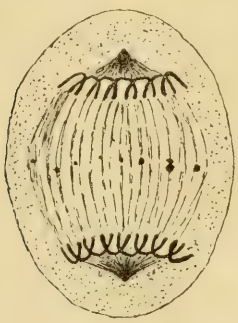

Fig. 2.

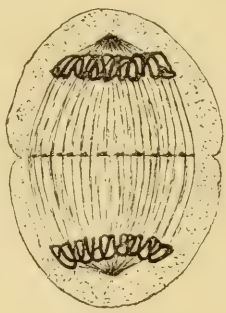

Fig. 3.

entschiedene Ähnlichkeit mit dem innerhalb der Verbindungsfasern auftretenden Teile der Zellplatte bei Pflanzen. Die Chromatinfigur ist jetzt im Übergang zum Dispiremstadium — der Zellleib fängt eben an sich einzuschnüren. Die Centralspindel verhält sich ebenso, wie im vorhergehenden Stadium, das heisst: man kann an ihr eine längliche aber leicht wellige Streifung

beobachten, doch färben sich ihre Fäden nicht im Entfernten so lebhaft, wie die schnurgerade verlaufenden Fibrillen der beiden Halbspindeln.

Mit vorschreitender Zellleibseinschnürung fangen nun die „Centralspindel-Körperchen" an auseinanderzurücken — die peripher liegenden zunächst — um sich wiederum polarwärts zu begeben. Während bei dem Vorrücken eine bestimmte Gesetzmässigkeit für je zwei heteropole Körperchen obzuwalten schien, scheint das Auseinanderweichen derselben willkürlicher vorzugehen. Die Verbindungsfäden, d. h. die Centralspindel wird kleiner, es bleibt aber in der Mitte, in der Verbindungsbrücke zwischen den beiden Tochterzellen längere Zeit noch ein Teil derselben bestehen und innerhalb dieses Teils im Äquator die kleinen dunklen Körperchen. Diese können verschieden angeordnet sein. Bisweilen sah ich zwei ziemlich grosse Körper bis zur Berührung dicht an einander liegen, von denen jeder je einer Tochterzelle angehörte und von dem aus nach dem Tochterkerne feine Fibrillen ausliefen; bisweilen lagen in der Verbindungsbrücke beiderseits je zwei Körperchen (Fig. 4). Andere Körperchen waren noch in der Regel auf der Strecke zwischen je einem Tochterkerne und der Trennungsfläche der Tochterzellen wahrzunehmen. Mit der völligen Durchschnürung der Zellen werden auch diese Körperchen von einander geschieden. Bei völlig getrennten, aber noch unmittelbar bei einander liegenden Tochterzellen sieht man in der Nähe des Kerns (im späten Dispiremstadium) noch einzelne von den Körperchen. Ihre weiteren Schicksale lassen sich wegen der Chromosomen schwer verfolgen.

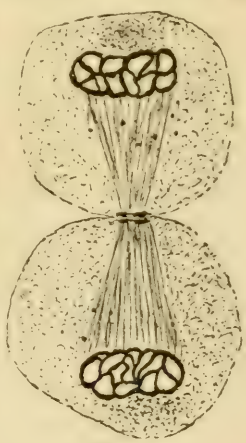

Fig. 4.

Innerhalb der beschriebenen Vorgänge bilden die Körperchen viele Varietäten, sowohl bezüglich der Grösse als auch der

Zahl. Meist fand ich jederseits vier, bisweilen aber auch nur drei, öfters fünf oder sogar sechs; ausser diesen grösseren Körperchen pflegen auch noch kleinere Granulationen innerhalb der Centralspindel vorzukommen.

Die beschriebenen „Centralspindel-Körperchen" wurden regelmässig in sämtlichen Zellen im Diaster- und Dispiremstadium gefunden bis zur völligen Durchschnürung des Zellleibs. Diese Thatsache und auch die, nur im einzelnen herrschende Variabilität, im Allgemeinbilde dagegen sich deutlich dokumentierende Regelmässigkeit der Befunde lassen die Möglichkeit eines Kunstproduktes auf jeden Fall ausschliessen und veranlassen uns, das Auftreten der kleinen „Centralspindel-Körperchen" als eine regelmässige Erscheinung der späteren Phasen der karyokinetischen Teilung hinzustellen. Da dieselben ferner bei allen embryonalen Säugetier-Zellen, die ich bisher daraufhin untersucht habe (Epithelzellen des Darms, der Niere, der Leber, glatte Muskelfasern, Bindegewebszellen, Leukoblasten und Erythroblasten und selbst Riesenzellen der embryonalen Leber), gefunden wurden, so kann ich behaupten, dass dieselben für Zellen von Säugetierembryonen konstant sind; und ich werde wohl nicht fehl gehen, wenn ich vermute, dass sich in Teilung begriffene Zellen erwachsener Säugetiere und sodann auch anderer Wirbeltiere hieran anschliessen werden.

Die Frage, ob meine „Centralspindel-Körperchen" identisch sind mit den von Flemming[1]) als „Zwischenkörperchen" bei Gewebszellen der Salamanderlarve beschriebenen Gebilden, die von Solger[2]) beim Amnion der Ratte, von Geberg[3]) in der

[1]) Flemming: Ein mutmassliches Aequivalent der Zellplatte bei Vertebraten, in Neue Beiträge zur Kenntnis der Zelle. II. Archiv für mikroskopische Anatomie Bd. XXXVII p. 690. 1891.

[2]) Solger: Zur Kenntnis der „Zwischenkörper" sich teilender Zellen. Anatom. Anzeiger VI. 1891, Nr. 17 p. 482.

[3]) Geberg: Zur Kenntnis des Flemmingschen Zwischenkörperchens. Anatom. Anzeiger VI, 1891, Nr. 22, p. 623.

Hornhaut von Triton gesehen wurden, glaube ich bejahend beantworten zu müssen. Ebenso lassen sich meine Befunde den bei Wirbellosen von van Beneden, R. Hertwig und Carnoy gemachten Beobachtungen (namentlich den „plaques fusoriales" von Carnoy) wohl anreihen. Auch die Homologie mit der bei Pflanzen auftretenden Zellplatte scheint mir hierdurch in höherem Grade wahrscheinlich geworden zu sein.

Zunächst drängt sich nun die Frage nach der Herkunft dieser Körperchen auf. Es unterliegt wegen ihrer tinctoriellen Eigenschaften keinem Zweifel, dass sie aus dem Zellprotoplasma stammen. Und zwar scheint es mir nicht nur, dass dieselben aus dem um den Pol gelagerten Plasma (Archoplasma) kommen, sondern auch in demselben von Beginn der Mitose an vorgebildet sind und so später in den Bereich der Spindel gelangen. Wenigstens sah ich im Muttersternstadium, ja sogar schon in früheren Stadien, zu beiden Seiten der chromatischen Figur im Protoplasma kleine Körperchen, die ihrem ganzen Aussehen nach nur die späteren „Centralspindel-Körperchen" sein konnten.

Die Wanderung, welche die Körperchen durchmachen, scheint mir, namentlich mit Hinsicht auf die grosse Regelmässigkeit beim Vorrücken derselben, durch besondere Kräfte veranlasst zu sein, die ich im Bereiche der Centralspindel zu suchen geneigt bin.

Was die Bedeutung dieser Körperchen anbetrifft, so glaube ich, dass ihr Auftreten in engster Beziehung steht zu der aequatorialen Halbierung der Centralspindel, deren Fäden nicht erst durch die Einschnürung des Zellleibs einfach durchschnitten würden, sondern eine nähere Beziehung mit diesen, eigens dazu bestimmten Protoplasmaklümpchen eingingen und dadurch ihre Continuität von Pol zu Pol verlören. Mit den Centralspindelkörperchen rücken dann höchst wahrscheinlich die Centralspindelfäden nach dem Polfeld zurück; und damit ist Vorsorge getroffen, dass sich die Fibrillen der Centralspindel nicht be-

liebig im Protoplasma verlieren, sondern zu dem am Polfeld sich ansammelnden Archoplasma, aus dem sie unzweifelhaft entstammen, zurückkehren. Dafür glaube ich auch in meinen Präparaten genauere positive Beweise zu sehen.

Ich bin mir wohl bewusst, dass erst eine eingehende Untersuchung es ermöglichen wird, auf einer umfangreichen Grundlage von Thatsachen eine allseitig genügende Erklärung für diese Vorgänge zu liefern, und dass namentlich an günstigeren Objekten der Vorgang genauer zu prüfen sein wird; — denn die Säugetiere mit ihren kleinen Zellen sind stets für feinere karyokinetische Vorgänge ein undankbares Objekt, wenn sie auch im vorliegenden Falle möglicherweise wegen der besonderen Deutlichkeit der Einzelphasen des Vorgangs eher, als andere Wirbeltiere im Stande sind, uns ein verständliches Bild zu liefern.

Ich setze die Untersuchung in jeder Richtung fort und hoffe, in einiger Zeit Näheres darüber mitteilen zu können. Diese „vorläufige Mitteilung" mag in dem vielseitigen Interesse, das man seit Flemmings letzter Publikation den Zwischenkörperchen widmet, ihre Entschuldigung finden.

Untersucht wurde mit Seibert Apochrom. homog. Immers. 2 mm., 1,30, Ocular 4, 6, 8. Die Figuren sind im Wesentlichen genau nach den Präparaten gezeichnet, und nur die Nebensachen der grösseren Deutlichkeit wegen schematisiert.

Giessen, 22. December 1891.

FESTSCHRIFT

ZUM

FÜNFZIGJÄHRIGEN MEDIZINISCHEN DOKTORJUBILÄUM

DES

HERRN GEHEIMRAT A. VON KÖLLIKER.

VII.

JACOBSON'SCHES ORGAN

UND

PAPILLA PALATINA BEIM MENSCHEN.

VON

FR. MERKEL

IN GÖTTINGEN.

Aus dem anatomischen Institut zu Göttingen.

Mit 7 Figuren im Text.

Die intensive Arbeit des Anatomen schreckt nicht vor Details zurück, welchen die extensive Naturbetrachtung des Zoologen nur wenig Aufmerksamkeit zuwendet. Sie studiert die geringsten Teile des menschlichen Körpers mit gleicher Sorgfalt, wie die wichtigsten und fühlt die Verpflichtung, wie das Ganze, ebenso auch die Teile nach ihrem Werden, Sein und Vergehen vollkommen zum Verständnis zu bringen. Diese Arbeitsrichtung der Anatomie ist Entschuldigung genug, wenn ich mir erlaube, dem Jubilar, welchem diese Zeilen gratulieren sollen, zwei kleine Beobachtungen vorzulegen. Er selbst schrieb zum 40jährigen Professorenjubiläum Rinecker's am 31. März 1877 eine Abhandlung über ein ganz ähnliches Thema (Über die Jacobson'schen Organe des Menschen), worin er die Entwickelung der Organe behandelt und Bemerkungen über die Ductus nasopalatini hinzufügt. Ich darf hoffen, dass es dem Verfasser der damaligen Gratulationsschrift angenehm sein wird, wenn eine Gratulationsschrift, die ihm selbst gewidmet ist, an seine Beobachtungen anknüpft.

I. Bemerkungen über das Jacobson'sche Organ beim erwachsenen Menschen.

Nach Kölliker (l. c.) behandelte Fleischer[1]) die Entwickelung des Organes und fand, dass dasselbe ebenso entsteht, wie beim

[1]) Sitzber. d. phys. med. Societ. Erlangen 12. Nov. 1877.

Schwein, und sich von ihm nur dadurch unterscheidet, dass es nicht an der Nasenscheidewand herabrückt, sondern höher oben stehen bleibt.

Im Jahre 1883 ergreift in der Angelegenheit Kölliker[1]) selbst noch einmal das Wort, indem er das Jacobson'sche Organ bei einem achtwöchentlichen Embryo beschreibt und mit seinen Nerven abbildet.

His[2]) stellt sodann die erste Entstehung des Organes beim Menschen dar, ohne kritische Bemerkungen anzuknüpfen, oder in Details einzugehen.

In einer kleinen Mitteilung wird nun von Gegenbaur[3]) die Bedeutung des in Rede stehenden Gebildes als Jacobson'sches Organ ganz geleugnet und dasselbe für das Rudiment einer Drüse des Nasenseptums erklärt. Er stützt sich dabei auf die vergleichend-anatomische Thatsache, dass bei Prosimiern (Stenops) eine ansehnliche acinöse Drüse der Nasenscheidewand vorhanden ist, „deren Ausführungsgang ziemlich an der Stelle [gelegen ist], die beim Menschen (auch bei manchen anderen Säugetieren) jenes schlauchartige Gebilde trägt".

Als weiterer Grund für seine Ansicht wird von Gegenbaur angeführt, dass beim Menschen das Organ nicht mit dem Jacobson'schen Knorpel verbunden ist, welcher sonst das Jacobson'sche Organ überall umgiebt. Auch die Art der Entwickelung des Ganges an der menschlichen Nasenscheidewand steht nach Gegenbaur's Ansicht deshalb seiner Deutung nicht im Wege, weil durch Kangro (1884) nachgewiesen ist, dass die Stenson'sche Drüse sich gleichfalls als Hohlschlauch anlegt und nicht so, wie Drüsen sonst zu entstehen pflegen.

---

1) Kölliker, Zur Entwickelung des Auges und Geruchsorganes menschl. Embryonen. Gratulationsschrift für Zürich. Würzburg 1883.

2) His, Anatomie menschlicher Embryonen. III. Leipzig 1885. S. 46.

3) Gegenbaur. Über das Rudiment einer septalen Nasendrüse beim Menschen. Morphologisches Jahrbuch. Bd. 11. 1886. S. 486.

Herzfeld[1]) zeigt, dass der Knorpel kein wesentlicher und typischer Teil des Jacobson'schen Organes ist, auch im Übrigen scheinen diesem Untersucher die vorliegenden Beobachtungen nur geringe Anhaltspunkte dafür zu gewähren, dass das Organ, welches er mit dem Namen „Ruysch'scher Gang" belegt, als Überbleibsel einer Drüse gedeutet werden könne.[2])

Wenn man nun auch längst weiss, dass das Organ im menschlichen Körper keine Rolle spielt, so ist es doch von Interesse, zu sehen, was von der ursprünglichen Anlage übrig bleibt und ob das Gefundene in einem gewissen Zusammenhang mit den ausgebildeten Organen, wie man sie bei Tieren findet, gebracht werden kann. Zum Studium der Frage standen mir zwei in Müller'scher Lösung konservierte, sehr wohl erhaltene Jacobson'sche Organe von erwachsenen Männern neben einigen von neugeborenen Kindern zu Gebote. Dieselben wurden in Celloidin eingebettet und in frontale Serienschnitte zerlegt. Beide sind einander im wesentlichen so gleichartig, dass man an der normalen Beschaffenheit nicht zweifeln kann.

Ehe sie sich zum Kanal schliessen, beginnen sie mit einer Rinne, welche mit dem unveränderten Epithel der Nasenscheidewand ausgekleidet ist. Sobald aber der Durchschnitt allseitig geschlossen ist, ändert sich das Epithel in der Art, dass die Zellen schlanker werden und dass die Becherzellen sofort verschwinden. Da auf der freien Schleimhautfläche die Becherzellen so zahlreich sind, dass man Mühe hat, eine unveränderte Cylinderzelle zu finden, so fällt der Unterschied sehr in die Augen. In Bezug auf die Drüsen lassen sich Besonderheiten nicht er-

[1]) Herzfeld, Über das Jacobson'sche Organ des Menschen und der Säugetiere. Zoolog. Jahrbücher. Abt. für Anat. und Ontogen. Bd. III. 1888.

[2]) Die Abhandlung von J. Beard (Zool. Jahrbücher, Abt. für Anat. III. 1889 S. 753) gehört nicht hierher, da sie das Organ des Menschen nicht behandelt. — Auch Ganin's Arbeit (Zool. Anzeiger Nr. 336, 2. Juni 1890) kann nicht herangezogen werden, sie handelt vom Jacobson'schen Organ der Vögel.

kennen, sie münden in grösserer Zahl und von allen Seiten her in den Gang. Das Lumen desselben ist parallel der Schleimhautoberfläche plattgedrückt. Nach verschieden langem Verlauf verengert sich der Gang beträchtlich, das Epithel verliert an Höhe und man muss schon zu etwas stärkeren Vergrösserungen greifen, wenn man den unscheinbaren Querschnitt in der Menge der acinösen Drüsen, welche die Schleimhaut durchsetzen, nicht übersehen will. Das Epithel erscheint sowohl im Anfangsstück,

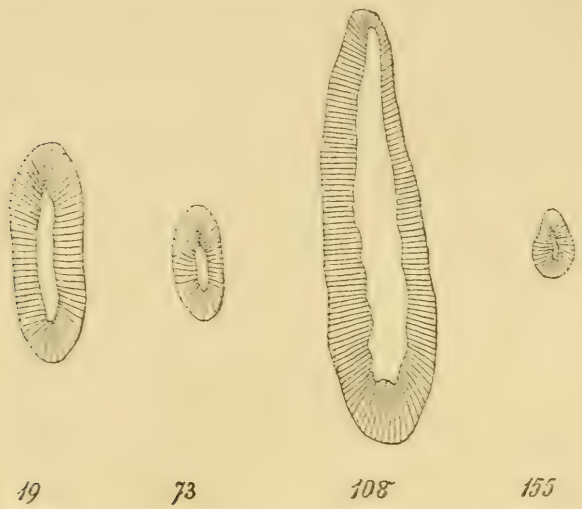

Fig. 1.

Umrisse von Querschnitten eines Jacobson'schen Organes vom Erwachsenen. Mit der Camera lucida gezeichnet. Die Zahlen bezeichnen die Nummer der Serienschnitte, welche vom Eingang des Kanales aus beginnen. Vergr. 60.

wie auch im verengerten Teil ringsum gleichmässig und indifferent. Die Verengerung stellt einen Isthmus dar, denn bald erweitert sich der Gang wieder zu einem plattgedrückten Kanal, welcher nun so ansehnlich wird, dass er ganz gut mit blossem Auge gesehen werden kann (Fig. 1). Jetzt erst hat der eigentlich specifische Teil des Organes begonnen. Es fällt sofort auf, dass sich nun das Epithel an der lateralen Seite des Querschnittes

ganz anders verhält, als an der medialen. An letzterer ist die ganze Schichte sehr hoch, die einzelnen Zellen sind schlank, an ersterer ist die Schichte nieder und die einzelnen Zellen erscheinen breiter und gedrungener (Fig. 2). Nicht immer freilich liegt die Grenze der beiden Epithelarten genau an der Umbiegungsstelle der beiden Kanalwände ineinander, zuweilen ist sie ein wenig nach der einen oder anderen Seite hin verschoben.

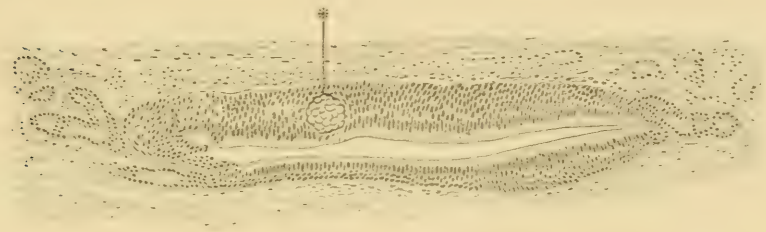

Fig. 2.

Querschnitt des Jacobson'schen Organes vom Erwachsenen. In dem der Nasenscheidewand zugekehrten schlanken Epithel liegt ein Kalkkonkrement. (*) Vergr. 100.

Acinöse Drüsen, wie sie durch die ganze Nasenschleimhaut hin vorkommen, münden nach wie vor, ungemein zahlreich in den Gang, doch haben sie sich auf die Stellen zurückgezogen, wo oben und unten die mediale und die laterale Wand ineinander übergehen. Ihre Mündungen greifen wohl zuweilen etwas nach der einen oder anderen Seite über, doch ist es selten, dass einmal eine kleine Drüse von der Mitte der dem Knorpel des Septum zugekehrten Wand des Ganges abgeht.

Herzfeld (l. c.) beschreibt den Jacobson'schen Gang der Ratte, den er als typisch ansieht, folgendermassen: „Das Schleimhautrohr gleicht einem seitlich plattgedrückten Schlauche, hat daher ein spaltförmiges Lumen, welches in einer sagittalen Ebene liegt. An der oberen und unteren Umbiegungsstelle der medialen Wand des Spaltes in die laterale münden in ihn die Ausführungsgänge der Drüsen des Jacobson'schen Organes.

Nach dem vorderen und hinteren Ende nimmt die Höhe des Spaltes allmählich ab.“

Man sieht, dass diese Beschreibung Wort für Wort auch auf das Jacobson'sche Organ des Menschen passt.

Eine genauere Besichtigung des Epithels zeigt, dass das niedere der lateralen Wand zweifellos dem Epithel der respiratorischen Abteilung der Nase identisch ist. Die Zellen, welche die Oberfläche erreichen, zeigen alle den scharf hervortretenden Cuticularsaum, wie man ihn an den Flimmerzellen der Luftwege zu sehen gewöhnt ist, auch der Flimmerbesatz selbst fehlt an vielen Zellen nicht. Ob er bei den übrigen, nicht mit einem solchen versehenen, überhaupt nicht vorhanden war oder abgefallen ist, vermag ich nicht zu entscheiden, doch vermuthe ich das letztere, da man ja Organe von Menschen, welche eines natürlichen Todes gestorben sind, niemals ganz frisch erhält und somit sehr wohl an postmortale Veränderungen denken kann. Das hohe Epithel der medialen Seite des Ganges gleicht sehr dem Epithel der Regio olfactoria mit seinen schlanken und langen Zellen. Zerzupft man aber, dann vermisst man doch die so charakteristischen fadenförmigen Sinneszellen gänzlich. Die Schichte besteht aus den Stützzellen, wie sie dort zu finden sind und zwischen ihnen stehen kürzere spindelförmige Elemente, welche die freie Oberfläche nicht erreichen. Man erhält den Eindruck, als seien dies die Riechzellen, welche nicht recht zu voller Entwickelung gelangt sind. Cilien konnte ich nirgends entdecken, wohl aber war die Oberfläche der Epithelzellen, an welchen auch die scharf begrenzte Cuticula vermisst wurde, mit den Eiweisskugeln besetzt, wie man sie auch an einer nicht ganz gut erhaltenen Regio olfactoria findet. Dass man es mit einem unthätigen Organ zu thun hat, beweisen zahlreiche Kalkkonkremente von maulbeerartiger oder rundlicher Gestalt, welche durch die ganze epitheliale Auskleidung des Ganges zerstreut sind (Fig. 2 *).

Was die Drüsen anlangt, so finde ich sie acinös und ebenso gebaut, wie die der benachbarten Nasenschleimhaut. Wie dort sieht man sie bald mit solchen Zellen versehen, welche sich in Hämatoxylin ganz besonders dunkel färben, bald mit solchen, welche heller bleiben. Nerven sah ich nicht an das Organ herantreten. Wenn solche vorhanden gewesen wären, dürften sie mir wohl kaum entgangen sein, obgleich ja eine Konservierung in Müller'scher Flüssigkeit für deren Beobachtung nicht am günstigsten ist.

Man wird aus dem Gesagten entnehmen, dass das Jacobson'sche Organ des erwachsenen Menschen trotz seiner Funktionslosigkeit, doch seine Struktur keineswegs völlig aufgegeben hat. Vergleicht man mit der vorstehenden Beschreibung, das was Herzfeld weiter über das Jacobson'sche Organ der Ratte sagt: „Das Epithel der lateralen Wand gleicht dem der Regio respiratoria, das der medialen Wand, welches fast viermal so dick ist, dem der Regio olfactoria der Nasenhöhle" — dann wird man auch hierin eine fast vollständige Übereinstimmung finden. Ganz ähnlich wie er äussert sich Klein[1]) über das Epithel im Jacobson'schen Organ des Meerschweinchens. Er beschreibt auch das Sinnesepithel der medialen Wand; es ist dem Riechepithel ganz ähnlich. Er stimmt darin ganz überein mit der Darstellung von Balogh[2]), dessen Abbildungen nur aus dem Grunde nicht genau sind, weil es vor 30 Jahren noch an einer genügenden Methode der Konservierung mangelte.

Angesichts der vorhandenen Angaben kann man wohl die oben erwähnten Einwürfe Gegenbaur's gegen die Deutung des in Rede stehenden Ganges als Jacobson'sches Organ als völlig widerlegt erachten und es ist mir fraglich, ob er sie überhaupt

[1]) A contribution to the minute anatomy of the organ of Jacobson. St. Bartholomew's Hospital Reports. Vol. XVI. 1881.

[2]) C. Balogh, Das Jacobson'sche Organ des Schafes. Wiener Sitzber. XLII. Bd. 3. Nov. 1860.

erhoben hätte, wenn er die beiden Arbeiten gekannt hätte, welche zwischen Kölliker's Rinecker-Festschrift und seiner eigenen Notiz erschienen sind. Schon Fleischer's Mitteilung über die Ähnlichkeit in der Entwickelung bei Schwein und Mensch fällt sehr in's Gewicht, durch Kölliker's zweite Arbeit (Zürich-Festschrift) selbst aber ist die Frage erledigt. Seine Fig. 16 zeigt, dass bei menschlichen Embryonen ein starker Olfactoriuszweig ganz ebenso an den Gang herantritt, wie dies bei anderen Säugern geschieht.

Die vorstehenden Zeilen erweisen, dass auch beim erwachsenen Menschen der Gang den Bau des Jacobson'schen Organes zeigt, wenn man von den Abweichungen absieht, welche durch seine Functionslosigkeit hervorgerufen werden.

Wie bekannt findet man das Jacobson'sche Organ keineswegs bei allen Erwachsenen und es ist wohl die Ansicht ausgesprochen worden, dass die vielen Katarrhe, welchen die Nasenschleimhaut ausgesetzt ist, die Veranlassung zu einer Verödung des kleinen Organes gäbe. Ich untersuchte desshalb die fragliche Gegend bei einer Anzahl von älteren Embryonen und Neugeborenen auf Serienschnitten. Bei einem 6 monatlichen Fötus fand ich keine Spur des Ganges, er war also schon zu dieser Zeit geschwunden. Bei einem Neugeborenen war der Gang auf der einen Seite wohl entwickelt, er fand sich auf 234 Schnitten der durchgelegten Serie, ohne schon ganz zu Ende zu sein, auf der anderen erstreckte er sich nur über 48 Schnitte und war daselbst auch auf ein enges Kanälchen mit faltiger Schleimhautoberfläche reduziert, welches aussah, als sei es im Verschwinden begriffen. Interessant war es, dass sich das allerletzte Ende dieses Ganges in zwei nebeneinander liegende Kanälchen teilte.

II. Die Papilla palatina des Menschen.

Zwischen den beiden mittleren Schneidezähnen des Oberkiefers beginnt die Papilla palatina (P. incisiva), welche sich als ein kleiner Wulst in der Mittellinie etwa einen Centimeter weit am harten Gaumen nach hinten erstreckt. Zu beiden Seiten von ihr sieht man meist je eine spaltförmige oder rundliche Tasche, den Zugang zum Ductus nasopalatinus. Über diesen letzteren den vorhandenen Mitteilungen noch weiteres zufügen zu wollen, wäre unnütz und es darf auf die Arbeit von Leboucq [1]) verwiesen werden, wo man neben einer genauen eigenen Untersuchung auch eine sorgfältige Zusammenstellung der einschlägigen Litteratur finden wird. Wohl aber bedarf die sie trennende Papilla palatina noch einer Betrachtung, da das so unscheinbare Organ eben seiner Geringfügigkeit wegen die Aufmerksamkeit der Untersucher nur wenig auf sich gezogen hat.

Die Bekanntschaft mit ihr ist allerdings schon sehr alt, denn bereits Stenson [2]), der erste eingehendere Beobachter der Ductus incisivi, sagt bei deren Beschreibung: „Si palati coelum inspexeris ad anteriorem dentium radicem tuberculum emergere videbis". Bei dieser Erwähnung des Tuberculum bleibt es aber fast überall bis in die neueste Zeit, und es ist üblich, seine Beschreibung an die der Raphe des Gaumens anzuschliessen. Fast in allen Hand- und Lehrbüchern heisst es, dass die Raphe vorne in einer Hervorragung endige, auf welcher der Stenson'sche Gang sich öffne. Nur wenige Beschreiber geben eine etwas weitergehende Schilderung.

Über die Form der Pap. palatina spricht sich Henle [3]) am ausführlichsten aus; er sagt: Die Querwülste des Gaumens „sind

[1]) Arch. de biologie, Gand. T. II. 1881. S. 386.

[2]) N. Stenonis obs. anat. de glandulis ocul. etc. Appendix — Clericus et Mangetus Biblioth. anatom. Ed. II. Tom. II. Genev. 1699. S. 791.

[3]) Eingeweidelehre. 2. Aufl. 1873. S. 85.

in der Mitte unterbrochen durch einen flachen Hügel von birnförmiger Gestalt, welcher schmal zwischen den mittelsten Schneidezähnen beginnt und sich alsbald hinter denselben kreisförmig ausbreitet."

Über die Oberfläche der Papilla äussert sich Sappey[1]) folgendermassen: „Vue à la loupe, cette saillie est recouverte de saillies plus petites qui l'ont fait comparer par Albinus aux papilles caliciformes de la langue. Par sa partie supérieure ou adhérente, elle se prolonge dans le conduit palatin antérieur, où elle reçoit les deux nerfs naso-palatins qui lui sont principalement destinés." Sappey hat wohl kaum die Oberfläche der Papilla palatina genauer untersucht, sonst würde er die von ihm angezogene Stelle bei Albinus nicht so falsch wiedergegeben haben. Dieselbe lautet[2]): „In ipsius tuberculi medio papilla quaedam parva, tanquam in annulo quodam contenta, eo modo, quo linguae papillae magnae". Man sieht, es handelt sich bei ihm nur um eine Papille. Was er gesehen hat, davon nachher mehr.

Der Schluss der zitierten Bemerkung Sappey's beschäftigt sich mit der Innervation der Papilla palatina. Schon seit länger als einem Jahrhundert weiss man über den Verlauf des N. nasopalatinus genau Bescheid; trotzdem aber bestehen noch Meinungsverschiedenheiten über die Empfindlichkeit des kleinen Organes.

So äussern sich z. B. Arnold[3]) und Hoffmann-Rauber[4]) dahin, dass dasselbe sehr empfindlich sei, während Cruveilhier[5]) ausdrücklich sagt: „Ce tubercule a été signalé à tort par les physiologistes comme doué d'une sensibilité particulière". Auch in

1) Traité d'anatomie descriptive. 2. Éd. T. IV. p. 43.
2) Academic. annotationes. Leiden 1754. Lib. III. Cap. VI. p. 28.
3) Handbuch der Anatomie d. M. 2. Bd. I. Abt. S. 53. Freiburg i. B. 1851.
4) Lehrbuch der Anatomie d. M. I. Bd. S. 526. Erlangen 1886.
5) Traité d'anat. descript. II. Éd. T. III. S. 202. Paris 1843.

die vierte Auflage des Werkes[1]) ist der zitierte Passus wörtlich aufgenommen.

Über die innere Struktur der Papilla palatina habe ich selbst allein in meinem Handbuch der Topograph. Anatomie[2]) einige Bemerkungen gemacht: „Bei einer Anzahl von Schnittserien fand ich, dass die Papilla palatina nicht selten ein Skelett zeigt, welches aus einem gerstenkorn- oder linsenförmigen Knorpelkörperchen besteht. Dasselbe kann entweder rein hyalin oder auch von Bindegewebsbündeln durchzogen sein. In anderen Fällen ist statt seiner nur ein locker verfilzter Bindegegewebskörper mit sternförmigen Zellen zu finden, wieder in anderen Fällen ist gar nichts dergleichen nachzuweisen. Das Auftreten des Knorpelchens ist unabhängig vom höheren Lebensalter und von dem Vorhandensein von Schneidezähnen."

Für diese Sätze den bildlichen und schriftlichen Beweis zu liefern, bin ich bis jetzt schuldig geblieben. Dies soll in Folgendem geschehen und sodann werden noch einige Erweiterungen meiner früheren Beobachtungen Platz finden.

Die Form der Gaumenpapille ist, wie erwähnt, von Henle (l. c.) geschildert worden und es bleibt mir nur übrig, zu sagen, dass sie nicht überall ganz gleich gestaltet ist, das eine Mal schlanker, das andere Mal breiter erscheint. Zuweilen tritt ihr hinterer Teil nicht wulstförmig hervor, doch fehlt auch dann die charakteristische innere Struktur nicht. Bei Embryonen ist die Papille nicht unverhältnismässig stark entwickelt, beim Neugeborenen aber fiel mir regelmässig ihre Grösse auf, sie bleibt hier gar nicht sehr viel hinter der des Erwachsenen zurück.

Die Oberfläche der Papille ist glatt und bietet in den meisten Fällen nichts Auffallendes dar. Nur ein einziges mal,

[1]) Herausgegeben von Marc Sée und Cruveilhier fils. Bd. 2. Abt. 1. S. 27. Paris 1865.

[2]) Bd. 1. S. 394. Braunschweig 1885—1890.

bei einem Neugeborenen, konnte ein Verhalten beobachtet werden, wie es Albinus beschreibt. Ein ganz kleiner ringförmiger Wall umgab ein sehr flaches papillenartiges Gebilde. Serienschnitte durch die Stelle gelegt, zeigten, dass man es nur mit einer dellenartigen Vertiefung des Epithels zu thun hatte, welche jedoch ganz ohne spezifische Struktur war (Fig. 3). Es ist nun nicht zu glauben, dass der so sorgfältige Albinus seiner Beschreibung einen Fall zu Grunde legt, wie er mir unter ein paar Dutzend Gaumenpapillen nur ein einziges mal vorgekommen ist. Er wird gewiss dergleichen öfter gesehen haben. Ich selbst konnte öfter beobachten, dass die bindegewebige Grundlage auf der Höhe der Gaumenpapille eine Vertiefung zeigte, welche aber von der Epithelschichte vollkommen ausgefüllt war, so dass an der freien Oberfläche nichts auffiel und nur Durchschnitte ein richtiges Verständnis ermöglichten. Denkt man nun daran, dass man zu Albinus Zeiten bei Untersuchung von Schleimhäuten die Epitheldecke nicht nur nicht zu erhalten strebte, sondern die Präparate sogar gerne nach vorgängiger Maceration in Wasser untersuchte, um die bedeckende „schleimichte Materiam“ zu entfernen, dann wird man seine Angabe wohl verstehen. An eine Verwechselung mit der Gaumenöffnung des Ductus nasopalatinus kann nicht wohl gedacht werden, da Albinus ausdrücklich sagt: „Hic ad utrumque ejus (Pap. palatinae) latus parva lacuna est“, womit er dieselbe beschreibt.

Fig 3.
Querschnitt der Gaumenpapille eines Neugeborenen. Dellenartige Vertiefung des Gipfels. Vergr. 22.

Dass der Ductus nasopalatinus am Gaumen mit einer einzigen unpaaren Öffnung auf der Höhe der Gaumenpapille beginnt, ist recht selten, obgleich dies von einer Anzahl von Lehr-

büchern als Regel angegeben wird. Mir ist der Fall bei meinen früheren Untersuchungen nur einmal begegnet (l. c.) (Fig. 4) und bei erneuten Beobachtungen gar nicht. Die schlitzförmigen blindendenden Taschen zu beiden Seiten der Papille finde ich dagegen in den allermeisten Fällen vor.

Fig. 4.

Längsschnitt der Gaumenpapille eines erwachsenen Menschen. * Mündung des Ductus nasopalatinus. Kk. Knorpelkern. Vergr. 8.

Um die innere Struktur der Gaumenpapille zu verstehen, ist es nötig, embryonale Präparate zu untersuchen, da bei ihnen eine weit schärfere Trennung der Konstituentien des Gaumens vorhanden ist, als später. Bei einem Embryo vom Ende des 5. Monats gelingt es vor allem, noch klar zu unterscheiden, wo in den Weichteilen die Grenze zwischen dem Processus palatinus des Oberkiefers und dem Zwischenkiefer zu suchen ist, eine Kette von sogenannten Epithelperlen[1]) d. h. an der Verwachsungsstelle übriggebliebenen Resten des Mundepithels deutet sie an. Fig. 5 a. f. S. zeigt, dass die Stelle ziemlich weit lateral von der Gaumenpapille zu suchen ist. Die dem Zwischenkiefer angehörige Strasse von Bindegewebe, welche aus der Naht zwischen den beiden Proc. palatini hervorgeht, ist noch recht breit und eine dichtere Verfilzung der Bündel deutlich unterscheidbar. Dieses Bindegewebe teilt sich gabelig, um seitlich von dem Schlitz der Ductus palatini

[1]) Vergl. über dieselben: Leboucq, Note sur les perles épitheliales de la voute palatine. Arch. de biologie Gand. T. II. S. 399.

zum Epithel aufzusteigen. In der Rinne, welche durch diese Teilung entsteht, ruht die Gaumenpapille. Kennt man erst dieses Verhältnis, dann findet man jene beiden aufsteigenden Bindegewebszüge auch beim Neugeborenen wieder (Fig. 6), bei dem sich auf den ersten Blick die Zwischenkiefer- und Oberkieferteile des vorderen Gaumenumfanges gar nicht unterscheiden lassen. Beim Erwachsenen freilich (Fig. 7), selbst schon

Fig. 5.

Querschnitt der Gaumenpapille eines fünfmonatlichen Embryo. Bk. Bindegewebskern. N. Nahtgewebe, welches sich in zwei nach beiden Seiten abweichende Strassen teilt. Ep. Epithelperlen, Reste der Verwachsung von Zwischenkiefer und Oberkiefer. Vergr. 30.

bei einem 4—5jährigen Kinde, ist es völlig unmöglich, irgend eine Grenze zwischen beiden zu finden. Verfilzte Bindegewebsbündel, zwischen welchen nicht selten Fetträubchen gelegen sind, findet man nun über den ganzen Gaumen hin regellos angeordnet. Innerhalb des Gebietes, welches der Gaumenpapille zuzuteilen ist, geht bei Embryonen und Neugeborenen jederseits von der erwähnten Nahtstelle ein weiterer Zug fester verfilzten

Gewebes aus, welcher die Peripherie der Papille umkreist und auf deren Gipfel mit dem der anderen Seite zusammenfliesst. Es bleibt hierbei im Centrum der Papille ein Raum frei, welcher ein ganz eigenartig konstruiertes Gewebe aufweist. Schon bei einem sechsmonatlichen Embryo sieht man, wie die fragliche Stelle, welche von einem sehr kernreichen Gewebe eingenommen wird, ausser den Zellen noch Bindegewebsbündel zeigt, welche sich zwar in den drei Dimensionen des Raumes kreuzen, von welchen aber die meisten nach dem Epithel hin aufsteigen oder von einer Seite zur anderen hinziehen; man wird bei der Betrachtung einigermassen an den Zungenquerschnitt mit seinen regelmässig verfilzten Fasern erinnert. Schon beim Neugeborenen sind nun bei stärkerer Entwickelung der Faserbündel die kernhaltigen Zellen mehr zurückgetreten, dabei aber sind die ersteren nicht in nähere Berührung gekommen, sondern bleiben durch ein helles, gallertartiges Gewebe von einander getrennt. Dieser „Bindegewebskern" der Gaumenpapille führt deren grosse Nerven und Gefässe, welche meist in ein Bündel vereinigt verlaufen, zuweilen auch in zwei symmetrisch gelagerte Pakete verteilt sind. Der Bindegewebskern endet hinten und vorne abgerundet.

Fig. 6.

Querschnitt der Gaumenpapille eines Neugeborenen. Bk. Bindegewebskern. Vergr. 35.

In der beschriebenen Art kann derselbe bis zum höheren Alter persistieren, nur lagern sich im Laufe der Zeit die Bindegewebsbalken immer dichter aneinander; sie verdrängen das Gallertgewebe mehr und mehr, bis schliesslich nichts mehr davon übrig bleibt. Bei einem 60jährigen Mann z. B. war dasselbe

ganz durch Bindegewebsbündel ersetzt, doch grenzte sich der Kern immerhin noch deutlich gegen die Umgebung ab, indem er von Faserzügen umkreist und dadurch so deutlich isoliert wurde, dass es auf dem Querschnitt selbst mit blossem Auge ganz leicht wahrgenommen werden konnte.

In einer nicht geringen Anzahl von Fällen nimmt nun der Bindegewebskern Knorpelzellen auf, welche das eine Mal ziemlich vereinzelt in dem verfilzten Bindegewebe liegen, das andere Mal ein zusammenhängendes Knorpelchen bilden. (Fig. 7, Fig. 4.) In der oben zitierten Stelle meines Handbuches heisst es, dass dasselbe „aus einem gerstenkorn- oder linsenförmigen Knorpelkörperchen besteht. Dasselbe kann entweder rein hyalin oder auch von Bindegewebsbündeln durchzogen sein.“ Meine erneuten Untersuchungen haben mich gelehrt, dass besonders wohl ausgebildete Kerne aus elastischem Knorpel bestehen. — Ich fand, dass auf sein Vorkommen weder das höhere Lebensalter, noch auch das Vorhandensein oder Fehlen der mittleren Schneidezähne von Einfluss ist. Wohl aber ist zu bemerken, dass sein Vorhandensein augenscheinlich auf den Körper des Erwachsenen beschränkt ist, meine sämtlichen Präparate von Föten, Neugeborenen und Kindern liessen es wenigstens vermissen. Bei ihnen zeigte sich vielmehr eine grosse Gleichförmigkeit der Bildung, wie sie be-

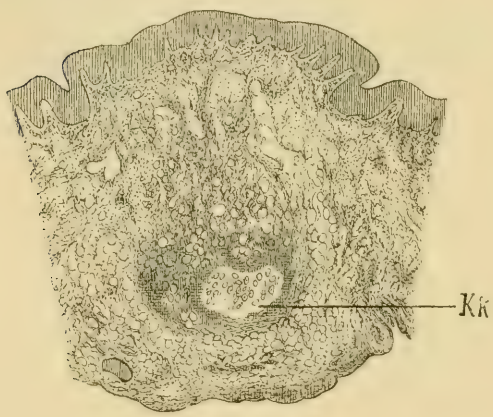

Fig. 7.
Querschnitt der Gaumenpapille eines erwachsenen Mannes. Kk. Knorpelkern in dem Bindegewebskerne eingeschlossen. In der Umgebung zahlreiche Fettzellen. Vergr. 11.

schrieben wurde. — Eine Ursache für Auftreten des Knorpelkernes war nicht zu finden.

Nachdem nun die Oberfläche und der innere Bau der Papilla palatina eine Besprechung erfahren hat, ist noch der letzte fragliche Punkt zu untersuchen, nämlich der, ob dem kleinen Organ eine besonders hohe Empfindlichkeit zukommt oder nicht. Jeder Durchschnitt lehrt, dass recht zahlreiche Nervenzweige in demselben verlaufen, welche allmählich gegen das Epithel hin aufsteigen. Obgleich nun durch eine Injektion erwiesen wurde, dass in die schlanken Papillen, welche das Organ bedecken, überall Gefässchlingen eintreten, so gelang es doch, einen Teil der Nerven auch mit Tastkörperchen in Verbindung zu sehen. Sie zu finden ist nicht immer ganz leicht, da sie weniger fest gefügt sind, wie die an den Fingern, sie erinnern nicht selten an die analogen Gebilde der Konjunktiva und der Genitalien. Doch ist ihre Zahl manchmal sehr gross; so finde ich im Längsschnitt der Gaumenpapille eines 40jährigen Mannes fast in jeder Papille ein, selbst mehrere Körperchen. Ausser ihnen sieht man auch noch sehr grosse Mengen isolierter Tastzellen, welche jedoch im wesentlichen nur den Gipfel des kleinen Organes einnehmen, an den abfallenden Teilen desselben aber seltener sind und schliesslich ganz vermisst werden. An ihrem Fundort stehen sie in so grossen Mengen, dass man an die Tastzellengruppen des Schweinsrüssels erinnert wird. Zweifellos fehlen auch knöpfchenförmige Endigungen im Epithel nicht, doch habe ich keine Vergoldungsversuche angestellt, um sie zu suchen.

Mit den zahlreichen Nerven der Papilla palatina muss man nun, wie ich glaube, auch ihren Bindegewebskern in Verbindung bringen. In mehrfachen Fällen kann man unter den Endorganen in der Haut niederer Wirbeltiere einen mehr oder weniger gut begrenzten Bindegewebskern finden[1]), welcher ganz mit dem

[1]) Fr. Merkel, Über die Endigungen der sensiblen Nerven in der Haut der Wirbeltiere. 4°. Rostock 1880. S. 38.

Kern der Gaumenpapille übereinstimmt. Das eine Mal mehr gallertartig, besteht er ein anderes Mal aus festgewebten Bündeln. Merkwürdig ist es, dass sich eine Einrichtung, wie sie nur bei niederen Tieren in grösserer Verbreitung beobachtet wird, beim Menschen an einer einzigen kleinen Stelle des Körpers erhalten hat. Man muss annehmen, dass das beschriebene Polster hier wie dort eine physiologische Funktion hat, welche mit der Gefühlsempfindung in Zusammenhang steht. Welcher Art dieselbe ist, darüber dürfte freilich kaum eine Vermutung zu äussern sein. Es ist ungemein leicht, ein einfaches Experiment an der eigenen Papilla palatina durch Druck mit einer Sonde oder dergl. anzustellen. Ich finde an mir selbst dabei allerdings einen bemerkenswerten Unterschied gegen die seitlichen Teile des vorderen Gaumenumfanges. Obgleich die letzteren im wesentlichen die gleichen Endorgane beherbergen, so sind sie doch feiner empfindlich, ich möchte sagen, kitzlicher, als die erstere. An dieser aber klingt eine Druckempfindung, die an sich viel leichter ertragen wird, länger nach, der Druck lässt für einige Zeit ein Gefühl zurück, als sei die Papille geschwollen.

So komme ich denn zu dem Schluss, dass allerdings in der Papilla palatina ein eigentümliches Gefühlsorgan vorliegt, welches sich durch seinen Bau von der Umgebung unterscheidet.

GRATULATIONSSCHRIFT FÜR GEHEIMRAT V. KÖLLIKER.

VIII.

ÜBER
HYPOTRICHOSIS CONGENITA UNIVERSALIS

VON

R. BONNET
IN GIESSEN.

Aus dem anatomischen Institut in Giessen.

Mit 11 Abbildungen auf Tafel XXII/XXIII und 1 Textabbildung.

Ein mir von meinem ehemaligen Münchener Kollegen, Herrn Professor Kitt, freundlichst zur Untersuchung überlassener seltener Fall von sogenannter „angeborener Haarlosigkeit“ bei einem Ziegenlamm führte mich zur Untersuchung der Frage, inwieweit denn überhaupt angeborene allgemeine mangelhafte Entwickelung des Haarkleides beim Menschen und den Säugetieren bis jetzt bekannt, untersucht und gedeutet worden ist.

Man hat bekanntlich die Fälle, in welchen die Ausbildung des Haarkleides für Art und Alter des Tieres bei oder nach der Geburt hinter der Norm zurückgeblieben ist, als „angeborene Kahlheit, Nacktheit, Haarlosigkeit, als Atrichia congenita, Oligotrichia congenita, Depilatio und Alopecia congenita bezeichnet (1) und die einzelnen Fälle je nach der Ausdehnung des Defektes als solche allgemeiner oder partieller Art beschrieben.

Die Bezeichnungen Depilatio congenita oder Alopecia congenita sind aber meiner Meinung nach insoferne unpräcise, als man unter „Depilatio“ und „Alopecie“ gewöhnlich das Ausfallen früher vorhandener Haare versteht, während es sich doch in allen den Fällen angeborenen Haarmangels um das gänzliche Fehlen oder die mangelhafte Anlage der Haare von vorneherein, also um einen Bildungsfehler handelt. Beide ganz verschiedene Prozesse mit einer und derselben Bezeichnung zu belegen, ist aber unstatthaft und möchte ich deshalb vorschlagen, die ungenauen Benennungen auszumerzen und die ganze einschlägige Gruppe von Anomalieen in der Behaarung mit dem

Namen Hypotrichose im Gegensatz zur normalen Behaarung oder Eutrichose und zur Überbehaarung oder Hypertrichose zusammenzufassen. Durch Beifügung eines charakteristischen Adjektivums können dann die einzelnen Fälle leicht näher präcisiert und so wenigstens ein Teil der Konfusionen und Missverständnisse vermieden werden, welche uns zur Zeit noch, wie am Schlusse gezeigt werden soll, die richtige Deutung der Anomalieen in der Behaarung in so hohem Grade erschweren. —

Alle jetzt lebenden Säugetiere sind abgesehen von dem für sie charakteristischen Säugeapparate durch den Besitz von Haaren den übrigen Wirbeltierklassen gegenüber in scharfer Weise ausgezeichnet, ein triftiger Grund für Oken die ganze Gruppe als „Haartiere", für Blainville sie als „Pilifera" systematisch zusammenzufassen. Thatsächlich ist denn auch die nach dem morphologischen Gesichtspunkte, nach dem Besitze eines Haarkleides, getroffene systematische Abgrenzung schärfer, als die nach ihrer gemeinsamen physiologischen Leistung des Säugens gewählte geläufige Benennung „Säugetiere". Denn auch die noch mit einem sehr primitiven Säugeapparat ausgestatteten und noch dazu, wie die neuesten Untersuchungen gezeigt haben, eierlegenden niedersten Typen der jetzt lebenden „Säuger", das Schnabeltier und der Ameisenigel, gehören, obgleich sie durch die Art ihrer Brutpflege Übergangsformen darstellen, doch durch den Besitz eines Haarkleides einwandslos zur Gruppe der Haartiere.

Gänzlicher Mangel aller Haare in den verschiedenen Lebensaltern, ist unter normalen Verhältnissen — mit so wenig weiter unten angeführten Ausnahmen, dass selbe nur die Regel bestätigen — noch bei keinem Haartiere beobachtet worden. Übersieht man freilich die Ausbildung des Haarkleides beim Embryo und beim erwachsenen Individuum, so ergeben sich bei den einzelnen Typen mancherlei und nicht unbeträchtliche Schwankungen. Während die Beutler und viele Nager z. B.

Fig 1

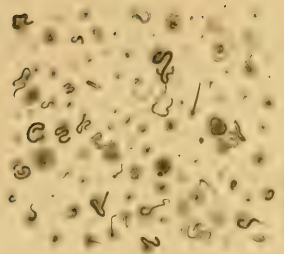

Fig. 6.

Fig 4

Fig 7

Fig 10

Fig. 11.



Fig. 9

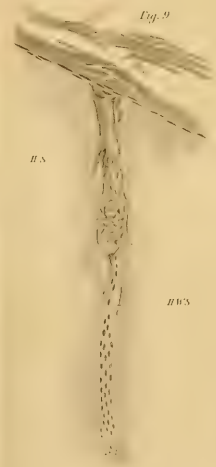

Fig. 8.

Fig. 2

Fig. 3.

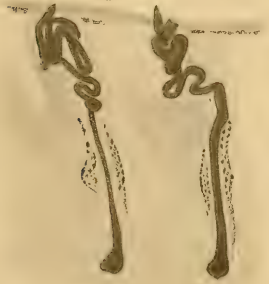

Fig 5

nackte oder fast nackte Junge zur Welt bringen, sind solche bei anderen Familien schon bei der Geburt mit reichlichem Haarwuchs, wie beispielsweise die Huftiere, oder einem wohl entwickelten Pelze versehen, wie die Raubtiere. Die haarärmsten Tiere sind zweifellos die Wale, von denen nach einer freundlichen brieflichen Mitteilung Kückenthals die Bartenwale ausser den Spürhaaren an Ober- und Unterlippe noch einzelne über den Kopf zerstreute Haare besitzen, welche bis in die Gegend der Nasenöffnungen reichen und sich zum Teile auch noch beim Erwachsenen erhalten, während bei Zahnwalen zwar die Embryonen noch einige Spürhaare am Oberkiefer besitzen, die aber zur Zeit der Geburt ausfallen. Nur ein Süsswasserdelphin (Inia) besitzt auch im erwachsenen Zustande Spürhaare, gänzlich haarlos sowohl im embryonalen als erwachsenen Zustande sind nur der Weisswal (Beluga leucas) und der Narwal (Monodon monoceros). Diese Gruppe enthält somit einige wenige wirklich haarlose Säuger.

Der vielfach in viel ausgedehnterem Grade angenommene und als Anpassung an das spätere Wasserleben gedeutete embryonale Haarwechsel der Wale beschränkt sich dieser Angabe nach thatsächlich nur auf das Ausfallen vereinzelter Spürhaare, also der Haare, die sich zeitlich vor den übrigen Haaren beim Embryo anlegen und bei Reduktion des Haarkleides zuletzt schwinden, indem sie bei land- und wasserbewohnenden Haartieren zeitlebens als besondere Fühlorgane funktionieren und sich so auch bei minimal behaarten Typen mit Ausnahme der angeführten Wale und des Menschen (möglicherweise auch der Anthropoiden) erhalten, bei welch letzterem mit dem aufrechten Gange die Hand als Tastorgan im weitesten Sinne des Wortes in vielfältigster Weise für die nutzlos gewordenen Spürhaare der Augenbrauen, der Wangen-, Lippen- und Kinngegend eintritt.

Bezüglich der bei den erwachsenen Säugetieren auffallenden grossen Schwankungen in der Behaarung darf man im allge-

meinen mit Leydig sagen, dass die Entwickelung des Haarkleides im umgekehrten Verhältnisse steht zur Dicke der Haut, speziell der Epidermis. Beide, Haar und Epidermis, treten vikariierend für einander zum Schutze des Körpers ein. Es mag in dieser Hinsicht nur an die Woll- und Pelzträger mit zarter Epidermis und dünner Haut bei dichtem Haarkleide und an die Pachydermen, Schuppen- und Gürteltiere mit ihrer oft durch dicke Borken, Platten- und Schilderbildung geradezu panzerartig verdickten Epidermis und ihren spärlichen oft nur auf die Schweifspitze, die Innenfläche der Ohrmuschel, die Nasenlöcher, die Lidränder und die Lippen beschränkten Haaren erinnert werden.

Zur Genüge bekannt ist ferner die Beeinflussung des Haarkleides durch Klima, Domestikation und die durch die Natur selbst oder durch den Menschen getroffene Auslese zur Nachzucht. So hat beispielsweise das unserem Wildschwein entstammende occidentale zahme Schwein gewöhnlich sein Wollhaar gänzlich verloren und nur die Borsten erhalten, während seine wilden Stammeltern noch beide Haararten besitzen und im Winter durch reichlich entwickeltes Wollhaar den Unbilden der Witterung trotzen. Auch die orientalischen domestizierten Schweine haben ihr Haarkleid beträchtlich verändert und sind in einzelnen Rassen fast völlig nackt geworden. Bei den domestizierten Schaf- und gewissen Ziegenrassen dagegen hat der Mensch durch Zuchtwahl das Deckhaar der wild lebenden Stammeltern ausgemerzt und nur das Wollhaar erhaltend „auf Wolle" weitergezüchtet.

Auch der Mensch besitzt bekanntlich ein vollkommenes, freilich aus den zarten Primär- oder Wollhaaren, der Lanugo, bestehendes embryonales Haarkleid und macht, wie die meisten Säugetiere, einen teilweisen embryonalen Haarwechsel durch, insoferne er einen Teil seiner Primärhaare am Kopfe schon intrauterin abstossen kann, um sie dann kürzere oder längere Zeit nach der Geburt durch Sekundärhaare zu ersetzen. Als rudimentäres Organ, als welches man das Primär-

haarkleid des Menschen zweifellos auffassen muss, zeigt dasselbe eine grosse und bekannte Variabilität, wie sie rudimentären Organen überhaupt zukommt, und damit — über die Lanugo bei den Neugeborenen und Embryonen der verschiedenen Menschenrassen, ausser der kaukasischen wissen wir ausser vereinzelten Notizen so gut wie nichts — wohl einen fast unendlichen Wechsel in seiner Ausbildung.

Eine allmähliche Reduktion der ursprünglich wohl entwickelten Behaarung soll ausser an der Kopfhaut alternder Menschen — die eigentlichen mit Depilation verbundenen Erkrankungen liegen ausserhalb des Rahmens dieser Arbeit — auch bei wild lebenden Wiederkäuern, namentlich bei alten Büffeln und Kameelen vorkommen. Bei ersteren sollen im hohen Alter nurmehr der Nacken, die Backen und die Gegend über den Augen, sowie die Läufe behaart bleiben.

Es ist ferner leicht zu beobachten, dass die Haut in ihren epidermidalen Anhangsbildungen beim Menschen und den Haustieren wie ein Manometer die Bilanz der Ernährung anzeigt. Ein gut genährter Organismus besitzt glattes, weiches Haar, während dasselbe bei Kranken, Rekonvalescenten und Kümmerern spröde, trocken, ungleich dick, brüchig ist und leicht ausfällt.

Es sei hier auch auf die gleichzeitig mit der Depilation im Gefolge von Krankheiten auftretenden Nagelrinnen und das allerdings seltenere aber immerhin zur Genüge bekannte Wacklig- oder Kariöswerden der Zähne bei Schwangeren, an die Hornrinnen tragender Kühe und an die konstant an den Hufen der Fohlen auftretende Furche erinnert, die regelmässig die durch den Übergang des Saugfohlens von der Muttermilch zur Pflanzennahrung bedingte Schwankung in der Ernährung markiert.

Alle diese Beispiele führen, wie das meist bei kräftigen Menschen mit starkem Haarwuchs gepaarte kräftige Gebiss, den

Beweis, dass die genetisch einem Mutterboden, dem Hornblatt entstammenden Epidermisabkömmlinge, die Haare, Hufe, Nägel, Krallen und das Schmelzorgan der Zähne, auch postembryonal als ein in physiologischer und pathologischer Hinsicht mehr oder weniger solidarisches Ganzes angesehen werden müssen, wobei jedoch eine gewisse Selbständigkeit der einzelnen Epidermisabkömmlinge, namentlich des Gebisses, dem gemeinsamen Mutterboden gegenüber keineswegs geleugnet werden soll.

Alle die skizzierten extremen Zustände in der Beschaffenheit des Haarkleides sind aber durch mannigfache individuelle und generelle Übergangsformen mit einander verknüpft und führen durch viele Zwischenstufen allmählich hinüber zu jenen seltenen und teilweise mit Abweichungen der Nagel-, Klauen-, Huf- und Zahnbildung angeborenen Anomalien der Behaarung, der Hypotrichose und Hypertrichose, die nur dann richtig gewürdigt werden können, wenn man vorher die in der Ausbildung des Haarkleides im allgemeinen herrschenden normalen Schwankungen und ihre Gründe in's Auge gefasst und die Gemeinsamkeit des Mutterbodens für die Gebiss- und die gesamten Epidermisbildungen entsprechend gewürdigt hat.

Der in den folgenden Zeilen behandelte Fall betrifft ein völlig nackt geborenes noch 5 Wochen im Stalle gehaltenes, aber leider trotz aller aufgewendeten Sorgfalt während der kalten Maitage des Jahres 1887 neun Wochen alt verendetes männliches Ziegenlamm. Die Sektion ergab keine Erkrankung oder Anomalie innerer Organe. Das schwarz und weiss gefleckte Tierchen ist, wie ein Vergleich mit einem gleichaltrigen normalen Individuum zeigt, auffallend klein. Zweifellos hatte die Ernährung durch die gestörte Wärmeökonomie in bedeutendem Grade gelitten.

Die Länge vom Gesässbeinhöcker bis zur „Brustspitze", dem deutlich fühlbaren Ende des das Manubrium sterni bildenden

„Schnabelknorpels", beträgt 34 cm, ebensoviel die Widerristhöhe. Mit Ausnahme der schwarz pigmentierten Flecken und einiger rein weisser Stellen im Gesicht, sowie am Carpus und Tarsus fiel während des Lebens eine diffuse chokoladebraune Färbung vor allem an den Ohren, der Schläfengegend und den Beinen auf. Am im Alkohol liegenden Präparate ist hiervon wenig mehr zu sehen, ein schmutziger grauer Ton ist an die



Fig. 1.

Stelle der Chokoladefarbe getreten, die, wie gleich erwähnt werden mag, der Effekt der durch die Epidermis durchscheinenden Blutfarbe und des in der Epidermis und Cutis ziemlich reichlich vorhandenen Pigmentes ist.

Die Hufe sind mit Ausnahme der beiden am linken Vorderfusse teilweise gefleckten Schalen weiss, nicht pigmentiert und nach Form und Grösse normal. Auch die Bezahnung zeigt

nach Zahl und Grösse der Zähne die für das Alter des Tierchens typischen Verhältnisse.

Die ganze Haut erschien am Neugeborenen auf den ersten Blick mit blossem Auge völlig nackt, haarlos. Erst genauere Untersuchung zeigte, dass namentlich am Rücken, an den beiden Schultergegenden, in der Kreuzgegend und am Schweife, sowie ferner an der Fesselgegend und Krone des Hufes sehr spärliche, meist ganz feine flaumartige, teils pigmentierte, teils farblose kurze etwa 1/2—1 mm lange Härchen zu finden sind. Die auffallende Runzelung der nackten Haut hatte dem Einsender die Vermutung nahe gelegt, dass das Tierchen eine Kreuzung von Schafbock und Ziege sein möchte, da bei der betreffenden Schafherde auch Ziegen, darunter die Mutter des Böckchens geweidet wurden. Wiewohl man nun Bastarde von Schafen und Ziegen kennt, entsprach im vorliegenden Falle die Annahme der Wahrheit nicht, da alle charakteristischen Zeichen, vor allem die für Ziegenlämmer so bezeichnende Breite der Stirnregion, für eine reine Ziege sprachen. Hautrunzeln, wie sie ja allerdings in bestimmter Entwickelung bei manchen Schafrassen vorkommen, sind hier nicht ausschlaggebend, da sie, wenngleich viel weniger entwickelt, auch dem neugeborenen Zicklein nicht fehlen, gewöhnlich aber, vom Haarkleid bedeckt, nicht weiter beachtet werden. Allerdings waren sie wohl im vorliegenden Falle durch die in Ermangelung des wärmenden Haarschutzes frierende und kontrahierte Haut gleich nach der Geburt wesentlich vertieft.

Später wurde allmählich die Behaarung etwas deutlicher und verbreiteter, blieb aber für das Alter des Tierchens weit hinter der normalen zurück und nach Zahl und Länge der Haare ausserordentlich spärlich. An dem mir in Spiritus liegend übergebenen Kadaver sind der Nasenrücken, die Lippen und die Schnauze völlig haarlos, ebenso die Innenfläche beider Ohren. An deren Aussenfläche finden sich nur spärliche, ganz kurze

höchstens 1 mm lange schwarze Härchen, auf der Innenfläche dagegen kleine schwarze Prominenzen der Haut, aber keine Haare.

Die Lider sind ebenfalls nackt, Cilien und Spürhaare fehlen völlig. Die Streckseite des Carpus und Metacarpus ist namentlich lateralwärts völlig nackt, ebenso die Streckseite des Tarsus und Metatarsus. Der ganze übrige Körper ist, wie namentlich an den schwarz pigmentierten Körperstellen sehr deutlich zu sehen, nur mit kurzen in maximo $1^1/_2$—2 mm langen Härchen bedeckt, deren Zartheit und geringe Entwickelung namentlich die nicht pigmentierten Hautstellen haarärmer erscheinen lassen, als sie, wie Lupenbetrachtung lehrt, thatsächlich sind.

Am besten entwickelt ist die Behaarung noch auf der lateralen Seite im Gebiete der Hypochondrien, des Mesogastriums, ferner des Rückens, des Gesässes und der Cutis des Schweifes, sowie der seitlichen Schultergegenden. Die pigmentierten Stellen erinnern durch die Kürze der wirren und verbogenen Haare an feinen Filz oder Pappendeckel. An vielen Stellen des Halses und Kopfes sind die an und für sich schon pigmentierten und durch die kurzen schwarzen Haare dunkel schiefergrau gefärbten Flecken noch von einem $^1/_2$—1 cm breiten braunen Rande eingefasst, der aber völlig haarlos, seine braune Farbe nur der Pigmentierung der Haut verdankt.

Die genauere Untersuchung abgeschnittener Haare ergiebt bei fast allen das Fehlen der Spitze. Nur an den feinsten Lanugohärchen ist dieselbe erhalten. Die Haare müssen also sehr brüchig gewesen und noch während des Lebens geknickt und abgebrochen sein.

Vielfach findet man zwischen den stärkeren kurzen und geraden Stummeln bei Lupenbetrachtung kleine Spiralen oder winkelig verbogene Haare, namentlich längs des Nackens und des Rückens. Ebenso fallen kleine schwarze die Epidermis emporwölbende Höckerchen zwischen den Haaren auf. Fig. 1.

Taf. I. Die Haut sieht an solchen Stellen, mit blossem Auge betrachtet, wie mit Lampenruss geschwärzt aus.

Es handelt sich also in diesem Falle um eine fast vollständige angeborene Haarlosigkeit, an deren Stelle allmählich eine verspätete und zur Zeit des Todes nach Entwickelung und Ausdehnung des Haarbestandes noch sehr unvollständige Behaarung trat.

Von ähnlichen seltenen Fällen angeborener gänzlicher oder teilweiser Haarlosigkeit verzeichnet die Veterinär-Litteratur in den mir zugänglichen Werken keinen Fall, anderweitig fand ich folgende Beispiele angeführt.

1. Wiederkäuer.

a) Ziege, männlich, 6 Wochen alt. Die Mutter war von ihrem 7 Monate alten normal behaarten Sohne gedeckt worden.

Ein Herr Tiemann (2) meldet, dass in Breslau eine Ziege drei Kitzlein ablammte. Zwei derselben waren normal behaart, das erstgeborene aber war völlig haarlos und „wird es vielleicht mit Ausnahme der Wangen und der Ohren bleiben." Die Haut ist dem äusseren Anschein nach durchaus gleich mit der der nackten Hunde, mit welcher auch die Färbung absolut übereinstimmt. Sie ist nämlich chokoladebraun und ändert auch je nachdem die Körperteile mehr oder weniger der Luft und dem Licht ausgesetzt sind, in Dunkel und Helle ihre Farbe ab. Bei der gewöhnlichen Ziegenhaut sind die Mündungen der Haarbälge deutlich erkennbar. Bei der nackten Ziege aber ist, wie bei den nackten Hunden von solchen nichts zu erkennen. Weitere über diesen Fall in Aussicht gestellte Mitteilungen sind nicht erschienen.

b) Rind (3).

Im neuen zoologischen Tiergarten zu Stuttgart, welcher mit Werners zoologischem Garten verbunden wurde, befindet sich

(1871) ein in Württemberg geborenes „haarloses" einjähriges Rind. Dasselbe ist mit Ausnahme eines äusserst zarten, nur gegen das Licht sichtbaren Flaumes völlig haarlos und durchweg dunkel dottergelb. Die Haut glänzt wie lackiert. Als besonders schön wird der Kopf geschildert, dessen ganze Stirnseite von äusserst feinen, tiefen und regelmässigen zahlreichen Falten durchzogen ist. Über die Bezahnung fehlen Angaben.

2. Pferde.

a) Eine 6 Jahr alte 15 Faust hohe vollkommen gut gebaute und wohlgenährte mit Ausnahme einzelner Stümpfe von Geburt aus völlig haarlose Stute beschreibt Müller (4). Dieselbe wurde von einem Kavallerieoffizier in Galizien von einem wandernden Zigeuner gekauft, der sie aus Russland und weiter aus Afrika gebracht haben will, wo es, seiner Aussage nach, im Innern „Hunderte solcher Tiere" geben solle. Die Haut, durchweg braunschwarz — nur der hintere rechte Ballen und die Hälfte der Fessel ist weiss —, ist ausserordentlich zart und fein, sammetartig weich und glänzend. Sie wird sehr leicht durch den Nasenriemen und das Kopfgestell wund. Lebhafte Epidermisabschilferung ist zu konstatieren. Deckhaare mangeln am ganzen Körper vollständig, ebenso Mähne und Schopf, Augenwimpern und Schweifhaare. Nur an der Schweifspitze finden sich circa 10—12 etwa 1 Zoll lange vereinzelt stehende schwarze unbiegsame spröde Haare. Ebenso sieht man einige längere Haare an der innern Ohrmuschelfläche. Wenige zerstreute Spürhaare stehen an den Lippen, 2—3 Scheuhaare unter den Augen im Gesichte. Die Kastanien sind gut entwickelt, der Sporn fehlt ganz. Hornschuhe wohl gebildet, schwarz. Über die Bezahnung wird keine weitere Angabe gemacht. Jedenfalls zeigte dieselbe, wie aus dem guten Ernährungszustande und der Angabe des Alters des Tieres erhellt, keine wesentlichen Defekte, die sonst doch wohl erwähnt worden wären.

b) Der Gouverneur von Turkestan, General von Kaufmann, schenkte dem zoologischen Garten in Moskau ein unbehaartes Pferd (5). Durch die dünne, völlig haarlose Haut ist jede Ader zu sehen. Von Mähnen-, Schopf- und Schweifhaaren findet sich keine Spur. Die Hautfarbe ist dunkel, sammetartig, matt. Das Pferd ist von sehr schönen Formen, orientalischem Typus, mittlerer Grösse und wird, weil gegen Kälte sehr empfindlich, durch einen Pelz von Schaffellen und vier ebensolche Ärmel gegen rauhes Wetter geschützt. Angaben über Bezahnung fehlen.

c) Ein „nacktes" Pferd wurde 1874 in einer Tierbude zu Breslau gezeigt. Das Tier, ein Wallach, ähnelt sehr dem arabischen Pferde und Dr. Prätorius (6) der die betreffende Mitteilung macht, ist geneigt, es mit Brehm, der es auch untersucht und beschrieben zu haben scheint — wo, konnte ich nicht finden — für eine Varietät dieser Rasse zu halten. Brehm sagt nämlich, „diese Pferderasse sei erst in neuerer Zeit durch Zigeuner aus der Krim mitgebracht worden und zwar nur in einzelnen Exemplaren, da sie sehr selten sei."

Die Hautoberfläche des Tieres ist völlig glatt, wie Gummi anzufühlen und von dunkel mausgrauer Farbe. Die Vorderhand, besonders der Kopf sei etwas dunkler und um die Schnauze herum sei das Tier fast schwarz. An vielen Stellen, so besonders am Halse, bildet die Haut zahlreiche Falten. Ausser einem auf der Stirn stehenden halbmondförmigen weissen Fleck zeigen sich noch an einzelnen Stellen weissliche Punkte und Flecken, herrührend von Bremsenstichen oder bedingt durch Kneifen seitens eines als Gegensatz daneben stehenden normal behaarten Schimmels. Jährlich zweimal, im Frühjahr und Herbste häutet sich das Pferd. Die Haut löst sich dann beim Abwaschen des Tieres in Lappen von Handtellergrösse und darüber ab. Die Fesseln sind fleischrötlich gefärbt und spärlich mit weichen Wollhaaren besetzt. Ausserdem besitzt das Pferd nur an einzelnen Stellen Haare, nämlich oberhalb der braun-

schwarzen Hufe und am Schwanz, an dessen Ende aber nicht, wie Brehm sagt, 10—12, sondern mindestens 30—40 gegen 1 Fuss lange Haare stehen. In der Grösse übertrifft das Tier das arabische Pferd wenig, es ist gegen Kälte sehr empfindlich und war das Reitpferd eines Turkomajors in Afrika, wo es jung eingefangen und aufgezogen worden war. Nach der Schlacht bei Sedan, in der sein Reiter gefangen genommen wurde, wurde es von seinem jetzigen Besitzer erstanden. Prätorius meint, dass demnach Afrika, ebenso wie als Vaterland eines Teils der nackten Hunde, so auch als Heimat der geschilderten nackten Pferderasse, respektive Varietät anzusehen sei. Dass nackte Pferde bisher durch Zigeuner aus der Krim gebracht worden seien, sei ohne Bedeutung, da diese unstäten Wanderer selbe ja schon aus dritter oder vierter Hand gekauft haben könnten.

Noll bemerkt in einer Fussnote, meiner Meinung nach ganz richtig, dass man durch Züchtung solcher, wie es scheint, in den wärmeren Klimaten häufiger auftretenden Tiere wohl haarlose Rassen fixieren könne, die sich jedoch für unser Klima wenig eignen dürften.

Thatsächlich handelt es sich bei allen diesen Beispielen von haarlos geborenen Pferden nur um Individuen der orientalischen Rasse, während ich keinen Fall von Hypotrichose vom occidentalen norischen Pferde in der Litteratur aufzufinden im Stande war. Das orientalische Pferd ist aber bekanntlich durch seine feine Haut und sein ausserordentlich feines seidenartiges Haar schon zur Hypotrichosis disponiert und den Züchtern ist es wohlbekannt, dass als Zeichen der Überzüchtung das Extrem der Feinheit und Weichheit der Haare verbunden mit deren spärlicherem Wuchse und sehr dünner Haut aufzutreten pflegt.

3. Hunde.

Von Hunden kommt bekanntlich eine „haarlose" Rasse als sogenannte „ägyptische Hunde" aus Afrika. Haarlose Hunde

soll aber auch schon Columbus auf den westindischen Inseln vorgefunden haben. Diese nackten Hunde verbrauchen sehr viel Nahrung, ihre Haut blasst bei Kälte ab und wird dann schmutzig-grau, während sie sonst rötlich mit schwarzen Flecken, chokoladefarbig oder ganz schwarz ist. Ein von Tiemann beschriebener Bastard eines solchen Hundes, gezeugt mit einem normal behaarten, hatte nur Haare am Kopfe, Schwanze und an den vier Beinen. Yarell (7) fand bei Untersuchung dreier ägyptischer Hunde mit dem Haarmangel gepaart eine hochgradige Reduktion des Gebisses und ebenso bei einem haarlosen Pinscher unvollständige Backzahnreihen. Meist betreffen die Defekte des Gebisses die Schneidezähne, die Eckzähne und die Prämolaren. In einem Falle fehlten mit Ausnahme des Reisszahnes jeder Seite alle Zähne.

Ich selbst habe mehrere „haarlose" Hunde gesehen, bei denen die Behaarung entweder auf einige flaumartige Haare meist am Rumpfe oder nur auf einige borstenartige schwarze Stümpfe beschränkt war, zu näherer Untersuchung ergab sich, trotzdem diese keineswegs schöne Rasse in grösseren Städten vielfach Liebhaber findet und trotz vieler in dieser Hinsicht aufgewandten Mühe keine Gelegenheit.

Weitere Fälle von angeborenem Haarmangel bei Tieren mögen vielleicht da und dort noch gelegentlich verzeichnet sein, doch fand ich keine Anhaltspunkte für weitere vorhandene einschlägige Mitteilungen.

Auch bei wild lebenden Tieren kommen möglicherweise dann und wann einmal Fälle von angeborener Hypotrichosis vor, die aber mit Ausnahme der heissen Länder zu baldigem Tode in Folge von gestörter Wärmeökonomie führen dürften.

Aus allen den angeführten Fällen ergiebt sich, dass es sich niemals um absolute angeborene Haarlosigkeit, sondern nur um eine nach Länge, Dicke und Zahl der Haare sehr beträchtlich hinter der Norm

zurückbleibende rudimentäre Ausbildung des Haarkleides handelt, das freilich an vielen und ausgedehnten Stellen auch gänzlich fehlen kann.

Eine anatomische Untersuchung der Haut hypotrichotischer Tiere ist bislang, wie es scheint, in keinem Falle vorgenommen, sicher nicht veröffentlicht worden. Eben so wenig ist bekannt, wie sich das embryonale Haarkleid solcher Tiere verhält, ob dasselbe sich etwa durch embryonalen Haarwechsel reduziert, indem an Stelle der ausgefallenen Haare keine neuen treten oder ob, was mir wahrscheinlicher ist, schon beim Embryo eine mangelhafte Anlage der Haarkeime festzustellen ist.

Beim Menschen kennt die Litteratur, wenn wir von älteren zweifelhaften Fällen absehen, in denen es sich möglicherweise um einen nachträglichen Verlust der Haare in Folge sehr verschiedener Ursachen gehandelt haben kann, nur etwa ein Dutzend bisher ohne jede Ordnung aufgeführter Fälle von angeborenem Haarmangel, die wir nach den folgenden Gesichtspunkten ordnen:

I. Angeborener Haarmangel gepaart mit Zahnmangel oder Unregelmässigkeiten in der Bezahnung oder Nagelbildung.

Zwei erwachsene Juden, die weder Haare noch Zähne je gehabt haben, beschreibt Dauz (8). Zwei ähnliche Fälle bringen die Salzburger medico-chirurgische Zeitung (9), sowie die Transactions of Society of London (10). Auch Sedgwick (11) berichtet über mehrere auffallende Fälle von vererbter Kahlheit mit vererbtem gänzlichem oder teilweisem Fehlen der Zähne. Leider war mir die betreffende Arbeit nicht zugänglich.

Sehr interessante Mitteilungen über eine haarlose Familie giebt Waldeyer (12) nach Angaben von Ecker.

Die Familie B. lebt in Andolsheim unweit Colmar im Oberelsass. Die Grosseltern der gegenwärtigen Generation, Matthias B. und Maria St. waren beide normal behaart. Von ihren 5

Kindern waren 4 haarlos: Maria, Katharina, Salome und Michel. ein zweiter Sohn Matthias war behaart. Letzterer hat 5 Kinder, die ebenfalls behaart sind.

1. Maria verheiratete sich mit einem normal behaarten Verwandten, Johann B. und gebar demselben 6 Kinder, darunter 1 haarlosen Knaben und 2 haarlose Mädchen. Eines dieser letzteren war verheiratet in Fortschweier und hat einen haarlosen Knaben, der noch (d. h. anno 1884 zur Zeit der Waldeyerschen Mitteilung) lebt. Die Haarlosigkeit hat sich also bis in die dritte Generation vererbt!

2. Katharina B. verheiratet mit dem normal behaarten J. M. in Behlenheim hatte 4 normal behaarte Kinder.

3. Salome B. verheiratet mit einem normal behaarten Verwandten M. B. gebar 14 Kinder, von denen etwa die Hälfte haarlos war. Die Kinder starben alle früh, bis auf den zur Zeit in Andolsheim noch lebenden haarlosen Daniel B.

4. Michel B. ist in Andolsheim verheiratet. Seine Ehe ist kinderlos. Er gilt für geistig unentwickelt und ist schwer zugänglich. Ein sehr glaubwürdiger Zeuge M., welcher Daniel B. bei der Rekrutenmusterung sah, giebt an, dass derselbe am ganzen Körper haarlos sei. Bei allen fraglichen Personen seien die Fingernägel difform verdickt. Bei den Männern fänden sich auf dem Kopfe einige ganz feine Härchen, die aber im Nacken fehlten. Spätere Angaben von Herrn Dr. Wasserfuhr in Strassburg übermittelt, besagen, dass Daniel B. und Michel B. auf dem Kopfe und im Genicke feines ganz blondes Lanugohaar tragen.

Über die noch früheren Verhältnisse der Familie war nichts bekannt.

In diesen Fällen ist die teilweise Heredität der Anomalie in zweifelloser Weise konstatiert.

Jones und Aitkens (13) fanden bei der Untersuchung der Haut eines Individuums mit angeborenem Haarmangel, verbilde-

ten Fingernägeln und unregelmässig gestellten Zähnen die Cutis des Haarbodens durch ein strangförmig areoläres Gewebe mit eingelagerten Fettzellen und Körnchenhaufen ersetzt. Zwischen den veränderten Follikeln findet man hie und da Andeutungen von Papillen. Die Epidermis ist atrophisch. Zweifellos handelt es sich in diesem Falle um eine allgemeine Hypoblasie des Hornblatts und seiner Abkömmlinge.

II. Angeborener Haarmangel ohne Zahn- und Nageldefekte:

1. Bei zwei haarlos geborenen gegen 40 Jahre alten Australiern, Schwester und Bruder aus dem Stamme Bogoll, fand Miclucho-Maclay (14) ausser einigen Wimpern und vier Haaren an einem Nasenloch keine Haare am ganzen Körper des Mannes, auch keine Lanugo scheint vorhanden gewesen zu sein. Beim Weibe waren nur einige Wimpern, deren Spitzen, wie beim Manne abgebrochen waren, vorhanden. Äusserlich war bei beiden keine Spur einer Hautaffektion zu entdecken. Zähne bei beiden Individuen vollzählig, keiner kariös. Eine ältere Schwester war ebenfalls haarlos gewesen, hatte aber normal behaarte Kinder geboren. Über die Behaarungsverhältnisse der Eltern war nichts Sicheres zu erfahren.

2. Einen nicht minder interessanten Fall beschreibt Schede (15). Zwei Kinder einer Bauernfrau, ein 13jähriger Knabe und ein 6 Monate altes Mädchen waren vollkommen kahl geboren worden. Auch später hatten sich keine Haare entwickelt. Es fehlte jede Andeutung von Haaren, Augenbrauen, Augenwimpern und jede Spur von Wollhaar. Im Übrigen waren beide Kinder vollkommen ausgebildet und ihrem Alter entsprechend entwickelt. Beide durchaus gesunde Eltern erfreuten sich eines vollen Haarwuchses, ebenso zwei andere Kinder, welche im Alter zwischen den haarlosen standen. In einem Stückchen excidierter Kopfschwarte des Knaben fand Schede gut entwickelte mit freier

Öffnung direkt auf die Haut ausmündende Talgdrüsen und Haarrudimente in den tieferen Cutisschichten als kurze, gerade oder nur wenig gewundene „Schläuche ohne wahrnehmbare Höhlung", welche ihrem ganzen Bau nach mit der äusseren Wurzelscheide übereinstimmten. Zentrale zwiebelartige Anhäufungen aus plattgedrückten Epidermiszellen verwandelten die Epithelzapfen vielfach in mikroskopische Atherome. Schweissdrüsen sind normal entwickelt. Auch Haarbalgdrüsenmuskeln sind vorhanden. Von einem Haare oder einem ausgebildeten Haarbalg war nichts zu finden. Die rudimentären nur in der Tiefe der Cutis vorhandenen und angeblich mit der Epidermis nicht in Zusammenhang stehenden Haarbalgrudimente hatten es nur zur Produktion von Epidermisschuppen gebracht, die sich bei dem gänzlichen Mangel eines jeden Ausführungsganges in Form von mikroskopischen Hornkugeln anhäuften. Äusserlich war der Kopf des Knaben glatt, wie eine Billardkugel. Soweit Schede.

Zweifellos war es in diesem Falle zur Anlage der primitiven Haarkegel, die, wie wir wissen, beim Menschen gegen Ende des dritten und Anfang des vierten Monats auftreten, und zur Sonderung in die Malpighische Schichte des Balges und der Haaranlage nebst Haarwurzelscheide (innere Wurzelscheide der Autoren) gekommen. Es geht dies schon daraus hervor, dass Talgdrüsen vorhanden sind, die von den Zellen der Malpighischen Schichte des Balges erst dann entstehen, wenn alle Teile des primitiven Haarkegels differenziert und gewöhnlich die Haare schon etwas entwickelt sind. Wie weit letzteres hier der Fall war, ist nicht zu entscheiden. Aus der der Abhandlung beigegebenen stark schematisierten Abbildung ist kein sicherer Schluss auf die Ursachen der Hemmungsbildung zu ziehen, möglicherweise blieb die Anlage der Haarpapillen aus. Über das Vorhandensein oder Fehlen derselben sagt Schede leider kein Wort. Die drei Fälle von Jones und Aitkens, Miclucho-Macley und Schede

sind Beispiele der ausgedehntesten bis heute bekannten Hypotrichosen.

III. Die dritte und wohl häufigste Form von totaler angeborener Haarlosigkeit ist weniger durch bleibenden Haarmangel am ganzen Körper als durch verzögerte Anlage und verspäteten Durchbruch der Haare durch die Epidermis ausgezeichnet.

In solchen Fällen tritt kürzere oder längere Zeit, oft erst nach Jahren Lanugo und später normales kräftiges Haar auf. So erzählt Steimning (16) von zwei Judenkindern, die bei der Geburt nur mit Vernix caseosa bedeckt, gänzlich haarlos, sonst aber gesund waren. Einen ebensolchen Fall führt Rayer (17) an. Nach Schenk (18) soll König Ludwig von Ungarn ganz haarlos auf die Welt gekommen sein. Bei einem zweijährigen, sonst in jeder Hinsicht normalen Mädchen fand Michelson (19) nur etwas Wollhaar auf dem Kopfe.

1. Einen ebenfalls hierhergehörigen Fall beschrieb Luce (20) bei einem 8½jährigen nach Angabe seiner Mutter völlig haarlos geborenen Mädchen. Im 6. Monat nach der Geburt hatten sich eine Anzahl kleiner über den Kopf verbreiteter Erhabenheiten gezeigt. Die ersten Haare aber wurden erst im 6. Lebensjahre bemerkt. Bei genauerer Untersuchung konstatierte Luce, dass neben zahlreichen Wollhaaren wenige schwarzgraue Haare von normaler Stärke und 1½ cm Länge vorhanden waren. Die Kopfhaut zeigte derbe konische Knötchen von unveränderter Hautfarbe, aber mit einem zentralen schwarzen Punkt. Lüftete man unter Lupenvergrösserung mit einer Nadel die Decke der Knötchen, so sah man unter derselben eine schwarze Masse, die sich mittelst der Nadelspitze herausheben und als zusammengerolltes Haar erkennen liess.

Es handelte sich hier also um Verhältnisse, die gewöhnlich als Lichen pilaris bezeichnet und auch bei partieller Hypotrichose mehrfach beobachtet worden sind.

Die mittelst der Nadelspitze aus dem Balge gehobenen Haare zeigten in regelmässigen Abständen abwechselnd dünnere und spindelförmig verdickte Stellen, also neben der Anomalie der Haaranlage die Anomalie in der Bildung des Haarschaftes, welche vom Menschen in neuerer Zeit mehrfach (21) beschrieben und als „Ringelhaare" oder Aplasia pilorum intermittens seu moniliformis (monile = Halsband) bezeichnet und bei mangelhafter und normaler Behaarung gefunden worden ist. Die meisten Untersucher der Ringelhaare sind darüber einig, dass die verdünnten unter der normalen Dicke des Schaftes zurückbleibenden Internodien des Haares als die anomalen abnormen dünnen Stellen des Haares aufzufassen seien. Ich will dem im allgemeinen nicht widersprechen, erlaube mir aber gleichzeitig auf meine kleine Mitteilung „Über Haarspindeln und Haarspiralen" zu verweisen (22), in der ich ähnliche Verhältnisse, zum erstenmal auch auf Schnitten durch die Haarbälge untersucht, beschrieben und meine Anschauungen über die mechanische Ursache dieser Verbildungen mitgeteilt habe. In diesem Falle übertreffen die spindelförmigen Verdickungen an vielen Haaren, wie der Vergleich mit ausgebildeten dicken Haaren zeigt, ganz zweifellos die normale Dicke des Haarschaftes und es handelt sich hier vielfach um eine gleichzeitig mit partieller Hyperblasie mancher Strecken einhergehende Hypoblasie in der Dicke des Haares an anderen Strecken, bedingt durch Druckwirkung seitens des Haarbalges auf die noch weiche Haarsubstanz.

2. Auch P. de Molènes (23) schildert ein vollständig ausgetragenes Kind, das mit Ausnahme einiger kaum wahrnehmbarer Flaumhärchen am Kopf und Lidern völlig haarlos zur Welt kam. Das Kind entwickelte sich sehr gut, aber Ende des 5. Monats verschwanden zum Schrecken der Eltern auch noch die wenigen rudimentären Härchen am Kopfe, dessen Haut auffallend weiss und glatt wurde. Die Mutter war als 19jähriges

Mädchen an heerdförmiger Alopecie der Lider und Brauen erkrankt und erst nach dreijähriger Behandlung geheilt worden. Ihr erster, 3 Jahre vor dem Mädchen geborner Sohn erlitt 6 Jahre alt einen kreisförmigen Haarausfall am Kopfe und Verlust der Cilien. Nach 20 Monaten waren die Haare wieder ersetzt. Auf der weissen und glänzenden Kopfhaut des bei der Untersuchung 16 Monate alten Kindes war auch mit der Lupe keine Spur von Haaren zu entdecken, nur Follikelöffnungen fanden sich. Zähne und Nägel waren normal. 5 Monate nach eingeleiteter Behandlung begannen zuerst die unteren, dann die oberen Lider sich zu behaaren. Die zuerst weissen und zarten Haare wurden bald braun und stärker. Die Haargrenze rückte nach Stirn, Ohren und Nacken vor und im Alter von $4^1/_2$ Jahren fand sich nur noch eine thalergrosse kahle Stelle hinter dem linken Ohr. Bemerkenswert ist hier vor allem der nachträgliche totale Ausfall, eine Hypotrichose gepaart mit Depilation. Zahn- und Nagelwachstum des Kindes waren wie die Entwickelung im ganzen vollständig normal.

Von allen diesen beim Menschen angeführten Fällen sind aber nur zwei, der Fall von Jones und Aitkens und der von Schede etwas genauer, auch anatomisch, angesehen worden, den Eindruck einer gründlichen Untersuchung macht keine der beiden Mitteilungen. Auch beim Fall von Luce ist das Verhalten des Haares im Balge nur in äusserst skizzenhaften Abbildungen angegeben.

In Anbetracht dieser Spärlichkeit des untersuchten Materiales ist die Mitteilung der Ergebnisse der mikroskopischen Untersuchung des mir vorliegenden Falles vielleicht um so mehr von Interesse, als die Möglichkeit ausgedehnter Untersuchungen über angeborene Haararmut beim Menschen aus naheliegenden Gründen wohl nur eine aussergewöhnliche sein kann, ausserdem werden die Verhältnisse bei Mensch und Tier im wesentlichen kaum besondere Abweichungen bieten.

Zu bedauern habe ich nur, dass eine derartige Untersuchung nicht schon von Zeit zu Zeit an noch während des Lebens des Zickleins ausgeschnittenen Hautstückchen vorgenommen wurde, um so den Grad der sich an Haut und Haaren nach der Geburt abspielenden Veränderungen genau feststellen zu können. Leider verbietet auch die Art der Konservierung des Präparates in Alkohol die Durchmusterung mit Rücksicht auf die aus vorhandenen Kernteilungsfiguren ersichtlichen Wachstumsvorgänge. Immerhin gewährte der Erhaltungszustand des Präparates bezüglich der feineren anatomischen Verhältnisse gute Aufschlüsse und lieferten die mit Boraxkarmin, Picrokarmin, Braunschem Picrokarmin, Hämatoxylin, Hämatoxylincarmin, sowie in Fuchsin, Gentiana und namentlich die mit Benzoazurin nach einer Angabe meines ehemaligen Prosektors P. Martin überfärbten und dann bis zur schärfsten Differenzierung in Alkohol ausgezogenen Schnitte völlig klare Bilder.

Um weitläufige Wiederholungen zu vermeiden will ich die Ergebnisse der etwas mühseligen Untersuchung sämtlicher Hautregionen auf hunderten von Schnitten in Kürze und in den wesentlichsten Punkten zusammenfassen.

Absoluter Haarmangel besteht zur Zeit des Todes an keiner Körperstelle mehr, auch nicht an den bei der Untersuchung mit starker Lupe scheinbar gänzlich haarlosen Gegenden.

Überall sind Haare in der Cutis vorhanden, überall besitzen sie in Gestalt der Cuticulae, der Haarwurzelscheide, der Malpighi'schen Schichte und der Glashaut des Haarbalges, sowie in der inneren Quer- und äusseren Längsfaserschichte des letzteren ihre charakteristischen Hüllen. Auch in der feineren histologischen Struktur, der bekannten Verteilung des Eleïdins und der durch neuere Autoren bekannt gewordenen Reaktion der „verhornten" oder als „Prokeratin" bezeichneten Teile des Haares in Anilinfarbstoffen habe ich keine Abweichungen zu

vermelden. Überall finden sich Haarbalgdrüsen, Knäueldrüsen und Haarbalgdrüsenmuskeln als accessorische Organe. Die Dichtigkeit des Haarbestandes, das Kaliber der Haare, ihre Länge, ihr Pigment und Markgehalt aber wechseln an den verschiedenen Körpergegenden ebenso sehr wie das Verhalten der Haare zu der Epidermis.

Auch an den äusserlich ganz unbehaarten Hautstellen, den Lippen, der Schnauze, der Innenfläche der Ohren, den Lidern, der Streckseite des Carpus und Metacarpus sowie des Tarsus und Metatarsus finden sich in allen Schnitten, in manchen freilich nur äusserst spärliche und zerstreute Haaranlagen, deren jüngste ausnahmslos dem Stadium entsprechen, in welchem die Haaranlage sich in das Haar und seine Hüllen differenziert hat, in dem die Haarzwiebel und Papille deutlich sind und die Talgdrüsenanlagen in Form knospenartiger Ausbuchtungen der Malpighischen Schichte des Haarbalgs auffallen. Frühere Entwickelungsstadien fehlen durchweg nahezu vollständig. Die Anlage neuer Haare ist also schon seit einiger Zeit fast vollkommen sistiert. Bis zu völlig ausgebildeten feinen marklosen pigmentierten oder unpigmentierten Wollhärchen finden sich alle Übergangsformen. Aber mit ganz vereinzelten Ausnahmen stecken die sämtlichen Haare noch unter der Epidermis in ihren Bälgen, sie sind mit Ausnahme einer da und dort die Epidermis überragenden äusserst feinen Spitze noch nicht durchgebrochen.

Sehr vereinzelt trifft man zwischen ihnen, namentlich da, wo haarlose Hautstellen in mit dünnen Härchen bestandene Regionen übergehen, markhaltige, stärkere Haare, die entweder ebenfalls noch in ihren Bälgen steckend, die Epidermis noch nicht durchbrochen haben oder dieselbe mehr oder weniger verbogen in wechselnder Länge überragen.

Da die Haare, feine wie grobe, die Länge der Haarbälge vielfach um das Doppelte, Dreifache oder noch bedeutender an

Länge übertreffen, so können solche Haare nur durch mehrfache Verbiegungen und oft sehr auffallende mäandrische Krümmungen und Verschlingungen im Haarbalge Platz finden. (Fig. 2—6). Auch die Haarwurzel zeigt da und dort dicht über der Haarzwiebel Verbiegungen im stumpfen oder rechten Winkel, die aber an den feinen Wollhärchen bedeutend seltener sind, als an den gröberen markhaltigen Haaren. Letztere sind auch meist am stärksten aufgeknäuelt, gleichgültig ob sie noch ganz im Haarbalge stecken oder mit der Spitze oder dem peripheren Ende des Knäuels bereits die Epidermis überragen oder nicht. Jüngere dünnere Haare findet man da und dort ganz gerade verlaufend und in normaler Weise aus der Haarbalgmündung heraustreten. Für sie scheint die Bedingung zur Aufknäuelung zu fehlen. Stets erreicht diese letztere ihr Maximum im Bereich der Haarbalgdrüsen oder über denselben und bedingt eine mehr oder minder auffallende Auftreibung des Haarbalges und zwar stets über dem Ansatz des Haarbalgdrüsenmuskels, die regelmässig gegen diesen Muskel zu am stärksten ausgebaucht erscheint. Wie aus den Figuren 2, 4, 5 und 7 ersichtlich, trägt derselbe durch seine Kontraktion zur Knickung des noch weichen im Balge steckenden und mit seiner Spitze an die Epidermis stossenden Haares bei und begünstigt die durch dessen weiteres Wachstum veranlasste Knäuelbildung.

Am auffallendsten und entwickeltsten sind diese Knäuelbildungen an den schon etwas behaarten Hautstellen des Nackens, Kopfes und Rückens. Die intensiv schwarzen und wie aus ihrer Dicke und Länge hervorgeht, älteren Haare zeigen fast sämtlich die oben erwähnte mehr oder weniger starke Knickung über der Papille, verlaufen dann gerade oder nur schwach gebogen bis in die Talgdrüsenregion und zeigen nun entweder in seltenen Fällen eine flache konzentrische Aufknäuelung, wie sie von verschiedenen Autoren schon mehrfach beschrieben (22) und namentlich an der Innenseite des Oberschenkels

beim Menschen bekannt ist (Fig. 2), oder aber es finden sich wechselnd starke Verbiegungen und lockere und dichtere Knäuelbildungen von ca. 1/4—1/2 mm Dicke und von 1/2 bis 1 mm Länge. (Fig. 3—6.) Man findet zwar in dermatologischen Abhandlungen Aufknäuelungen mehrfach erwähnt, in situ und auf Schnitten aber scheinen dieselben noch nicht genauer untersucht worden zu sein, auch Abbildungen derselben habe ich umsonst gesucht, und es ist somit fraglich, in wie weit sich dieselben mit den von mir abgebildeten decken. In einzelnen Fällen kann es sogar, wie ich mich mehrfach auch an dem aus der Haut entfernten Haare überzeugen konnte, zu einer wirklichen Knotenschürzung im Balge selbst kommen. Ich habe von einigen wenigen schlingenförmigen Verbiegungen an bis an die dreissig an einem Haare sicher gezählt, war aber auch vielfach ausser stande die Gesamtsumme zweifellos anzugeben, da die komplizierten Verbiegungen eine genaue Zählung nicht mehr erlaubten.

Die Knäuelbildungen sind an vielen ausgedehnten Regionen so häufig, dass man in Schnitten von 1 1/2 cm Länge je nach der Dichtigkeit des Haarbestandes zwischen 15—25 derselben eine neben der anderen findet. Dazwischen trifft man da und dort vereinzelte zartere und jüngere Haare. Alle starken Haare sind, wie man sich namentlich an den pigmentlosen überzeugen kann, mit dem für die Wiederkäuer, speziell für die wollhaarigen Thiere, das Schaf und die Ziege charakteristischen dicken Markcylinder versehen, der bis zur Papille zu verfolgen ist.

Nirgends aber, mit Ausnahme von im ganzen nur vier Wollhaaren, finden sich auffallenderweise trotz der ausserordentlich variablen Stärke und Länge der einzelnen Haare Andeutungen eines stattgehabten Haarwechsels, die den Beweis zu führen erlaubten, dass markhaltiges Ersatzhaar an die Stelle des marklosen Primärhaares getreten ist.

Es scheint vielmehr das Stadium des marklosen Primärhaares vielfach übersprungen worden zu sein, da die meisten Haare bis zur Spitze, oder wenn diese abgebrochen ist, bis zum Ende markhaltig sind. Vielleicht auch beginnt sich eben erst ein Haarwechsel einzuleiten, als dessen vereinzelte Vorboten die erwähnten vier Wollhaare zu deuten sind. Gerade in dieser Frage hätte die Untersuchung von periodisch intra vitam excidierten Hautstückchen den gewünschten Aufschluss sicher bringen müssen.

Die starken Aufknäuelungen der Haare bleiben selbstverständlich nicht ohne Wirkung auf die epithelialen Scheiden der Haarwurzel und den Haarbalg. Abgesehen von rissigen Kontinuitätstrennungen der Malpighischen Schichte des Haarbalges, welche sich meist im Bereiche des Ansatzes des Haarbalgdrüsenmuskels finden und in den Figuren 2, 6 und 7 angedeutet sind, finden sich namentlich an den älteren stärkeren Haaren recht beträchtliche Abschilferungen des peripheren Teiles der Haarwurzelscheide (innere Wurzelscheide) im Bereiche der Knäuel. Die Bälge sind hier erweitert auch vielfach gedehnt und geknickt, die Malpighische Schichte derselben oft ebenso wie die beiden Schichten des Haarbalges um so mehr verdünnt, als durch Ansammlung von Zellen der Haarwurzelscheide und die Windungen der Haarknäuel die Spannung der Balgwand zunimmt.

Es liegt nahe, die Ursache für diese höchst auffälligen Befunde in Hindernissen für den Durchbruch der Haare durch die Epidermis zu suchen.

In den Schnitten durch Hautregionen, in denen die Haare durchgebrochen sind, finden sich aber hierfür nur teilweise Anhaltspunkte in Form von festen, die Haarbalgmündungen bis zur Talgdrüsenregion völlig verstopfenden Epidermiszapfen, deren freie, der Hautoberfläche zugekehrte Basis vielfach etwas aufgeblättert erscheint. Das Vorhandensein dieser Zapfen ist aber

um so auffallender als die zwischen den Haarbalgmündungen gelegenen Epidermisstrecken nichts besonders Abnormes zeigen. (Fig. 10.)

Befriedigendere Aufschlüsse liefern dagegen Schnitte durch Hautgegenden, in denen die Haare in der Anlage oder eben im Durchbruche durch die Oberhaut begriffen sind. In solchen aus der Haut des Rückens, des Gesässes und Schweifes angefertigten Präparaten zeigte sich die Hornschicht der Epidermis vielfach in ausgiebige zerklüftete Fetzen zerfasert und es machte den Eindruck, als ob beträchtliche Teile desselben abgestossen worden wären. An Stellen, wo der Durchbruch der Haare sich noch nicht vollzogen hatte, erwies sich nun die noch kontinuirliche Hornschicht der Epidermis thatsächlich etwa um das Doppelte bis Vierfache der normalen Dicke, die sie sonst an gleichaltrigen Ziegenlämmern an den gleichen Hautstellen zeigt, verdickt und zugleich mit zapfenartigen zum Teile ebenfalls vollständig verhornten Fortsätzen weit in die Haarbalgmündung oft bis zur Talgdrüsenregion hereinreichend. Gegen die Spitze dieser Epidermiszapfen muss also die Spitze des feinen und verspätet angelegten Härchens anstossen (Fig. 8 und 9) und sich, da es in Körpertemperatur und in der Feuchtigkeit des Haarbalges wie in einem feuchtwarmen Umschlage befindlich weich und nachgiebig ist, so lange unter Erweiterung der Haarbalgmündung, Emporwölbung der Epidermis und Abschilferung der Haarwurzelscheide aufknäueln, bis die vis a tergo ausreicht, um die Epidermiszapfen zu lockern und dem Haare den Durchbruch zu erzwingen.

Die Richtigkeit dieser Deutung wurde durch alle möglichen Übergangsformen, welche den ganzen Prozess in allen Stadien seines Verlaufes zeigten, erhärtet. Am Rücken dagegen waren

teils durch den fast allgemeinen Durchbruch der Haare, teils vielleicht auch durch die zum Schutze gegen die Kälte aufgelegten Decken und deren Reibung die oberflächlichen Schichten der abnorm dicken Hornschicht schon ganz oder teilweise abgeschilfert.

Es handelt sich also in diesem Falle um eine mit abnorm dicker Epidermisentwickelung, einer Art Keratose, gepaarte verspätete Anlage der Haare und deren durch die in der Haarbalgmündung steckenden Epidermiszapfen behinderten Durchbruch und Aufknäuelung und erinnert derselbe an die von Luce beschriebenen und auch bei partieller Hypotrichose als Lichen pilaris bekannten Verhältnisse, doch wage ich bei der Dürftigkeit der Abbildungen von Luce nicht zu entscheiden, in wie weit Ähnlichkeiten und Unterschiede bei beiden Fällen im einzelnen bestehen.

Nach dem Durchbruch der Haare kontrahieren sich die an elastischen Elementen und glatten Muskelfasern (innere Balglage!) reichen Haarbälge wieder und kehren nachdem sie die Haarknäuel gleichsam auf die Hautoberfläche erbrochen haben, allmählich wieder zur gewöhnlichen Form zurück. Doch findet man an vielen Bälgen, deren Haare nach der Entfernung des Knäuels aus dem Balge ganz glatte Wurzeln zeigen, noch deutliche Spuren ihrer Verbiegungen und Auftreibungen. (Fig. 7).

Über die Epidermis hervorgesprosst lockern sich die Haarknäuel und entwirren sich. Solche Haare zeigen dann die in Fig. 1 dargestellten Knickungen und Biegungen. Sehr viele, wohl die meisten brechen dabei ab und verlieren so ihre Spitze. Dieses Fehlen der Spitze weist auch an geraden, scheinbar normal gewachsenen Haaren auf die früheren Verbiegungen und Insulte zurück, denen sie vor ihrem Durchbruche ausgesetzt waren und die, wie ich mich überzeugen konnte, vielfach auch zur Lockerung der Rindenzellen und zum Platzen der Cuticula führen.

Bezüglich der Strukturverhältnisse der Epidermis ergaben sich ebenfalls nicht unbeträchtliche Abweichungen von den gewöhnlichen Befunden.

Man hat auch hier wieder die Verhältnisse an Körperstellen, an denen die verdickte Hornschichte noch geschlossen vorhanden ist und mit zapfenartigen Fortsätzen die Haarbalgmündungen verstopft, zu unterscheiden von den Gegenden, wo die Haare durchgebrochen sind, die Hornschicht abgeblättert ist und nur noch vereinzelte Epidermiszapfen, die schon von den Haaren durchwachsen sind, sich finden.

An den scheinbar haarlosen Stellen, z. B. am Carpus und Tarsus findet man die Malpighische Schicht von normaler Dicke. Auf die einfache Basalschicht folgen 3 bis 4fach geschichtete Stachel- oder wie man sie besser mit Kölliker (24) nennt, Fadenzellen. Die Eleïdinschichte, deren Körner sich namentlich bei der Färbung mit Benzoazurin äusserst scharf differenzieren, besteht in ungleicher Dicke. Stellen von alternierend geordneten Zellen wechseln mit solchen von doppelter und dreifacher Schichtung. Die darüber liegende Hornschicht geht in ihrer Dicke im allgemeinen parallel der Dicke der Eleïdinschicht, ist aber überall viel dicker als an normaler Ziegenhaut der gleichen Körperregion und besteht aus sehr flachen zum Teil intensiv, zum Teil nur ganz schwach tingierten kernlosen vielfach schon durch horizontale Spalten gelockerten Zellenlagen.

Am Kopfe, am Rücken, überhaupt an Stellen mit besonders dicker Epidermis, folgt auf die Basalzellenlage und die 3—5fach geschichtete Malpighische Schicht eine mindestens 3—6fache Eleïdin-Körnerschicht und dann eine entweder in Aufblätterung begriffene oder noch völlig kompakte Hornschichte, die mindestens so dick ist, wie die Fadenzellenschicht und Eleïdinschichte zusammen (Fig. 9). An normaler Ziegenhaut gleicher Körpergegenden finde ich nur eine einfache oder alternierende oft sehr

undeutliche Eleïdinzellenlage und eine nur ganz dünne Hornschichte.

Sehr grosse, auch mit gröberen Eleïdinkörnern erfüllte und teilweise diffusgefärbte Zellen erstrecken sich in die Mündungen gröberer Haarbälge bis zur Talgdrüsenregion oder noch tiefer in den Haarbalg herein; auch diese Bilder sind an normaler Haut viel weniger deutlich.

Am auffallendsten präsentieren sich die Epidermiszapfen, welche ebenfalls intensiv blau tingiert bis zur Mündung der Haarbalgdrüsen in den Balg hereinreichen. Entweder ist der ganze Zapfen gleichmässig blau gefärbt oder seine Achse ist in wechselnder Dicke heller oder ganz farblos. In besonders grossen Zapfen besitzt die helle Achse oft nur einen dünnen blau gefärbten Mantel. Gegen die Epidermisoberfläche zu geht die Zapfenbasis entweder in gleicher Farbe und in geschlossenem Gefüge in die ebenso intensiv gefärbte Hornschicht der Umgebung über oder die Färbung beschränkt sich nur auf ein grösseres oder kleineres Gebiet an der Zapfenspitze und der Zapfen hat die helle in Benzoazurinpräparaten graublaue Farbe der dann stets sehr dicken und meist noch festgefügten Hornschicht in seiner Umgebung.

Wo die Hornschicht besonders intensiv gefärbt erscheint, teilt sie mit den ebenso tingierten Zapfen eine weniger feste Struktur und zeigt die Tendenz zur Aufblätterung. Solche Zapfen sind oft von den Haaren ganz zerklüftet und zersprengt. (Fig. 9 und 10 links.) Vielfach ist aber auch die Basis der Zapfen aus ihrem Zusammenhang mit der umgebenden Hornschicht gelöst und die Epidermisblätter, welche noch mit dem Zapfen in Zusammenhang sind, erscheinen gegen den Schaft des die Zapfenachse durchbohrenden Haares hinaufgeschlagen, es entstehen dann bei schwacher Vergrösserung pinselartige Bilder, die an durchgebrochene junge Federn erinnern.

An den Stellen, wo die Haare grösstenteils durchgebrochen sind, wird die Hornschichte, sofern sie noch nicht abgestossen ist, überall in Abblätterung gefunden, doch ist die Grenze der Abhebung keine konstante. Die Trennungsfläche liegt einmal dicht über der Eleïdinschichte und fällt dann in den Bereich des nur ausnahmsweise deutlichen Stratum lucidum oder aber sie findet sich in wechselnder Höhe der Dicke des Querschnittes der Hornschicht und ist durch unregelmässige Spalten angedeutet. So werden bald dickere, bald dünnere Hornschichtfetzen an manchen Stellen, wie es scheint wiederholt, abgehoben. Jedenfalls ist soviel sicher, dass da, wo die Haut und ihr Haarbestand den normalen Verhältnissen sich nähert, nur noch eine ganz dünne meist intensiv gefärbte, weichere Lage von Hornschicht sich findet. (Fig. 10.)

Kompliziert wurden diese Befunde noch dadurch, dass an manchen kleinen und cirkumskripten Stellen die Eleïdinschicht unterbrochen ist. Die Hornschichte ist dann polsterartig verdickt und durch sich in Pikrokarmin intensiv färbende in den tiefen Schichten rundliche, in den oberflächlichen Schichten mehr stäbchenförmige Kerne, die oft sehr gedrängt liegen, fallen solche Gebiete schon bei schwacher Vergrösserung als rote Flecken auf. (Fig. 11.) Ich fand solche aus 15—20fach geschichteten Zellenlagen bestehende Epidermisverdickungen von wechselnder Grösse namentlich an der Hautfläche der Lider, der Lippen und am Tarsus und Metatarsus.

Ich habe die ganze jenseits der Körnerschicht gelegene Epidermis nach geläufigem Gebrauche als „Hornschicht" bezeichnet. Aus meiner Schilderung aber geht zur Genüge hervor, dass der Grad der Verhornung in derselben, ebenso wie die Struktur dieser Schichte keineswegs an allen Stellen gleichartig sind, dass an einer und derselben Körperstelle manigfache Modifikationen der Hornschicht in Bau und Reaktion gegen Farbstoffe auffallen. Hält man mit diesem Umstand zusammen,

dass auch die Dicke der Körnerschicht im Verhältnis zur Hornschicht vielfach eine variable ist, so wird die Behauptung gerechtfertigt erscheinen, dass auch der Verhornungsprozess vielfache Abweichungen und Unregelmässigkeiten aufweist, auf deren genauere Würdigung ich bei dem gegenwärtigen noch höchst unzulänglichen Zustand unserer Kenntnisse von den normalen histologischen und chemischen Vorgängen bei der Verhornung verzichte.

Es frägt sich nun noch, ob und in wieweit die abnorme Dicke der Epidermis auf ein allenfallsiges Bestehenbleiben des embryonalen Epitrichiums zurückgeführt werden darf. Durch den verspäteten Durchbruch viel zu spät angelegter Haare sind die gewöhnlichen Verhältnisse gänzlich verschoben worden. Das eigentliche Epitrichium ist insoferne streng genommen keine Deckschichte der Haare mehr gewesen, als letztere ja noch gar nicht zu der Zeit angelegt waren, wo mutmasslich das „Epitrichium", wenn es sich überhaupt so lange erhalten hat, durch die mechanischen bei der Geburt auf die Körperoberfläche wirkenden Insulte und durch die beträchtliche Zunahme der Körperoberfläche nach derselben längst hätte platzen und durch das Leben an der Luft, die Umhüllung mit wärmenden Decken und andere mechanische Einflüsse sich hätte abschuppen müssen. Es ist das um so wahrscheinlicher, als das Epitrichium der Wiederkäuer, speziell das der Ziege sehr zart, nur 1—3 Zellschichten dick ist.

Dagegen ist in unserem Falle die Hornschicht der Epidermis während des Durchbruchs der Haare zum „Epitrichium" der Lage nach geworden, dem Bau nach muss sie aber, wie dies auch Welcker und Kehrer thun, wohl von demselben als von einer besonderen Schichte der Epidermis unterschieden werden. Ich weiss wohl, dass im Gegensatze zu dieser Auffassung gewichtige Autoren das Epitrichium nur als die jeweilig äusserste früher oder später der Abschuppung oder Abhebung in grossen

Fetzen oder als geschlossene Membran verfallene Lage der Hornschicht betrachten, kann aber dieser Auffassung nach meinen bisherigen Befunden an verschiedenen Säugetieren nicht zustimmen und halte auch zur endgültigen Lösung dieser Frage noch weitere systematische Untersuchungen über Entwickelung, Bau und Schicksale des Epitrichiums für dringend nötig.

Ich möchte die abnorme Dicke der Epidermis oder besser gesagt, die abnorme Dicke der Hornschicht, denn die Malpighi'sche Schicht zeigt ja im wesentlichen keine besonderen Abweichungen von den gewöhnlichen Verhältnissen, eher als den Ausdruck des schon eingangs betonten Leydig'schen Gesetzes auffassen, nach welchem die Dicke der Hornschicht und die Dichtigkeit des Haarkleides zu einander im umgekehrten Verhältnis stehen, und beide, Haarkleid und Epidermis, vikariierend für einander zum Schutze des Körpers eintreten.

Das zweifellos unter normalen Verhältnissen gültige Gesetz tritt in unserem Falle auch unter anomalen Verhältnissen in Kraft. Mit der endlichen Anlage und dem Durchbruch der Haare kehrt sich dann das ursprüngliche Verhältnis wieder zu Gunsten des Haarkleides um, die abnorm dicke Hornschicht wird abgehoben und abgeblättert, aber, wie dies mit aller Sicherheit gezeigt werden kann, mit der Ausbildung normaler Behaarung nur bis zur gewöhnlichen Dicke nachgebildet, und so vollzieht sich mit zunehmender Behaarung die Rückkehr zu den normalen Verhältnissen. Wäre das Tier am Leben geblieben, so hätte man später kaum mehr auffallende Spuren der ursprünglich so bedeutenden Anomalie gefunden.

Überblicken wir die angeführten Fälle von angeborener totaler Hypotrichose beim Menschen, so erweisen sich dieselben sowohl nach ihrem äusseren Bilde als auch in den beiden näher

untersuchten Fällen bezüglich der anatomischen Verhältnisse als recht verschieden. Kein Fall gleicht genau dem anderen und es steht zu erwarten, dass bei ausgedehnteren anatomischen Untersuchungen der Haut und der Haare, die doch wohl fernerhin die Basis für eine rationelle Einteilung wird zu liefern haben, das Bild der die Hypotrichose bedingenden Hemmungsbildungen, respektive der ihr zu Grunde liegenden zeitlichen Verschiebung der Haaranlage ein recht wechselreiches werden wird.

Gänzlich unterblieben ist die Anlage der Haare, respektive der primitiven Haarkegel, wie der Fall Schede's, sowie der von Jones und Aitkens beweist, in keinem der bekannten Fälle. Die Möglichkeit einer gänzlichen Agenesie der gesamten Haaranlage am ganzen Körper würde selbstverständlich auch die Agenesie der epithelialen und bindegewebigen Teile der Haarbälge und seiner Anhangsorgane, vor allem der Haarbalgdrüsen, in sich schliessen, kann aber zur Stunde auf Grund des vorliegenden Materiales weder angenommen, noch in Abrede gestellt werden.

Von weiterer Einteilung wird man, so lange unser Überblick noch ein so dürftiger ist, gerne absehen, und die oben gegebene Ordnung der Fälle dürfte vorläufig zur gegenseitigen Verständigung und Einordnung neuer Fälle vollkommen ausreichen. Der Vollständigkeit halber muss ich jedoch noch bemerken, dass ich die meisten der bis jetzt bekannten Fälle von Überbehaarung oder Hypertrichose mit A. Ecker (25) als Hemmungsbildungen des Haarkleides auffasse und sie somit den Hypotrichosen zurechne. Es gehören hierher alle jene Fälle der so viel und willkürlich umfabelten „Hundemenschen", „Haarmenschen" etc., d. h. jene Fälle scheinbarer Überbehaarung, die sich bei Adrian Jeftichtiew und seinem Sohne, bei Shwé-Maong, Maphoon und ihren Kindern, der Ambraser Haarmenschenfamilie, bei der Barbara Uslerin, sowie der jüngst zur Schau gestellten Frau

Lent (vulgo Zennora Pastrana II.) in Form von langen zarten, meist pigmentarmen und seidenweichen Haaren ausspricht, in den meisten der bis jetzt bekannten Fällen gepaart mit mehr oder minder defekter Zahnbildung in einzelnen mit auffallend gracilem Wuchse und einigen Missbildungen untergeordneter Art, sowie mit verspätetem Eintritt der Geschlechtsreife. Es liegt hier höchst wahrscheinlich in allen Fällen Pseudohypertrichose vor, bedingt, wie das auch Unna (26) anzunehmen geneigt ist, durch das Stehenbleiben und Weiterwachsen der Lanugo im postembryonalen Leben. Normalerweise muss aber die Lanugobehaarung, wenn auch nicht ganz, so doch weitaus zum grössten Teil abgestossen und durch stärkeres markhaltiges Haar ersetzt werden.

Bleibt dieser Ersatz aus, erhält sich die Lanugo, die allseitig als rudimentäres Organ mit Recht aufgefasst wird, und wächst weiter, so ist und bleibt doch unter allen Verhältnissen das durch sie gebildete Haarkleid, mag es nun mit Zahndefekten und anderen Hemmungsbildungen gepaart sein oder nicht, etwas anderes, als die durch excessive Entwicklung des sekundären Haarkleides bedingte echte Hypertrichose, wie wir sie in schönster Entwickelung von der berühmten Julia Pastrana I. kennen. Will man den Ausdruck Hypertrichosis durchaus für stehengebliebenes abnorm lang herangewachsenes Wollhaar beibehalten, so stelle man wenigstens solche Fälle als Pseudohypertrichosis lanuginosa der Hypertrichosis vera gegenüber und verringere so die Konfusion, welche gegenwärtig in der Trichosenfrage herrscht, einigermassen.

Ich hoffe in Bälde über beide Anomalien der Behaarung beim Menschen noch weitere Mitteilungen machen zu können.

Litteratur.

1. Handbuch der Hautkrankheiten, herausgegeben von v. Ziemssen. 2. H. Leipzig 1884. S. 107.
2. Zoologischer Garten. Jahrgang XIII. 1872. S. 186.
3. Ebenda. Jahrgang XII. 1871. S. 308.
4. Vierteljahrsschrift für wissenschaftliche Veterinärkunde, herausgegeben von den Mitgliedern des wiener k. k. Tierarznei-Instituts 1856. B. VIII. S. 37.
5. Zoologischer Garten. Jahrgang XV. 1874. S. 36.
6. Ebenda. Jahrgang XXII. 1881. S. 28.
7. Yarell, Proceedings. Zool. Soc. 1833 p. 113.
8. Starks Archiv für Geburtshilfe. B. IV. S. 684.
9. Salzburger medico-chirurgische Zeitung. B. I. 1801. S. 250.
10. Transactions of Society of London 1800.
11. Sedgwick, British and Foreign medico-chir. Review. April 1863. p. 543.
12. Waldeyer, Atlas der menschlichen und tierischen Haare. 1884.
13. Jones and Aitkens, Dublin. Journal of med. Scienc. Sept. 1875.
14. Miclucho-Maclay, Zeitschrift für Ethnologie. Berlin 1881. p. 143.
15. Schede, Langenbecks Archiv für klin. Chirurgie. B. 14. S. 158.
16. Eble, Die Lehre von den Haaren. B. II. S. 245.
17. Rayer l. cit. S. 331.
18. Citat nach Eble. B. II. S. 245.
19. Michelson, Handbuch der Hautkrankheiten, herausgegeben von v. Ziemssen. 2. H. 1884. S. 107.
20. Luce, Sur un cas d'alopécie. Thèse de Paris. 1879. Nr. 578.
21. Behrend, Über Knotenbildung am Haarschaft. Virchows Archiv. B. 103, S. 437 (siehe dort auch weitere Litteraturangabe).
    Lesser, Ein Fall von Ringelhaaren. Vierteljahrsschrift für Dermatologie und Syphilis. 1885—86.
    Paul Archambault, Note sur un cas de cheveux moniliformes. Annales de Dermatologie et Syphilis I. 5. p. 392.
22. Bonnet, Über Haarspindeln und Haarspiralen. Morphol. Jahrbuch 1890.
23. P. de Molènes, Annales de Dermatologie et de Syph. I. 7. p. 548. 1890.
24. A. v. Kölliker, Handbuch der Gewebelehre des Menschen. 6. Aufl. S. 192.
25. A. Ecker, Über abnorme Behaarung des Menschen, insbesondere über Haarmenschen. Braunschweig 1878. Vieweg u. Sohn.
26. P. Unna, Entwickelungsgeschichte und Anatomie der Haut, in: Handbuch der Hautkrankheiten, herausgegeben von v. Ziemssen. 1. H. 1883. S. 56.

IX.

DAS AUGE DES NEUGEBORENEN

AN EINEM

SCHEMATISCHEN DURCHSCHNITT ERLÄUTERT.

VON

DR. FR. MERKEL

UND

DR. ANDREW W. ORR

AUS DUBLIN.

Aus dem anatomischen Institut zu Göttingen.

Mit 3 Abbildungen auf Tafel XXIV.

Es fehlt nicht an einer Anzahl von schematischen Durchschnitten des Auges vom Erwachsenen, welche ein richtiges Bild von dessen Form geben, dagegen ist es noch nicht versucht worden, einen eben solchen vom Auge des Neugeborenen zu konstruieren, was deshalb auffallend ist, weil es in vielen und wesentlichen Punkten vom fertiggestellten Auge abweicht. Die Herstellung eines solchen Durchschnittes war um so nothwendiger, als erst auf Grund desselben die Zwischenglieder zwischen den beiden Grenzwerten, welche der Bulbus des Neugeborenen und der des Erwachsenen darstellen, studiert werden können.

Als wir an die Aufgabe, welche wir uns gestellt hatten, herantraten, glaubten wir nicht, dass wir so vielen Schwierigkeiten begegnen würden, welche im Material und dessen Behandlung begründet waren. Es zeigte sich sehr bald, dass die Augäpfel keineswegs eine gleiche Grösse hatten, sondern dass auch bei Kindern, welche uns von den Geburtshelfern als völlig ausgetragen bezeichnet wurden, sehr bedeutende Unterschiede vorhanden waren, wie dies auch Jäger (Dioptr. Appar. S. 15) an einem Material von 70 Augen schon aufgefallen war. Wenn wir nun auch nicht hoffen konnten, eine so grosse Menge von Material, wie dieser Gelehrte, zu erlangen, so musste, um einen brauchbaren Mittelwert zu erhalten, doch darauf Bedacht genommen werden, eine grössere Anzahl von Augen zu beschaffen und es gelang auch sechsundzwanzig Bulbi zu bekommen.

Die Konservierung derselben erwies sich ebenfalls nicht ganz leicht, da ja bekanntlich die verschiedenen Teile des Auges sich gegen die angewandten Reagentien sehr verschieden verhalten und ist die Retina tadellos, dann muss man vielleicht darauf gefasst sein, die Hornhaut schlecht zu finden; sind beide gut, dann ist möglicherweise die Linse unbrauchbar. Wir bedienten uns daher sehr verschiedener Methoden, um wenigstens in einer Anzahl von Fällen sicher gut erhaltene Präparate zu erlangen. Die Augen wurden zum Teil mit dem ganzen Kopfe Monate hindurch der Einwirkung der Müller'schen Flüssigkeit ausgesetzt; zum Teil wurde der Inhalt der Orbita im ganzen herausgenommen und ebenfalls langsam in Müller'scher Flüssigkeit gehärtet; zum Teil wurden die Bulbi ganz frei präpariert und nun entweder in Müller'sche oder in Erlicki'sche Flüssigkeit oder in Merkel'sches Platin-Chromsäuregemisch eingelegt. Diese letzteren Bulbi wurden entweder uneröffnet gelassen, oder durch einen äquatorialen Rasiermesserschnitt geöffnet. Letzteres geschah entweder am frischen Präparat, oder nachdem dasselbe bereits einige Zeit der Einwirkung der Härtungsflüssigkeit ausgesetzt war. Weitaus am besten erwiesen sich für unsere Zwecke diejenigen Augen, welche unversehrt in Platin-Chromsäuregemisch eingelegt und nach ein oder zwei Tagen durch einen Schnitt eröffnet worden waren. In einem Fall erhielten wir auch ein gutes Präparat von einem Auge, welches erst in Müller'scher Flüssigkeit und dann noch in Platin-Chromsäuregemisch gehärtet war. — Nachdem die Augen in Alkohol von steigender Konzentration vollständig schnittfähig gemacht worden waren, wurden am oberen und unteren Umfang des Bulbus durch Tangentialschnitte kleine Stücke abgetragen, um das zum Einbetten benützte Celloidin besser eindringen zu lassen. Zuletzt wurden die Augen mit dem Mikrotom in Serienschnitte zerlegt und die centralsten Schnitte zur Besichtigung fertig gemacht. Dieselben wurden in verschiedener Weise behandelt, bald gefärbt,

bald ungefärbt gelassen, bald in Balsam, bald in Glycerin eingeschlossen. Die überwiegende Anzahl der Schnitte wurde ungefärbt in Glycerin betrachtet.

Besonders muss hervorgehoben werden, dass wir bemüht waren, die Bulbi stets genau horizontal durchzuschneiden. Unser schematisches Bild bezieht sich deswegen auch lediglich auf den Horizontaldurchschnitt und alle diejenigen Dinge, welche man an einem solchen nicht sehen kann, sind unberücksichtigt geblieben. Da es nur darauf ankam, die allgemeinen Formverhältnisse zu konstatieren, wurden die feineren histologischen Details nicht bearbeitet.

Der Figur 1 auf Tafel XXIV wurde die Grösse der Figur 149 auf Seite 283 von Merkels topograph. Anatomie Band I 1887 zu Grunde gelegt, um einen direkten Vergleich zu ermöglichen und zwar wurde die Länge der optischen Achse des Erwachsenen, das heisst also, ein Loth, welches man vom Hornhautscheitel auf die Netzhaut fällen kann, als Maass angenommen. Man erhält die eigentliche Grösse, wenn man die Maasse der Figur mit der Zahl 7 dividiert. Die centralsten Schnitte wurden vermittelst des Skioptikons auf diese Grösse gebracht und auf Pauspapier gezeichnet. Es entstanden so Bilder, welche direkt auf einander gelegt und auf das Genaueste verglichen werden konnten. Einige besonders gut gelungene und erhaltene Durchschnitte wurden auch in der gewählten Grösse photographiert, um ganz sicher zu sein, dass jeder Fehler bei der Reproduktion vermieden wurde.

Eine Umschau in der Litteratur ergiebt für den hier behandelten Gegenstand nur eine geringe Ausbeute. Die Mehrzahl der Untersuchungen über die Augen Neugeborener gilt der Frage nach dem Brechungszustand derselben [1]). Während

[1]) v. Jäger, Über die Einstellungen des dioptrischen Apparates im menschlichen Auge. Wien 1861.

Ed. J. Ely, Beobachtungen mit dem Augenspiegel bezüglich der Refrak-

zuerst die Ansichten dahin gingen, dass alle Refraktionszustände vorhanden seien (Jäger, Ely, Horstmann), wurde später durch ausserordentlich grosse Untersuchungsreihen (Königstein, Schleich, Ulrich) mit Sicherheit festgestellt, dass das normale Auge des Neugeborenen ausschliesslich hypermetropisch gebaut ist. So wertvoll diese Gewissheit an sich auch ist, so fördert sie doch eine Untersuchung, wie die vorliegende nur wenig; diese bedarf vielmehr der Messung von Krümmungsradien, von Durchmessern und Entfernungen verschiedener Art. Einen ausschlaggebenden Wert haben viele solche Messungen nur dann, wenn sie an lebenden Kindern ausgeführt werden, doch begegnen sie bei diesen den grössten Schwierigkeiten, wie von allen Seiten betont wird; man kann sich dies ja auch denken. Die bezüglichen Angaben sind deshalb auch äusserst spärlich und beziehen sich nur auf den Krümmungsradius der Hornhaut [1]). Auch an den Augen von Leichen Neugeborener hat man nur wenig Untersuchungen angestellt, das Interesse hat sich fast ganz auf den Erwachsenen konzentriert. Doch liegen die ersten Angaben über Maasse am Auge des Neugeborenen immerhin weit zurück.

tion der Augen Neugeborener. (Übersetzt von Purtscher.) Arch. f. Augenheilk. Bd. IX 1879. S. 431.

Horstmann, Refraktion der Neugeborenen. Tageblatt der Naturforscherversamml. in Danzig 1880. S. 356.

L. Königstein, Untersuchungen an den Augen neugeborener Kinder. Wiener medicin. Jahrbücher. Jahrgang 1881. S. 47.

Schleich, Nagel's Mitteilungen aus der ophthalmolog. Klinik in Tübingen. Bd. II 1882. S. 44.

G. Ulrich, Refraktion und Papilla optica der Augen der Neugeborenen. Dissert. Königsberg 1884.

[1]) v. Hasner, Prager mediz. Wochenschrift. 1873. (Uns im Original nicht zugänglich.)

A. v. Reuss, Untersuchungen über den Einfluss des Lebensalters auf die Krümmung der Hornhaut nebst einigen Bemerkungen über die Dimensionen der Lidspalte. Arch. f. Ophthalmol. Bd. 27 I. 1881. S. 27.

Laqueur, Über die Hornhautkrümmung im normalen Zustand und unter patholog. Verhältnissen. Ebenda Bd. 30 I. 1884. S. 99.

Sie beginnen mit gelegentlichen Bemerkungen bei H. Gerson[1]) und C. Krause[2]), auf welche Huschke[3]) mit etwas eingehenderen Mitteilungen folgt. Auch bei von Ammon[4]) findet man zahlreiche gute Bemerkungen über den Neugeborenen. An ihn schliesst sich Nunneley[5]) an. v. Jäger (l. c.) verdanken wir eine Reihe wertvoller Angaben; er bestimmt durch Messung an einem grossen Material die äussere Augenachse, sowie einige Linsendurchmesser und spricht sich über den Augenhintergrund Neugeborener aus. Bei Königstein[6]) findet man ebenfalls Messungen von Durchmessern des Kindesauges. Chievitz[7]) zeichnet und beschreibt die Fovea centralis des menschlichen Fötus. Garnier[8]) macht eine kurze Bemerkung über die Zonula, Langer[9]) über den Suprachoroidealraum von Kindern. Damit ist die Litteratur, soweit wir finden konnten, erschöpft.

Wie schon bemerkt wurde, bestand unser Material aus verschieden grossen Augen. Unserer schematischen Zeichnung legten wir die grösseren Augen zu Grunde und zwar deshalb,

1) H. Gerson, Dissert. de forma corneae oculi humani. Göttingen 1810.

2) C. Krause, Einige Bemerkungen über den Bau und die Dimensionen des menschlichen Auges. Meckel's Archiv f. Anat. u. Phys. 1832. S. 86.

3) E. Huschke, Sömmerring's Lehre von den Eingeweiden. 1884. S. 777. ff.

4) F. A. von Ammon, Die Entwickelungsgeschichte des menschlichen Auges. Berlin 1858. Separatabdruck aus dem Arch. f. Ophthalmol. Bd. IV.

5) Nunneley, On the organs of vision London 1858. S. 134.

6) L. Königstein, Histologische Notizen; Arch. für Ophthalmol. Bd. 30 I. 1884. S. 135.

7) Chievitz, a) Die Area und Fovea centralis retinae. Internation. Monatsschrift für Anatomie und Physiol. Bd. IV. 1887. S. 201. b) Entwickelung der Fovea centralis retinae. Verhandl. der anatom. Gesellschaft. 2. Versamml. 1888. S. 89.

8) Garnier, Über den normalen und pathologischen Zustand der Zonula Zinnii. Arch. f. Augenheilk. Bd. XXIV. S. 32.

9) Langer, Beitrag zur normalen Anatomie des menschlichen Auges. „Ist man berechtigt, den Perichoroidealraum und den Tenon'schen Raum als Lymphräume aufzufassen?" Wiener Sitzber. Bd. 99. Abt. III. Okt. 1890. Wien 1891.

weil dieselben Kindern angehörten, welche als besonders gut entwickelt bezeichnet werden mussten. Wir nehmen eine äussere Augenachse von 17,5 mm an und befinden uns damit in Einklang mit Jäger, welcher als Mittel aus 70 Messungen die gleiche Achsenlänge verzeichnet. Die wenigen Messungen von Nunneley und Königstein führen beide zur Mittelzahl 17,6 mm. Berechnet man aus Krause's kurzen Angaben die Zahl, dann kommt man zu 18,3 mm, was für den Neugeborenen entschieden zu hoch ist. Der Querdurchmesser wird von der Mehrzahl der Autoren als ebenso gross angenommen, wie die äussere Achse, sei es dass sie, wie Nunneley, direkte Masse angeben, sei es dass sie sagen, das Auge des Neugeborenen nähere sich mehr der Kugelgestalt, wie das des Erwachsenen. Das Schema, welches wir nach unseren Durchschnitten konstruierten, weist einen Transversaldurchmesser von 17,9 mm auf, der also sogar etwas grösser ist, als die äussere Achse. In der That erscheint auch der Durchschnitt des Auges vom Neugeborenen auf den ersten Blick und schon ohne Messung sehr kurz, gleichsam von vorn nach hinten zusammengedrückt, was sehr wohl in Einklang mit der Beobachtung gebracht werden kann, dass der normale Refraktionszustand des Auges vom Neugeborenen ein hypermetropischer ist. Wenn aber die Untersucher aus dem Vergleich der von ihnen gemessenen Durchmesser in der Äquatorialebene mit der äusseren Achse den Schluss zogen, dass die Form des Kinderauges mehr einer Kugel gleiche, wie das des Erwachsenen, so ist dies unrichtig; man hat im Gegenteil eine ganz verschobene Figur vor sich und ein Blick auf das schematische Bild, in welches zum Vergleich auch die Konturen des Auges vom Erwachsenen eingezeichnet sind, beweist, dass nur die nasale Hälfte zwar nicht ganz, aber doch einigermassen der des Erwachsenen gleicht, während die laterale Hälfte des Bulbus in ihrem hinteren Teil eine beträchtlich grössere Krümmung erkennen lässt. Diese Thatsache war schon von Ammon (l. c.) bekannt, als er seine

„Protuberantia sclerae fötalis“ beschrieb. Er findet dieselbe bereits beim dreimonatlichen Embryo und zwar bei ihm sehr ausgeprägt. Sie erhält sich während der ganzen Fötalzeit an der lateralen Seite des hinteren Umfanges des Bulbus und wenn v. Ammon im neunten Fötalmonat den N. opticus schräg in die Prot. sclerae eintreten lässt, so zeigt er damit, dass er sie schon an der medialen Seite des Sehnerven beginnen lässt, oder wie wir es ausgedrückt haben, dass der ganze hintere Abschnitt des Bulbus lateralwärts verschoben erscheint. Augenscheinlich in Verbindung mit dieser Thatsache steht eine andere sehr auffallende, nämlich die, dass die Sehachse, d. h. die Linie, welche den Gipfel der Hornhaut mit der Fovea centralis verbindet, eine ganz andere Stellung hat, wie beim Erwachsenen. Legt man die beiden Sehachsen aufeinander, dann findet man, dass das Auge des Neugeborenen schief zu dem des Erwachsenen orientiert ist und zwar in der Art, dass die laterale Seite der vorderen Hornhautfläche zwar ziemlich genau mit der korrespondierenden Fläche der Hornhaut des Erwachsenen übereinstimmt, dass aber die mediale Seite weit vor der des Erwachsenen zu liegen kommt. In der Lage von Corpus ciliare und Iris treten natürlich ganz ähnliche Verschiebungen hervor.

Bringt man die beiden Zeichnungen so zur Deckung, dass eine Linie Hornhaut und Linse in zwei bilateral-symmetrische Hälften teilt, so findet man, dass die Sehachse des Neugeborenen lateralwärts von dieser Linie abweicht. Entweder müssen hiernach die beiden Sehachsen beim Neugeborenen einander nicht parallel stehen oder, wenn dies der Fall ist, muss der Bulbus eine ganz andere Lage haben, wie beim Erwachsenen. Es müsste dann aussehen, als bestünde ein erheblicher Strabismus divergens. Wenn schon beim Embryo in früher Zeit die Augen an der Seite des Kopfes liegen, so dass die Sehachsen ganz und gar nicht parallel stehen, so ist dies doch nach der Geburt nicht mehr der Fall, ist auch noch von keinem Beobachter jemals

behauptet worden. Die Stellung der Bulbi und der Augenhöhlen ist vielmehr schon die definitive [1]), woraus der Schluss gezogen werden darf, dass die erste Alternative die zutreffende ist. Wir vernachlässigen daher bei unserer Vergleichung die Sehachse ganz und gehen von einer Betrachtung der Augen aus, bei welcher man die Zeichnungen der Durchschnitte von dem des Neugeborenen und des Erwachsenen möglichst genau zur Deckung bringt.

Ausser der Form des Bulbus im ganzen interessieren noch für das Zustandekommen des Sehaktes die Krümmung der Hornhautoberfläche, die Krümmung der Linse und die Lage dieser letzteren. Was zuerst die Krümmung der Hornhaut anlangt, so ist sie nach der Angabe von Reuss (l. c.) bei Kindern in den ersten Wochen des Lebens eine viel stärkere, als bei älteren Kindern und Erwachsenen; Gerson (l. c.) giebt einen Radius von 6,35 mm, Hasner (l. c.) sogar einen solchen von 6,06 mm an. Laqueur (l. c.) anderseits findet auch Radien gewöhnlicher Grösse. Unsere Zeichnung ist ohne Berücksichtigung der vorstehenden Angaben nach unseren besten Schnitten von Augen, deren äussere Achse etwa 17,5 mm betrug, entworfen. Sie zeigt einen Hornhautradius von 7,3 mm, welcher einer stärkeren Krümmung entspricht, als man sie beim Erwachsenen zu finden pflegt, welcher jedoch grösser ist, als der von den eben angeführten Autoren gemessene; die von diesen untersuchten Augen dürften vielleicht kleiner gewesen sein. Dabei ist es auffallend, dass die peripherischen Teile der äusseren Oberfläche der Hornhaut besonders stark gewulstet sind, wodurch sich der Radius etwas verlängert. Nach der Sklera zu fällt dann der Kontur ziemlich plötzlich ab, was auch am unverletzten und frischen Auge häufig sogleich auffällt; die Hornhaut sieht dann aus, als wäre

[1]) Vergl. Fr. Merkel, Beitrag zur Kenntnis der postembryonalen Entwickelung des menschl. Schädels. Beitr. z. Anat. und Embryol. Festgabe für Henle. Bonn 1882 Tf. XV. Fig. 7 u. 8.

sie in der Peripherie geschwollen. Obgleich nicht alle unsere Präparate diese Eigentümlichkeit zeigen, so ist doch an eine postmortale Imbibition mit Flüssigkeit dabei keineswegs zu denken, da der Erhaltungszustand vieler Augen ein ganz vortrefflicher war und gerade diejenigen, welche wir als die besten bezeichnen mussten, die beschriebene Eigentümlichkeit am deutlichsten zeigten. Auffallen muss es, dass bei denjenigen Augen, welche mehrwöchentlichen Kindern angehörten, diese Eigentümlichkeit der Krümmung niemals beobachtet wurde, sondern dass bei ihnen die Verhältnisse ganz denen des Erwachsenen glichen.

Die regelmässige Krümmung der Rückseite der Hornhaut giebt zu Bemerkungen keinen Anlass. Ihr Radius ist entsprechend der Vorderfläche ebenfalls etwas grösser als beim Erwachsenen.

Die Krümmungen, sowie Form und Lage der Linse zu eruieren, war mit sehr grossen Schwierigkeiten verknüpft, da hierbei Untersuchungen am Lebenden durchaus nicht zur Seite stehen, wie dies für den Erwachsenen der Fall ist. Sieht man ältere Abbildungen von Augendurchschnitten der letzteren an, etwa die von Krause (l. c.), dann ist man verwundert, wie bedeutend Lage und Form der Linse von der wirklichen am Lebenden konstatierten abweichen. Beim Neugeborenen sind die Fehlerquellen noch grösser, da wir durch v. Jägers Beobachtungen wissen (l. c.), dass die postmortalen Veränderungen bei seiner Linse sehr gross sind und überdies sehr frühzeitig eintreten. Unsere Konservierungsmittel sind allerdings nicht schlecht und vor allem gilt die Müller'sche Flüssigkeit als ganz besonders für Erhaltung von Form und Struktur der Linse geeignet. Am meisten schien es uns aber in's Gewicht zu fallen, dass bei einer Vergleichung der mit Hilfe des Skioptikon gewonnenen Zeichnungen weitaus die überwiegende Mehrzahl der Linsen ganz gleichartig war und sich deckte. Einige wenige waren

kleiner als das Schema und zeigten dann eine Form, welche sich der der Linse des Erwachsenen näherte, zwei zeigten zwar einen ähnlichen Radius, wie das Schema, waren aber im ganzen grösser. Nach Ausweis der Figur nahmen wir einen Radius von 3,3 mm an und zwar gilt dies sowohl für die Vorderfläche, wie für die Rückfläche, für welche wir Verschiedenheiten nicht aufzufinden vermochten. Die Linsenachse beträgt 5,0 mm, der Querdurchmesser 6,6 mm an unserer Abbildung. Während wir über die Krümmungsradien der Linse Angaben überhaupt nicht finden konnten, sind über die Durchmesser einige wenige in der Litteratur verzeichnet und zwar:

Huschke	Achse 5,18 mm	horiz. Durchm.	6,76 mm
Krause	Achse 4,5—4,7 mm	„ „	6,7—7,2 mm
Jäger	Achse 4,5 mm	„ „	6,3 mm

Messungen der Linse, wie man sie früher machte, konnte man nur an dem aus dem Auge entfernten Organ vornehmen. Dass dabei aber die Linse die Form nicht bewahrt, welche sie im Leben gehabt hat, ist klar. Man wird darum auch nicht verwundert sein, dass die erwähnten zuverlässigen Gelehrten zu so sehr verschiedenen Resultaten gekommen sind. Wir verkennen nicht, dass unsere Zahlen, welche mit denen Huschke's übereinstimmen, in soferne überraschen können, als die Achse der Linse des Neugeborenen darnach absolut grösser ist, wie die des Erwachsenen bei Einstellung in die Nähe. Doch möchten wir zu bedenken geben, dass ja auch die Form eine ganz andere ist. Sie nähert sich noch viel mehr der Kugelgestalt, wie sie in früheren Embryonalmonaten besteht, als der Gestalt einer bikonvexen optischen Linse, wie sie der Erwachsene zeigt. Auf die Gefahr hin, dass spätere Untersuchungen unsere Zahlen berichtigen, müssen wir daher bei dem stehen bleiben, was unsere Präparate zeigen.

Noch schlimmer als um die Erkenntnis der Form steht es um die Erkenntnis der Lage der Linse. Ist sie weit nach

vorne gerückt, liegt sie etwas mehr nach hinten? Ist also die Augenkammer gross oder klein? Zur Entscheidung dieser Fragen geben unsere Präparate so gut, wie gar keine Anhaltspunkte, da die vordere Linsenfläche bald die Rückfläche der Hornhaut berührt, bald davon mehr oder weniger weit entfernt ist. Dass eine Berührung der beiden dem Leben nicht entspricht, ist klar; man findet auch an Augen von Erwachsenen die Linsen durch die beim Härtungsprozess vorkommenden Diffusionsströme und Druckänderungen im Bulbus sehr häufig nach vorne verlagert. Wie weit man sie aber zurückrücken muss, um sie an die richtige Stelle zu bringen, dies lässt sich einwandfrei nur durch Untersuchung am Lebenden feststellen. Solche Untersuchungen giebt es aber nicht und so sind wir auf eine provisorische Einzeichnung angewiesen. Dass wir die Linse dahin gelegt haben, wo sie die Figur zeigt, hat wesentlich den topographischen Grund, dass wir die Stelle des Ansatzes der Zonula an die Linse in dieselbe Lage zum Ciliarkörper brachten, welche sie beim Erwachsenen einnimmt. Wir glaubten dies deshalb thun zu sollen, weil der ganzen Sachlage nach nicht anzunehmen ist, dass hierin im Lauf der Entwickelung grössere Änderungen eintreten, da sonst die Zonula Änderungen ihrer Länge und ihres Verlaufes durchmachen müsste, welche nicht wahrscheinlich sind und von welchen man wissen würde. Bei der in der Figur angenommenen Lage der Linse kommt deren Vorderfläche genau in dieselbe relative Entfernung von der Vorderfläche der Hornhaut, wie es beim Erwachsenen bei Einstellung für die Nähe der Fall ist (vergl. Fig. 1). Da aber beim Neugeborenen die Hornhaut eine grössere relative Dicke hat, als bei jenem, so ist natürlich der Kammerraum bei ihm kleiner. Die Rückfläche der Linse ragt bei ihm erheblich weiter in den Glaskörper zurück und lässt denselben dadurch sehr viel kleiner erscheinen, wie beim Erwachsenen. Diese Thatsache liegt im Gang der Entwickelung überhaupt begründet, denn jedermann

weiss, dass anfangs die Linse fast den ganzen Hohlraum des Augapfels einnimmt, während der Glaskörper noch kaum sichtbar ist. Die Stufe, welche der Neugeborene erreicht hat, ist nur eine, man möchte sagen, zufällige Zwischenstufe zwischen jenem Anfangsverhältnis und dem Schlussresultat beim Erwachsenen, bei welchem sich das Volumen der beiden in Rede stehenden lichtbrechenden Medien mehr als umgekehrt hat.

Die Iris ist sehr stark trichterförmig gestaltet und durch die Linse weit nach vorne gedrängt, ein Verhalten, welches schon Huschke bekannt war; er sagt, dass die Rückseite der Hornhaut fast die Blendung berühre. Auch v. Jäger hebt den geringen Abstand zwischen Linse und Hornhaut, sowie die stärkere Vorwölbung der Iris hervor. Diese letztere Thatsache ist besonders auffallend; sie erklärt sich aber leicht durch die relativ bedeutende Grösse der Hornhaut. Diese Membran reicht weiter zurück, als beim Erwachsenen, infolge dessen muss auch die Iriswurzel weiter zurückliegen und die Membran selbst durch die grosse Linse vorgedrängt werden.

Nachdem nun die Form des Auges vom Neugeborenen im ganzen besprochen ist, erübrigt es noch die einzelnen Teile des Bulbus einer Betrachtung zu unterziehen; es sei dabei nur noch einmal daran erinnert, dass wir nicht beabsichtigen, in eine Besprechung feinerer histologischer Details einzutreten.

Wir beginnen mit der Tunica oculi externa. Die Hornhaut ist, wie schon erwähnt wurde, relativ grösser als beim Erwachsenen, auch ist sie im Verhältnis bedeutend dicker. Die Zahlen, welche wir vom Hornhautscheitel des Neugeborenen notiert haben, sind in vielen Fällen absolut die gleichen, wie die vom Erwachsenen. In der Peripherie ist die Membran schon beim Neugeborenen, wie auch später, dicker als im Centrum. Bemerkt mag werden, dass für Messungen der Hornhaut die gehärteten Augen mit Vorsicht zu benützen sind, da es zweifellos

Fig. 3.

Fig. 2.

Fig. 1.

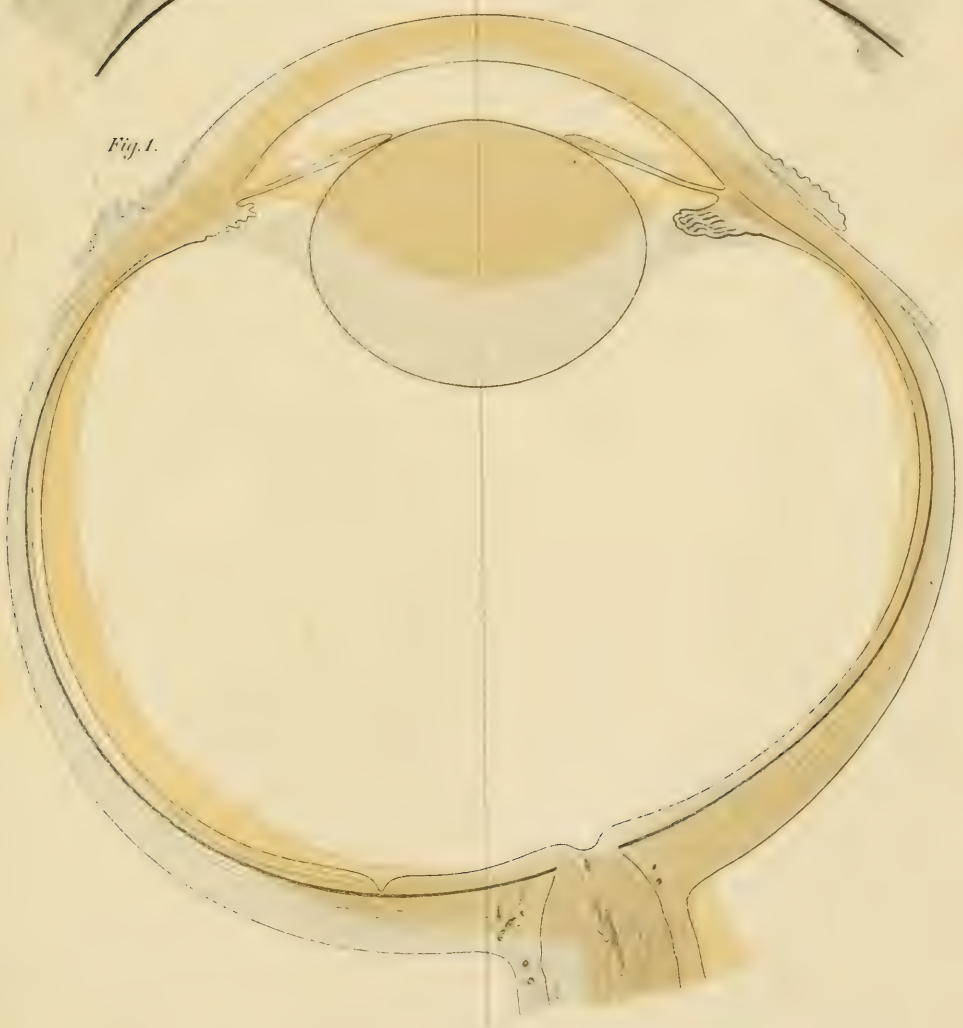

Verlag v. J.F. Bergmann, Wiesbaden.

vorkommt, dass durch die Einwirkung des Reagens die Dicke verändert wird.

Der Hornhautfalz wird bekanntlich vom Erwachsenen nach Art einer Schuppennaht beschrieben und gezeichnet, wobei die Sklera aussen, die Cornea innen übergreift. Bei unseren Durchschnitten von Augen Neugeborener fanden wir dies zwar auch zuweilen, doch konnten wir erheblich häufiger sehen, dass die Hornhaut in die Sklera mit einem rundlichen Kontur eingelassen war (Fig. 1). Es griff somit die Sklera sowohl aussen, wie innen über, ein Vorkommen, welches man beim Erwachsenen nicht eben häufig findet. In einigen Fällen schiebt sich die Sklera auf die Aussenseite der Hornhaut auffallend weit vor, so dass der äusserste Umfang von deren Krümmung noch undurchsichtig ist.

Was die wenigen histologischen Details anlangt, auf welche wir unser Augenmerk richteten, so mag bemerkt werden, dass wir das äussere Epithel von sehr verschiedener Dicke fanden, und zwar sogar an einem und demselben Auge, was jedoch dem Neugeborenen nicht allein eigentümlich ist. Im allgemeinen scheint es, als sei die Epithelschichte etwas dünner, als beim Erwachsenen. Die vordere Basalmembran ist verschieden dick; im allgemeinen zeigt sie dieselbe absolute Dicke, wie beim Erwachsenen, in einigen Fällen ist sie sogar etwas dicker. Die Descemetsche Haut ist ganz erheblich dünner.

Die Sclera ist in ihren vorderen Teilen der Sklera des Erwachsenen relativ gleich, wie dies die Zeichnung erweist; im hinteren Umfang des Auges aber wird ihre Dicke sogleich recht bedeutend und ist in der Nähe des Opticuseintrittes relativ beinahe noch ein halbmal so dick, wie beim Erwachsenen. Was die absolute Dicke anlangt, so erscheint dieselbe nach Ausweis unserer Messungen hinten in vielen Fällen kaum geringer, wie beim Erwachsenen. Vorne ist die Haut natürlich beträchtlich dünner. Der Eintritt der Muskelsehnen in die Sclera, sowie die

Vereinigung der Opticusscheide mit derselben bieten Nichts, was von den Verhältnissen beim Erwachsenen abwiche.

Die mittlere Augenhaut zeigt mancherlei Bemerkenswertes und unterscheidet sich in wichtigen Punkten von der des Erwachsenen. Was zuerst die Choroidea selbst anlangt, so lehren unsere Messungen, dass ihre durchschnittliche Dicke fast ebenso gross ist, wie beim Erwachsenen, doch muss allerdings erwähnt werden, dass in einer grossen Anzahl von Kinderaugen die Gefässe strotzend gefüllt sind, wodurch sich die Dicke der Haut ausserordentlich vergrössert; bei Augen, welche eine geringe Blutfülle zeigen, ist die Choroidea auch immer etwas dünner, wie beim Erwachsenen. — Der Suprachoroidealraum ist beim neugeborenen Kind in der Mehrzahl der Fälle noch nicht vollkommen entwickelt. Sein vorderes Ende findet man allerdings ganz genau an derselben Stelle, wie beim Erwachsenen, sein hinteres Ende jedoch weit mehr nach vorne gelegen, so dass bei manchen Augen im hinteren Viertel oder Drittel des Bulbus ein solcher Raum überhaupt nicht existiert. Die Untersuchung mit starken Linsensystemen ergiebt in solchen Fällen einen völlig kontinuierlichen Zusammenhang zwischen der mittleren und äusseren Augenhaut, ohne dass man von einer Spalte auch nur eine Spur entdecken könnte. Gegen den Einwand, dass man es nur mit sehr innig in Kontakt stehenden Membranen zu thun habe, deren Trennungsspalt man nur der nahen Berührung wegen nicht sehen könne, schützt uns ein Präparat, bei welchem unter der Geburt ein Blutextravasat zwischen Choroidea und Sklera entstanden war. Dasselbe füllt den Suprachoroidealraum vollständig aus und hebt die mittlere Augenhaut von der äusseren verhältnismässig weit ab. Ebenso scharf, wie vorne begrenzt sich hinten das Ende des Spaltraumes, welches man weit vor dem Opticuseintritt sieht. Auch andere Präparate dürfen wir zum Beweis für unsere Ansicht heranziehen. An einer Anzahl von Augen sieht man nämlich, wie

hinter dem eigentlichen, deutlich zu unterscheidenden Ende des Suprachoroidealraumes noch völlig abgeschlossene kleine oder grössere Spalten vorkommen, welche als der Anfang einer Trennung der beiden Augenhäute aufzufassen sind. Es ist sehr leicht, sie zu sehen und wenn in den Zwischenteilen zwischen diesen Spalten, in welchen Sclera und Choroidea vollkommen mit einander verwachsen erscheinen, eine Kontinuitätstrennung vorhanden wäre, könnte sie sich unmöglich ganz der Beobachtung entziehen.

Es ist längst bekannt, dass der Suprachoroidealraum in früheren Embryonalperioden ganz fehlt[1]), und F. Langer (l. c.) beweist klar, dass die Entstehung des Raumes auf die Verschiebung der Choroidea an der Sklera zurückzuführen ist. Da nun beim Neugeborenen ein grösserer oder kleinerer Teil des Raumes schon vorhanden ist, so kann dies wohl kaum anders gedeutet werden, als in der Art, dass schon vor der Geburt vom Ciliarmuskel Accommodationsbewegungen reflektorischer Art ausgeführt werden.

Der Ciliarkörper unterscheidet sich von dem des Erwachsenen ganz bedeutend durch seine geringere Ausbildung. Seine grösste Dicke beträgt nur etwa die Hälfte, seine grösste Länge etwa zwei Drittel von der des Erwachsenen. Eine Vergleichung des schematischen Durchschnittes beweist, dass seine Ausbildung auch relativ nicht eben sehr bedeutend genannt werden kann.

Wir richteten auch unsere Aufmerksamkeit auf die von Iwanoff[2]) gefundene Thatsache, wonach es Augen giebt, welche nur meridionale und solche, welche nur cirkuläre Fasern im Ciliarmuskel haben. Dieser Gelehrte sagt, dass die Augen mit

1) Schwalbe, Archiv f. mikr. Anat. Bd. VI. 1870. S. 13.

2) Arch. f. Ophthalm. Bd. XV. und Gräfe-Sämisch Handbuch der Augenheilk. Bd. I. 1874. S. 277 f.

Meridionalfasern sich sehr verlängert zeigten, also hochgradig kurzsichtig seien, dagegen die mit cirkulären Fasern versehenen einen sehr kurzen Bau hätten, daher als weitsichtig angesehen werden müssten. Er schränkt zwar in einer Anmerkung Vorstehendes schon selbst ein, indem er meint, dass diese Muskeltypen allerdings nicht unumgänglich mit dem betreffenden Refraktionszustand verknüpft wären. Es müsste von Interesse sein, nachzuweisen, ob man bei Neugeborenen, deren Augen ja ausnahmslos hypermetropisch sind, etwa schon die Anfänge dieser Muskeltypen finden könne. Zu unserer Überraschung fanden wir nicht bloss Anfänge sondern die Typen selbst vollständig ausgebildet vor. Wir setzen in Fig. 2 u. 3 zwei Abbildungen von voll entwickelten Fällen bei, welche dies beweisen werden. Da nun Kurzsichtigkeit, resp. Weitsichtigkeit keineswegs bei sehr jungen Kindern beobachtet werden, sondern fast immer erst eine Reihe von Jahren hingeht, ehe die Änderung des Refraktionszustandes deutlich wird, so scheint es, als dürfe man der von Anfang an vorhandenen Verschiedenheit in der Anordnung der Ciliarmuskulatur keinen Einfluss auf die Entstehung der Kurz- und Weitsichtigkeit zuschreiben.

Die Iris bietet im ganzen nur wenig, was der Erwähnung wert wäre. Ihr Durchschnitt zeigt sich verschieden, je nachdem die Pupille im Moment des Todes eng oder weit war, ganz ebenso, wie man dies beim Erwachsenen findet. Ist die Pupille weit, dann sieht man den freien Rand zugeschärft, die Membran selbst dick und mit cirkulären Falten auf der Vorderfläche versehen; ist sie eng, dann zeigt sich der Durchschnitt dem freien Rand zunächst stark verdickt, im übrigen verdünnt und faltenlos. Über die einfache Lage von Muskelfasern, welche an der Rückseite der Iris den Dilatator pupillae bilden, können wir nichts aussagen, der Sphincter iridis aber ist nach Ausweis der Masstabelle schon ebenso breit, wie beim Erwachsenen und nur seine Dicke ist noch etwas geringer.

An die Iris hat sich eine kurze Besprechung der hinter und vor ihr gelegenen Teile anzuschliessen, nämlich der Ciliarfortsätze und des Gewebes, welches den Raum zwischen Hornhaut und Sinus venosus einerseits, Iriswurzel und Ciliarkörper anderseits ausfüllt. Die Ciliarfortsätze sind sehr gut entwickelt (Fig. 1, rechts vom Beschauer) und zeichnen sich dadurch aus, dass sie sich mit verhältnismässig hohen Leisten weit über die Rückfläche der Iris hin fortsetzen. Ammon (l. c. S. 130) sagt: „Diese einzelnen Streifen bilden zusammen auf der Uvea ein radiales speichenförmiges Gefüge, dessen einzelne Streifen am Pupillarrand endigen.“ An einem glücklichen Schnitt (Fig. 2) ist dann der Winkel zwischen den eigentlichen Ciliarfortsätzen und der Iris von einer schwimmhautähnlich ausgebreiteten Membran ausgefüllt. Beim Erwachsenen findet man die Ciliarfortsätze ebenfalls auf die Rückfläche der Iris fortgesetzt, doch niemals in solcher Art, sondern immer als ganz niedere Erhebungen.

Die epithelbekleideten cirkulär verlaufenden Balken, welche die Decke des Sinus venosus bilden, sind ganz ebenso entwickelt, wie beim Erwachsenen und stehen auch in ähnlicher Art mit dem Beginn des M. ciliaris in Zusammenhang; es spaltet sich aber in vielen Fällen, jedoch nicht immer, ein weitmaschiges Netzwerk von ihnen ab (Fig. 2), welches zwischen ihnen und der Iriswurzel ausgespannt ist. Beim Erwachsenen begegnet man nur noch Spuren hiervon und wenn man den Namen Ligam. pectinatum iridis beibehalten will, so würde er für diese Balkennetze wohl passen.

Zuletzt noch ein Wort über das in der mittleren Augenhaut des Neugeborenen vorkommende Pigment. Ganz im Gegensatz zu v. Ammons (l. c.) Beschreibung vermissten wir in der grössten Mehrzahl unserer Präparate das Pigment überhaupt vollständig; von der Iris ist dies ja längst bekannt und Ely (l. c.) giebt sogar an, dass er auch bei Negerkindern blaue Augen

gefunden habe. Allerdings soll eine farblose Iris nicht ganz ausnahmslos vorkommen; unter unseren Präparaten aber findet sich jedenfalls keine einzige gefärbte. Verschwiegen darf nicht werden, dass sich von der der inneren Augenhaut angehörigen hinteren Pigmentlamelle der Iris aus meistens einige Pigmentballen zwischen die Bündel des Sphincter eingestreut finden. In der Choroidea war der Pigmentmangel kein so ausnahmsloser, wie in der Iris; immer aber war nur in dem hinteren Teil der Membran in der Umgebung des Sehnerven etwas Pigment eingelagert, und zwar war es dann in dem äusseren, der Sklera zugekehrten Teil am reichlichsten. In dem vor dem Äquator des Auges gelegenen Abschnitt der Choroidea konnte in keinem Fall Pigment nachgewiesen werden. Diese Beobachtungen stehen ganz im Einklang mit denen von Rieke[1]). Er findet, dass bei Menschen das Pigment der mittleren Augenhaut zwar frühestens im siebenten Fötalmonat auftritt, aber oft sehr viel später zur Entwickelung kommt. „Bezüglich des Ortes der Entstehung der Pigmentzellen werden die Gegend des hinteren Poles und hier wieder die Suprachoroidea und die äussersten Lamellen der Choroidea bevorzugt".

Der Sinus venosus iridis erscheint auf dem Durchschnitt häufig aus drei und mehr Öffnungen zusammengesetzt (Fig. 3), was aber nach Lebers Angaben auch beim Erwachsenen gewöhnlich ist.

Die innere Augenhaut zeigt eine Pigmentlamelle, von welcher es schon Huschke bekannt war, dass sie besser entwickelt sei, als beim Erwachsenen. Jäger giebt an, dass besonders am Umfang der Sehnerven der Pigmentreichtum bei Kindern auffallend sei; auch wir konnten überall eine sehr gute Ausbildung des Pigmentes nachweisen und finden, dass in der Gegend der Macula lutea die Zellen etwas höher sind, als im

[1]) Gräfe's Archiv für Ophthalmologie Bd. 37. I. Abt. S. 62. 1891.

übrigen. Ganz besonders dick aber zeigt sich die Pigmentschichte auf dem Ciliarkörper, was jedoch auch beim Erwachsenen der Fall ist.

Was die Retina selbst betrifft, so ist dieselbe nach Ausweis unserer Zahlen durchweg etwas dünner, als beim Erwachsenen. In Bezug auf ihre Ausbildung können wir etwas Auffallendes nicht nachweisen. Die Frage, ob die Stäbchenschichte schon bis ganz zur Ora serrata hin ausgebildet ist, oder nicht, konnten wir nicht mit voller Sicherheit entscheiden; unsere Präparate waren nicht mit Hinblick auf eine besonders gute Erhaltung der histologischen Elemente der Retina angefertigt, und es bleibt immerhin der Einwand, dass eventuell vorhandene Stäbchen verloren gegangen wären; doch möchten wir bemerken, dass wir auch an Präparaten aus Müller'scher Lösung, bei welchen die Stäbchenschichte im übrigen tadellos erhalten war, ganz vorne unmittelbar hinter der Ora serrata auf eine kurze Strecke keine Spur von Stäbchen sehen konnten.

Die Fovea centralis fanden wir zu unserer Überraschung genau ebensoweit von der Mitte des Sehnerveneintrittes entfernt, wie beim Erwachsenen, woraus hervorgeht, dass ein Wachstum zwischen diesen beiden Punkten im späteren Leben nicht mehr stattfindet. Chievitz (l. c. b.) sagt allerdings, dass die Fovea das Wachstumscentrum der Retina sei, von welchem aus sich die Membran allseitig vergrössert; wir bestreiten diese auf sorgfältige Untersuchung begründete Angabe natürlich keineswegs und möchten sie nur für die erwähnte Strecke eingeschränkt sehen. Überdies macht der genannte Gelehrte (l. c. a) selbst die Angabe, dass bei einem $8^1/_2$ Monate alten Fötus die Fovea etwa 2,8 mm vom Rande der Papille entfernt sei, ein Mass, welches von demjenigen unserer Zeichnung nur wenig abweicht. Aus unseren eigenen Beobachtungen, wie auch aus denen des eben citirten Forschers geht mit Sicherheit hervor, dass die Stelle des deutlichsten Sehens in ihrer Ausbildung dem übrigen Teil der

Netzhaut von einer sehr frühen Zeit ab voraneilt und wir möchten annehmen, dass diese Wachstumsvorgänge nicht ohne bestimmenden Einfluss auf die Umgebung sein können, dass vielmehr die oben erwähnte Protuberantia sclerae gerade durch sie hervorgerufen wird. Ist dies richtig, dann hängt aber die beschriebene Verschobenheit des ganzen Bulbus hiermit auf das Engste zusammen.

Der Sehnerveneintritt bietet an sich kaum Veranlassung bei ihm stehen zu bleiben; doch ist seine Lage bemerkenswert. Wie auch Chievitz (l. c. a.) sagt, erreicht der Optikus „medial und ein wenig oben", d. h. also im medialen und oberen Quadranten den Bulbus. An einem wirklichen Horizontalschnitt können deshalb Fovea centralis und Mitte der Papille nicht in einer Ebene liegen. In unserer schematischen Abbildung haben wir sie trotzdem in eine Ebene gezeichnet, da wir im Interesse der Übersichtlichkeit uns hierzu berechtigt glaubten. Man wird aus dieser Figur ersehen, dass der Sehnerv nicht unerheblich weiter lateral steht, als beim Erwachsenen. Wie schon die Untersuchungen von Merkel (l. c.) nachweisen, ändert sich die Augenhöhle in ihren Proportionen, sowie die relative Lage des Canalis opticus von der Geburt bis zum Ausgewachsensein so gut wie gar nicht; in Verbindung damit bleibt auch die Richtung des Sehnerven dieselbe, wie wir durch Vergleichung des verkleinerten Bildes von D. W. Sömmerring[1]) mit einem ganz in gleicher Weise angefertigten Präparat vom Neugeborenen eruieren konnten. Wir können also sagen, dass bei den Umbildungsvorgängen der Sehnerv das stabile, der Bulbus das bewegliche Element ist. Will man daher vergleichen, dann muss man in den beiden schematischen Abbildungen, vom Neugeborenen und vom Erwachsenen, die Sehnerven zur Deckung bringen und sehen, in welcher Weise, sich die Konturen der

[1]) De oculorum hominis animaliumque sectione horizontali commentatio. Göttingen 1818.

Augäpfel verhalten. Man sieht nun, dass die nasale Hälfte des Bulbus vom Neugeborenen ganz die gleiche Grösse zeigt, wie die des Erwachsenen; sie ist also in Wahrheit im Wachstum sehr zurück. Die laterale Hälfte des Kinderauges übertrifft dagegen die des Erwachsenen beträchtlich an Grösse. Beim weiteren Wachstum wird demnach die mediale Hälfte in gleicher Proportion zum Wachstum des ganzen Körpers sich weiterbilden, die laterale wird zurückbleiben. Letzteres ist auch natürlich, da ja wie bereits auseinandergesetzt wurde, beim Neugeborenen die Gegend von der Papille bis zur Macula vollkommen fertig gebildet ist. Die stärker wachsende nasale Seite drängt beim Wachstum die Hornhaut und was mit ihr verbunden ist, immer weiter lateralwärts hinüber und so kommt es, dass schliesslich ihr Scheitel gerade über der Fovea centralis zu stehen kommt, wodurch dann der definitive Zustand erreicht ist.

Nach Ausweis der Figur zeigt der Sehnerv relativ die gleiche Breite, wie beim Erwachsenen, die Papille ist nur wenige Zehntel eines Millimeters schmaler. Eine so plötzliche Änderung in der Farbe des Nerven bei seinem Eintritt in die Sclera, wie beim Erwachsenen findet ebensowenig statt, wie eine sehr rasche Verdünnung. Präparate, welche nach Weigert gefärbt waren, erwiesen, dass das Nervenmark im Opticus des Neugeborenen eben erst zu erscheinen beginnt. Man könnte darnach sehr wohl annehmen, dass der Sehnerv des Neugeborenen schon ebenso viele Fasern enthält, wie der des Erwachsenen und dass seine spätere Verdickung zum grössten Teil auf Rechnung der Markbildung zu setzen sei. Die physiologische Exkavation zeigt auch jetzt schon die bekannte Form.

Die Ora serrata liegt in unserem Bild relativ etwas weiter nach vorne als beim Erwachsenen; sie setzt sich durchaus nicht so scharf gegen die Pars ciliaris retinae ab, wie bei diesen, sondern es verdünnt sich die Netzhaut ganz allmählich.

Bezüglich der im Innern des Bulbus befindlichen lichtbrechenden Medien haben wir dem oben schon Gesagten nur sehr wenig zuzufügen. Am Glaskörper kann man eine innere Architektur ebensowenig erkennen wie später, doch ist es auffallend, wie deutlich meist in seinen vordersten Teilen eine faserige Struktur hervortritt. Der Bau der Linse und die grosse Dünne ihrer Kapsel beim Neugeborenen sind längst genau bekannt. Nur die Zonula giebt Veranlassung zu einigen Bemerkungen. Wie beim Erwachsenen bildet sie kein festes und in sich geschlossenes Band, sondern besteht aus Faserbündeln, welche breite Lücken zwischen sich lassen. Ihr Ursprung erstreckt sich über die ganze Ausdehnung der Ciliarfortsätze hin, beginnt demnach an der Ora serrata (Fig. 2) und reicht nach vorne bis auf die Rückseite der Iris. Es war uns am Anfang unserer Untersuchung sehr auffallend, als wir Zonulafasern von der Iris her kommen sahen, nachdem wir uns aber überzeugt hatten, dass die Ciliarfortsätze, wie oben beschrieben, sich noch weit über die Iris hin erstrecken, verlor diese Thatsache das Wunderbare. Beim Erwachsenen lassen sich, soweit unsere Erfahrungen reichen, Ursprünge von Zonulafasern niemals bis auf die Iris verfolgen. Wir stimmen darin überein mit Garnier (l. c.), welcher ausdrücklich sagt, dass die vordersten Fasern der Zonula im Laufe der Kindheit verschwinden. Er hebt auch richtig hervor, dass die Zahl der Zonulafasern bei Neugeborenen überhaupt bedeutend grösser ist, wie beim Erwachsenen, was in erhöhtem Masse für den Embryo zutrifft[1]). Der Ansatz der Zonula an die Linse liegt in deren Äquator. Die Länge des Bandes ist eine relativ sehr bedeutende, da sowohl die Ausbildung des Ciliarkörpers, als auch die Breite der Linse eine geringe ist; der Raum zwischen beiden wird deshalb verhältnismässig viel grösser sein, als beim Erwachsenen. Ein Canalis Petiti

[1]) Czermak, Gräfes Archiv. Bd. 31 I.

findet sich beim Neugeborenen ganz ebensowenig, wie beim Erwachsenen.

Was zum Schluss noch die Entwickelungsstadien anlangt, welche das Auge von der Geburt, bis zu seiner fertigen Ausbildung durchläuft, so stehen uns hierüber eigene Untersuchungen nicht zu Gebote. Einige Veränderungen, welche durchgemacht werden müssen, können wir aus unseren Präparaten schon erschliessen, anderes lehren die in der Litteratur verzeichneten Angaben. Wir können behaupten, dass das Wachstum der Hornhaut ein geringes, das des Ciliarkörpers ein bedeutendes sein muss. Es ist ferner klar, dass die Linse sich nur äquatorial vergrössert, dagegen ihre Achse geradezu verkleinert. Ein Teil der Umwandlung dieses Organes ist also gewiss nur auf Rechnung einer Formveränderung und nicht auf den neuen Zuwachs zu setzen. Die Gegend des deutlichsten Sehens bleibt stabil, die mediale Seite des Bulbus vergrössert sich im ganzen mehr, als die laterale, wodurch Hornhaut und Linse allmählich so weit herüber geschoben werden bis ihre Mitte in die von der Fovea centralis ausgehende Sehachse gelangen.

Die Gesamtform des Auges bleibt nur ganz kurze Zeit nach der Geburt unverändert. An das Schlussresultat der intrauterinen Entwickelung knüpft sich sofort die Umwandlung zu einem für die extrauterine Funktion brauchbaren Organ an. Schon v. Jäger sagt, dass das Auge nur wenige Wochen unverändert bleibe, und Reuss giebt an, dass der Hornhautradius seine grösste Änderung jedenfalls im ersten halben Jahr des Lebens erleide. Das vorzüglich konservierte Auge eines 22tägigen Kindes, welches das anatomische Institut der Güte des Herrn Dr. Blessig[1]) verdankt, lehrt uns, dass sich schon zu dieser Zeit die Form ganz auffallend der des Erwachsenen nähert, dass sich

[1]) Herrn Professor Orth hier und Herrn Dr. Fressel in Hamburg sind wir für die gütige Überlassung von Untersuchungsmaterial zu grossem Dank verpflichtet.

die Hornhaut verdünnt, die Linse in ihren Krümmungsradien verändert hat. Huschke giebt ferner auf Grund von Wägungen an, dass das Auge seine Zunahme im Verlauf der Kinderjahre immer mehr verlangsame, dass es aber in der Pubertätszeit wieder ein etwas rascheres Wachstum erfahre. Reuss sagt vom Hornhautradius, dass er sich allmählich bis zum 7. Jahre vergrössere, um von da ab bis zum 12. Jahr eine Änderung nicht zu erfahren. Um die Zeit der Pubertätsentwickelung vergrössert sich der Hornhautradius von neuem, bis er dann endlich seine definitive Grösse erreicht hat. Man sieht aus diesen Angaben, dass die Weichteile des Kopfes und seine Hartgebilde in ihrer Ausbildung ganz parallel gehen. Denn was die genannten Autoren sagen, trifft vollständig mit Merkel's (l.c. S. 184) Worten zusammen, wenn er sagt: „Die postembryonale Schädelentwickelung teilt sich in zwei ganz von einander getrennte Wachstumsperioden, die erste reicht von der Geburt bis etwa zum 7. Lebensjahr. Nun folgt ein völliger Stillstand aller Teile bis zur Pubertät. Mit diesem Zeitpunkt tritt die zweite Wachstumsperiode ein, welche bis zur vollkommenen Ausbildung des Schädels dauert."

Zum Schluss möchten wir noch einmal die Hoffnung aussprechen, dass bald ein kompetenter Gelehrter die Entfernung der vorderen Fläche der Hornhaut von derjenigen der Linse am lebenden Neugeborenen feststellen möge, dass auch dieser letzte zweifelhafte Punkt ganz sicher gestellt werden könne.

Tafelerklärung.

Fig. 1. Schematischer Durchschnitt des Auges vom Neugeborenen in 7facher Vergrösserung. Die Konturen des Auges vom Erwachsenen, dessen Linse für die Nähe eingestellt ist, sind in brauner Farbe eingezeichnet. Rechts vom Beschauer ist ein Ciliarfortsatz gezeichnet, links ein Thal zwischen zwei Ciliarfortsätzen.

Fig. 2. Radialschnitt der Gegend des Ciliarkörpers vom Auge eines Neugeborenen. Der Ciliarmuskel besteht lediglich aus Längsfasern. Zwischen Iriswurzel und der Wand des Sinus venosus ist ein sehr lockeres Balkenwerk eingeschoben. Zwischen Iris und Ciliarfortsatz spannt sich eine schwimmhautähnliche Platte. Vergr. 16.

Fig. 3. Radialschnitt wie Fig. 2. Der Ciliarmuskel besteht fast ganz aus Circulärfasern. Vergr. 16.

	Konservirungsart.	Platin-Chrom.	Müll. Fl.	Müll. Fl.	Platin-Chrom.	Müll. Fl.	Müll. Fl.	Müll. Fl.	Müll. Fl.	Müll. Fl. und Platin-Chrom.	Müll. Fl. und Platin-Chrom.	Müll. Fl.	Müll. Fl.
	Nummern der Augen.	1 I	2 III	3 IV	4 V	5 VI	6 IX	7 X	8 XII	9 XIII	10 XIV	11 XV	12 XVI
Äussere Augenhaut.	Hornhautscheitel-Dicke . .	0,836	0,95	0,988	—	0,874	—	—	0,532	0,912	0,855	0,646	0,988
	Hornhautperipherie-Dicke .	1,064	1,14	1,178	—	1,064	—	—	0,684	0,95	0,988	1,102	—
	Dicke der Sclera vorn . .	0,646	0,494	0,57	0,342	0,532	0,532	0,57	0,494	0,418	0,437	0,551	0,57
	Dicke der Sclera im Äquator	0,57	0,57	0,38	0,304	0,38	0,494	0,38	0,38	0,494	0,361	0,456	0,494
	Dicke der Sclera hinten .	1,026	—	0,993	—	0,76	1,026	0,912	0,807	0,798	0,722	0,95	0,874
Mittlere Augenhaut.	Choroidea, Dicke hinten neben N. optici	—	—	0,103	—	0,103	0,103	0,0927	—	0,103	0,103	—	0,103
	Choroidea, vorn nahe dem Ciliarkörper	0,0515	—	—	0,0309	—	—	0,0618	0,0515	0,0515	0,0515	—	—
	Corpus ciliare, grösste Dicke	0,608	0,494	0,494	0,342	0,532	0,57	0,494	0,456	0,456	0,38	0,342	0,342
	Musculus ciliaris, grösste Länge	2,47	1,9	2,08	2,66	2,28	—	2,08	2,66	2,08	1,9	2,28	2,08
	Irisbreite	3,914	3,648	3,8	4,294	3,648	—	3,154	3,458	3,572	3,349	—	—
	Iris, Dicke zunächst dem Ciliarrande	0,103	0,1133	0,103	0,1133	0,1133	0,1133	0,103	0,103	—	0,103	—	0,103
	Iris, Dicke am Pupillarrande	0,1545	0,1442	0,1751	0,1751	—	0,206	0,1751	0,1648	0,1751	0,1854	0,1854	—
	Sphincter iridis, Breite .	1,064	1,064	1,102	1,102	0,95	0,722	0,855	0,874	0,874	0,798	0,646	0,912
	Sphincter iridis, Dicke .	—	0,0824	0,0618	0,0618	0,0721	0,0721	0,0721	0,0515	0,0515	0,0515	0,0721	0,0618
	Pupille, mittlerer Durchmesser	2,28	1,558	1,14	0,988	1,178	3,04	2,546	3,344	3,382	3,8	3,914	3,61
Innere Augenhaut.	Papilla n. optic. Durchmesser	1,14	—	0,836	—	1,064	0,95	1,064	1,064	1,026	0,95	0,931	0,988
	Dicke der Retina, hinten .	0,412	—	0,3605	—	0,3811	—	0,4326	0,309	0,309	0,3811	0,309	0,3811
	Dicke der Retina im Äquator	0,2266	—	—	0,1545	0,2266	0,2266	0,2884	0,206	0,206	0,1751	0,1957	0,2575
	Dicke der Retina dicht an der Ora serrata . . .	0,206	0,206	—	0,1339	0,1648	0,206	0,2163	0,1854	0,1854	0,206	0,206	0,206

In obiger Tabelle sind nur diejenigen Maasse aufgenommen, welche an den einzelnen Durchschnitten mit mikrometrischer Genauigkeit gemessen werden konnten.

Müll. Fl.	Müll. Fl.	Müll. Fl.	Müll. Fl.	Ehrlick. Fl.	Ehrlick. Fl.	Ehrlick. Fl.	Ehrlick. Fl.	Ehrlick. Fl.	Ehrlick. Fl.	Platin-Chrom.	Platin-Chrom.	Platin-Chrom.	Platin-Chrom.	Berechnete Mittelzahl.	Für die Abbildung benützte Zahl.
13 XVII	14 XVIII	15 XX	16 XXI	17 XXII	18 XXIII	19 XXIV	20 XXV	21 XXVI	22 XXVII	23 XXVIII	24 XXIX	25 XXX	26 XXXI		
0,836	0,95	0,722	0,798	—	—	—	—	—	0,722	—	0,836	0,532	—	0,811	0,9
1,026	1,026	1,026	1,026	—	—	—	—	—	0,988	1,026	1,292	0,912	0,988	1,028	1,1
—	—	0,532	0,57	0,494	0,494	0,532	—	0,418	0,456	0,57	0,57	0,532	0,532	0,5154	0,5
—	—	0,418	0,456	0,456	0,456	0,304	—	—	0,266	0,342	0,342	0,342	0,342	0,4085	0,4
0,988	1,102	1,026	0,95	1,026	1,026	1,026	1,026	0,836	0,76	0,95	0,95	0,76	0,76	0,918	1,0
—	—	0,103	0,103	0,0824	0,0824	—	—	—	0,0824	—	—	0,0927	0,0721	0,0949	0,10
—	—	—	—	—	—	—	—	—	—	—	—	—	—	0,0497	0,05
—	—	0,494	0,494	0,798	0,798	—	0,684	—	0,494	0,532	0,532	0,396	0,396	0,5058	0,5
—	2,08	—	2,08	1,71	1,71	—	—	—	2,08	2,014	2,014	2,28	2,28	2,136	2,1
—	—	—	3,914	2,736	2,774	—	—	—	—	2,432	2,812	2,755	2,66	3,307	3,1
—	—	—	—	0,103	0,103	—	—	—	—	0,1133	0,1133	—	—	0,107	0,11
—	—	—	—	0,1751	0,1751	—	—	—	—	0,1854	—	0,1751	0,1751	0,1746	0,2
0,874	0,912	0,76	1,216	0,874	0,95	—	0,76	—	—	0,836	0,836	0,618	0,618	0,883	0,9
—	—	0,0515	—	0,0618	0,0618	—	0,0618	—	—	0,0515	0,0515	0,0618	0,0566	0,0615	0,08
—	—	—	—	4,256	4,37	—	—	—	—	3,8	3,23	4,48	4,63	3,087	3,2
1,064	1,064	0,931	0,931	1,102	1,026	—	—	1,026	1,254	0,912	0,912	1,102	1,102	1,019	1,2
0,309	—	0,309	0,412	0,3605	0,3399	—	0,309	0,3399	0,309	—	0,309	0,3296	0,3296	0,3465	0,36
—	—	0,2472	—	—	0,2266	—	—	—		—	0,2575	0,1751	0,1751	0,2163	0,24
0,206	—	0,206	0,206	0,206	0,206	—	—	—	0,206	—	0,206	—	—	0,1860	0,2

Die berechnete Mittelzahl wurde der schematischen Konstruktion der Fig. 1 keineswegs immer zu Grunde gelegt, da sie aus grossen und kleinen Augen berechnet ist, während die Zeichnung sich nur auf solche mit einer äusseren Achse von 17,5 mm bezieht.

X.

DIE EMBRYONALE LEBER

IN IHRER

BEZIEHUNG ZUR BLUTBILDUNG

VON

Dr. K. v. KOSTANECKI,
PROSEKTOR IN GIESSEN.

Aus dem anatomischen Institut in Giessen.

Seit längerer Zeit mit dem Studium der Blutbildung in der embryonalen Säugetierleber beschäftigt, habe ich, als die Untersuchungen beinahe schon zum Abschluss gebracht waren, die Arbeit von O. van der Stricht: „Le développement du sang dans le foie embryonnaire" (Archives de biologie, Tome XI f. 1 1891) erhalten, aus deren Lektüre ich ersehen habe, dass ich in manchen wesentlichen Punkten zu den gleichen Ergebnissen mit van der Stricht gekommen bin[1]). Indessen glaubte ich doch, wenn auch ganz kurz, die Hauptresultate meiner Beobach-

[1]) Die Übereinstimmung der Resultate mag auch wohl in der Gleichheit unserer Untersuchungsmethoden ihren Grund haben. Ich habe nämlich, ebenso wie van der Stricht, vor Allem Schnitte durch die embryonale Leber untersucht und frische Blutpräparate oder Trockenpräparate nur gelegentlich zur Controlle angefertigt; doch sind letztere völlig entbehrlich. Um über die Stätte der Blutbildung, ihr Verhältniss zum Blutgefässsystem der Leber und deren Parenchym eine richtige Vorstellung zu gewinnen, ist es durchaus notwendig, das Organ in bluterfülltem Zustande zu untersuchen. Deswegen habe ich bei kleineren Embryonen stets vor der Herausnahme die Nabelgefässe unterbunden und sie in toto entweder ohne Weiteres oder nach vorheriger Eröffnung der Bauchhöhle, jedoch mit Schonung grösserer Gefässe, fixirt. Bei grösseren Embryonen, von etwa 6 cm ab, wo die Leber nur in Stücken fixirt werden kann, lässt sich die mehr oder minder beträchtliche Entleerung der Blutgefässe nicht vermeiden; doch ist dieser Übelstand insofern von keiner grossen Bedeutung, als die wesentlichen und für die Blutbildung charakteristischen Veränderungen im Bau des Organs schon in weit früheren Entwicklungsstadien eintreten und im weiteren Embryonalleben ohne grössere Modificationen bestehen bleiben. Bezüglich der weiteren Angaben über die Behandlung und Färbung der Präparate sei auf die folgende Abhandlung verwiesen, der im Wesentlichen dieselben Objekte zu Grunde liegen.

*

tungen mitteilen zu sollen, von der Voraussetzung ausgehend, dass eine an umfangreichem Material und auf Grund eingehender systematischer Prüfung gewonnene Bestätigung seiner Befunde nicht ohne einen gewissen Wert sein kann — bietet doch die Frage nach der Art und Weise, in welcher sich die Leber an der Blutbildung im Embryonalleben beteiligt, der strittigen Punkte immer noch genug; es genüge darauf hinzuweisen, dass beinahe gleichzeitig mit der Arbeit van der Stricht's die Abhandlung von Kuborn: „Du développement des vaisseaux et du sang dans le foie de l'embryon" (Anatom. Anzeiger V, 1890 p. 277) erschienen ist, die in allen Hauptfragen den diametral entgegengesetzten Standpunkt vertritt. Zudem bin ich aber in einigen Punkten zu abweichenden Resultaten gelangt, worauf ich näher einzugehen haben werde.

Die ersten Anfänge einer im Verhältnis zu anderen Gefässbezirken stärkeren Vermehrung von Blutkörperchen findet man in der Leber von ungefähr 8—9 mm langen Embryonen. Die Leber bietet zu dieser Zeit auf Schnitten das Aussehen einer reich verzweigten tubulösen Drüse, deren Schläuche sich vielfach unter einander verbinden und so ein enges Netz bilden, dessen Maschen von sehr zahlreichen und sehr weiten Capillaren ausgefüllt werden; von einer Läppchenbildung, wie sie das fertige Organ darbietet, ist im Anfang der Entwickelung nichts zu sehen. Die Drüsenschläuche, die sich aus den primitiven, durch Ausstülpung des Darmrohrs entstandenen Lebergängen durch ungemein reichliche seitliche Verästelung und Verschmelzung der Sprossen gebildet haben, werden von einer geschlossenen Reihe grosser polygonaler Zellen gebildet. Die Leberzellen gleichen, abgesehen von ihrer etwas geringeren Grösse, im wesentlichen den Drüsenzellen der ausgewachsenen Leber, sie sind unregelmässig polyedrisch, ihr Protoplasma weist eine feinkörnige Granulierung auf. Ihre Kerne sind gross, bläschenförmig, völlig kreisrund oder oval, zeigen ein deutliches, aber nicht sehr reichliches

Netz von feinen Chromatinfäden mit einigen grösseren Knotenpunkten, und in der Mitte lassen sie ein oder zwei schön entwickelte Kernkörperchen scharf hervortreten. Die einzelnen Kerne stimmen in ihrem Bau im allgemeinen überein, wenn auch nicht alle von gleicher Grösse sind; immerhin sind sie aber meist grösser, als die der ausgewachsenen Leberzellen. In diesem Stadium sind die Zellen sämtlich einkernig. Wie man sich an Querschnitten sowohl, als auch an günstigen Längsschnitten überzeugen kann, sind die Leberschläuche nicht solide Zellstränge, sondern weisen zu dieser Zeit stets ein deutliches Lumen auf; auf Querschnitten sind meist drei bis vier Zellen um ein kreisrundes Lumen angeordnet.

Die zwischen den Leberbalken sich verästelnden Capillaren werden durch eine deutliche kontinuierliche Schicht platter Endothelzellen abgegrenzt; auf Durchschnitten sind sowohl die Zellleiber als dünner Substanzstreif, der die äussere Wand der Leberzellen von dem Lumen der Capillaren scheidet, sichtbar, als auch springen die, im Verhältnis zu den späteren Stadien, zahlreichen und grossen, länglichen Kerne deutlich gegen das Lumen vor.

Den Inhalt der Blutgefässe bilden fast ausschliesslich noch kernhaltige rote Blutkörperchen, während kernlose erst ganz vereinzelt vorkommen. Leukocyten mit ihren charakteristischen, ein feines Chromatinnetz aufweisenden Kernen und mit ihrem deutlich granulierten Protoplasma sind nur in geringer Zahl vorhanden. Während nun in früheren Stadien Mitosen an den Blutzellen ziemlich gleichmässig in allen Gefässbezirken des Embryo sich finden, sind dieselben zu dieser Zeit in bei weitem überwiegender Zahl in der Leber anzutreffen, ein Beweis, dass nunmehr die Neubildung junger Blutzellen in dieses Organ verlegt ist.

Wenn auch das Leberparenchym zur Vermehrung der Blutkörperchen in keiner Beziehung steht, so wird es doch durch

die Entwickelung des immer komplizierter sich gestaltenden Capillarnetzes in hohem Grade beeinflusst, ebenso wie die Entwicklung und Anordnung der Blutgefässe in Abhängigkeit steht vom Wachstum der Leberschläuche; beide Teile sind hier eben in gleicher Weise aktiv an der gegenseitigen Durchwachsung beteiligt.

Unter den günstigen Ernährungsbedingungen, die durch den Zufluss des an frischem Nahrungsmaterial reichen Blutes aus der Vena umbilicalis geschaffen werden, ist das Leberparenchym in stetem sehr regem Wachstum begriffen, wie aus den zahlreichen Mitosen in den Leberzellen zu ersehen ist. Man findet die Schnitte wie übersät von Mitosen in den verschiedensten Phasen vom Mutterknäuel bis zum Dispirem. Die Chromosomen haben die Form von länglichen Schleifen, die achromatische Figur, die Halbspindeln sowohl als auch die Centralspindel, sind bei Protoplasmafärbungen in der schönsten Weise sichtbar. — Die Mitosen führen teils zum Längenwachstum der anfänglichen Leberschläuche, zum grössten Teile aber sieht man sie in deren seitlichen Sprossen, die benachbarten Zellenlagen entgegenwachsen, um mit ihnen zu verschmelzen, wobei sie die Endothelwand der zwischenliegenden Capillaren vor sich herstülpen. Dass der seröse Überzug der Leber bei der Grössenzunahme des Organs auch rasch sich ausdehnt, ist selbstverständlich, und dies erklärt vollauf die sehr zahlreichen Mitosen des Peritonealüberzugs.

Auf der anderen Seite findet nun fortwährend eine ausgedehnte Neubildung von Capillaren von den bereits bestehenden Gefässen her statt. Ich habe die Art und Weise, wie die Neubildung der Capillaren vor sich geht, mit besonderer Aufmerksamkeit verfolgt und habe stets nur einen Entwickelungsmodus feststellen können: von einer bestehenden Capillare her bildet sich durch mitotische Teilung der Endothelzelle eine schmale trichterförmige Ausstülpung, die meist spitz ausläuft, d. h. in

Form eines feinen protoplasmatischen Fortsatzes sich in das Leberparenchym hineinzwängt; ein Vorgang also, der als Gefässsprossenbildung auch anderwärts beobachtet wurde. Es sei aber hervorgehoben, dass es keineswegs solide Sprossen sind, die sich etwa nachträglich erst durch Verflüssigung des Protoplasmas aushöhlen, sondern von vorne herein mit einem deutlichen Lumen versehene und nur spitz auslaufende Ausbuchtungen der Capillarwand; — durch wiederholte Teilung der Wandzellen schieben sich nun dieselben immer weiter zwischen die Leberzellenreihen vor, um schliesslich mit benachbarten Gefässen in Verbindung zu treten. Die in der embryonalen Säugetierleber zahlreich vorhandenen Riesenzellen, die Kuborn neulich noch, eine früher öfters vertretene Ansicht wieder aufnehmend, als „cellules vasoformatives" aufgefasst hat, stehen zur Gefässneubildung zweifellos in keiner Beziehung, ebenso wie sie sich in keiner Weise an der Bildung von jungen Blutkörperchen beteiligen. Dies beweist schon der Umstand, dass die Riesenzellen in der Leber erst in einem ziemlich späten Stadium (Embryonen von etwa 10 mm) auftreten und dass sie zunächst frei mitten im Lumen der Gefässe entstehen. Beides zeigte mir aufs deutlichste ein 9 mm langer Kaninchenembryo, der in Schnittserien zerlegt wurde, und dessen Leber im ganzen nur etwa 7—9 erst in Bildung begriffene Riesenzellen aufwies.

Allerdings giebt es in der embryonalen Leber Bilder, welche es uns erklärlich machen, wieso man in einer Zeit, wo man einerseits für die Art und Weise der Entwickelung von Gefässen und neuen Blutkörperchen wenig Anhaltspunkte hatte und anderseits die rätselhaften Riesenzellen vorfand, diese Dinge mit einander in Zusammenhang brachte und die Neubildung von Gefässen und Blutkörperchen in diese „cellules vasoformatives" verlegte oder — worunter man wohl dieselben Bilder verstand — eine endogene Blutneubildung in einem „jugendlichen Muttergebilde, das gleichzeitig für den Aufbau der Gefässe Verwendung findet",

annahm. Doch darüber weiter unten. Die Neubildung junger Blutkörperchen findet vielmehr ausschliesslich frei im Inneren der Capillargefässe der Leber, also in einem durch deren Endothelzellen abgegrenzten Raumsystem, statt; doch sind diese Endothelzellen der Gefässwand hieran in keiner Weise beteiligt. Die Gebilde vielmehr, welche durch immer sich wiederholende Teilung fortwährend neue Blutzellen liefern sollen, sind der Leber anfänglich von aussen her durch den Blutstrom zugeführt worden und fanden hier einen günstigen Nährboden zur stetigen Weiterentwickelung. Nur in diesem Sinne ist die embryonale Leber ein „blutbildendes Organ".

Während nun in den frühesten Stadien, wo der Leber noch keine besondere Rolle bei der Blutbildung zukommt, Mitosen im Inneren aller ihrer Gefässe, sowohl der grösseren, als auch der Capillaren gleichmässig zu finden sind, bleiben dieselben später vor allem auf die Capillaren beschränkt; hierbei haben wir aber noch zwei Stadien zu unterscheiden: Zunächst enthalten sämtliche Capillaren reichliche Mitosen der Erythroblasten in ihrem Inneren; es ist aber auch hier schon eine besondere Anordnung der Blutzellen zu sehen. Es liegen nämlich die in Teilung begriffenen Erythroblasten, sowie die frühen, weniger hämoglobinhaltigen Stadien, wenn auch nicht ausschliesslich, so doch überwiegend, wandständig, während die dem fertigen Zustande näher gerückten Stadien, also die an Hämoglobin reicheren und entweder noch gekernten oder schon kernlosen Blutkörperchen axial gelagert sind. Diese Lage der jungen Erythroblasten gestattet ihnen wohl, ungehindert die ersten Entwickelungsstadien zu durchlaufen, ohne in den rapiden Circulationsstrom mit hineinbezogen zu werden; eine Einrichtung, die sogar bald in einer besonderen geschützten Localisierung der Jugendstadien der Blutkörperchen noch viel deutlicher zum Ausdruck kommt. In nächster Zeit sind es nämlich nur bestimmte Capillaren, welche die sich teilenden Blutzellen und die frühen

Stadien beherbergen, während in den übrigen nicht nur keine Mitosen mehr zu finden sind, sondern auch kernhaltige Blutzellen in ihnen immer seltener werden und schliesslich so gut wie völlig aus ihnen verschwinden. Letzteres ist bereits in verhältnismässig früher Zeit der Fall, so sah ich es bei Kaninchenembryonen von 4,4 cm, Hundeembryonen von $5^1/_2$ cm, Rinderembryonen von 7 cm. Um diese Verhältnisse richtig übersehen zu können, ist es durchaus erforderlich, sie an Präparaten mit vollständig gefüllten Gefässen zu untersuchen; wenn man ein Präparat von einem Embryo, der an der Nabelschnur abgebunden und in toto erhärtet wurde, mit einem Präparat des gleichalterigen Embryo, der ohne diese Vorsichtsmassregeln behandelt wurde, vergleicht, so wird man von der Verschiedenheit beider Bilder völlig überrascht. Die Capillaren, welche das fertige Blut führen, sind ihrem Ursprung nach älter, sie sind auch weiter und besitzen eine stärkere Wand, die zwar auch nur aus einer einfachen Endothelschicht besteht, aber doch deutlich ist und namentlich von Zeit zu Zeit grössere Endothelkerne aufweist. Die Capillaren, in denen die Blutbildung vor sich geht, — Blutbildungscapillaren — sind aus ihnen hervorgewachsen und haben sich zwischen die Leberbalken verästelt, sie haben ein viel engeres Lumen und sind äusserst dünnwandig; während es an weniger bluterfülltem Organ gelingt, die Wand als zarten Protoplasmasaum und stellenweise mal einen Endothelkern zu sehen, ist dieselbe bei bluterfülltem Organ kaum zu sehen, so dass stellenweise die Blutzellen den Leberzellen unmittelbar angelagert zu sein scheinen. Während dabei die fertiges Blut führenden Capillaren ziemlich grade verlaufen, haben die Blutbildungscapillaren mehr unregelmässigen Verlauf, indem sie mit vielfachen Ausbuchtungen und blind endigenden Ausstülpungen versehen sind. Dabei drängen sich die Erythroblasten gegen die an die Capillarwand angrenzenden Leberzellen so vor, dass sie deren äussere Form beeinflussen, und man an Zerzupfungs-

präparaten sowohl als auch an Schnitten Leberzellen zu sehen bekommt, die ganz den Eindruck machen, als ob ein Teil ihrer Wand ausgehöhlt oder ein Teil ihres Zellleibes scharf abgeschnitten wäre. Und wenn man die Entwickelung und die Verästelung der Capillaren nicht schrittweise verfolgt, so könnte man beim Anblick derartiger Bilder leicht versucht sein, die Bildung der Erythroblasten ausserhalb des Gefässes, in das Leberparenchym selbst zu verlegen, oder aber die Erythroblasten dem Leberparenchym selbst zuzurechnen und sie, wie es wirklich geschehen ist, als Vorstufen von Leberzellen aufzufassen.

In den Blutbildungscapillaren findet man nun alle Entwickelungsstufen der roten Blutkörperchen. Die jüngste Vorstufe derselben stellen kernhaltige Zellen dar, die entweder noch ganz farblos oder nur schwach hämoglobinhaltig sind. Ihr Protoplasma ist, wie ich einer entgegengesetzten Angabe van der Strichts gegenüber hervorheben muss, nicht vollkommen homogen, sondern zeigt eine sehr feine Granulierung. Es umgiebt gleichmässig den central gelegenen Kern. Die Mächtigkeit dieser um den Kern gelegenen Protoplasmaschicht, gleichgiltig, ob dasselbe hämoglobinfrei oder hämoglobinhaltig ist, kann sehr verschieden sein, wodurch auch eine nicht unbedeutende Schwankung in der Grösse der Erythroblasten herauskommt. Der Kern zeigt ein sehr regelmässig angeordnetes, engmaschiges, aus ziemlich dicken Fäden bestehendes Chromatinnetz, das in den Knotenpunkten nur wenig verstärkt ist.

Diese noch gar nicht oder nur wenig hämoglobinhaltigen Zellen sind es vor allem, die durch immer sich wiederholende mitotische Teilung fortwährend neue Generationen von Blutzellen liefern. Jedoch nicht ausschliesslich, denn man findet auch ziemlich häufig alle Phasen der karyokinetischen Teilung in vollkommen hämoglobinhaltigen Zellen, deren Protoplasma sowohl ohne Behandlung mit besonderen Farbstoffen, als auch nach deren Einwirkung (Eosin, Eosin-Orange, Säurefuchsin-

Orange) denselben Farbenton haben, wie die vollkommen fertigen roten Blutkörperchen.

Die Mitose der Erythroblasten verläuft ganz nach dem regelmässigen Typus, und man kann alle die charakteristischen Kennzeichen der einzelnen Phasen aufs Schönste verfolgen. Das Knäuelstadium ist durch eine zierliche Anordnung der schlanken Chromosomen ausgezeichnet. Im Stadium des Muttersterns sind die mit gleich langen Schenkeln versehenen Chromatinschleifen regelmässig angeordnet, die achromatischen Strahlenkegel aufs schönste zu sehen, ebenso öfters eine deutliche Polstrahlung. In dieses Stadium fällt auch die Längsteilung der Chromosomen, die man namentlich vom Pol herab sehr häufig aufs deutlichste bei den einzelnen Schleifen sehen kann. Im Diasterstadium sind die schlanken Chromatinschleifen mit ihren Winkeln gleichmässig nach dem Pol zu gekehrt, an dem noch die achromatische Figur deutlich sichtbar ist, ebenso wie die achromatischen Verbindungsfäden von einem Tochterstern zum anderen ohne Unterbrechung im Äquator zu verfolgen sind. Im Diasterstadium oder beim Übergang vom Diaster- zum Dispiremstadium beginnt dann auch die äquatoriale Einschnürung des Zellkörpers, die man von Stufe zu Stufe bis zur völligen Abtrennung der Tochterzellen verfolgen kann[1]). Im Dispiremstadium sieht man längere Zeit eine sehr deutliche Polbucht, die erst nach dem Erscheinen der Kernmembran schwindet.

[1]) Van der Stricht schreibt in seiner neuesten Publikation (Division mitosique des érythroblastes et des leucoblastes à l'intérieur du foie embryonaire des mammifères. Anatom. Anzeiger 1891, p. 591): „Ordinairement il apparaît à ce stade (sc. des étoiles filles), quelquefois même au stade précédent une plaque cellulaire, divisant le protoplasma en deux parties égales. On rencontre des exemples de division protoplasmique par étranglement, mais la division par l'apparition d'une plaque cellulaire semble être la règle.“ Diese für die tierischen Mitosen so wenig feststehende und controverse Frage nach dem Vorhandersein einer Zellplatte hätte sicherlich einer eingehenderen Erörterung bedurft. Ob van der Stricht ähnliche Bilder vorgelegen haben, wie ich sie neulich (Über Centralspindelkörperchen bei karyokinetischer Zellteilung,

Die Frage, ob auch die Leukocyten sich in der embryonalen Leber wesentlich vermehren, wurde von Löwit und von van der Stricht erörtert. Ersterer beantwortet sie bejahend, und zwar lässt er die Leukocyten aus besonderen Zellen entstehen, die im Gegensatz zur mitotischen Vermehrung der Erythroblasten sich ausschliesslich auf amitotischem Wege teilen. Van der Stricht berichtet zwar auch von einer Vermehrung der Leukocyten in der embryonalen Leber, giebt aber an, dass sie sich gleichfalls nur auf mitotischem Wege vermehren, und dass sich ihre chromatischen und achromatischen Teilungsfiguren durch garnichts von denen der Erythroblasten unterscheiden; doch kann man nach ihm die beiden Zellarten sowohl im Ruhestadium als auch in jeder Phase der Mitose an dem Aussehen des Protoplasma unterscheiden, das bei den Leukoblasten granuliert, bei den Erythroblasten vollkommen homogen bleiben soll.

Für die Anschauung Löwits ergeben meine Präparate keine Anhaltspunkte, und was die Angaben van der Strichts anbetrifft, so muss ich hervorheben, dass ich das Protoplasma der Jugendstadien der Erythroblasten auch deutlich granuliert fand und es erst nach dem Auftreten von Haemoglobin völlig homogen werden sah. Wenn also in der Beschaffenheit des Protoplasma der Erythroblasten und der fertigen Leukocyten bereits im Ruhezustand kein prinzipieller, nur ein gradueller Unterschied herrscht, so ist es unmöglich, dieses Moment als Unterscheidungsmittel für die Sonderung der beiden Zellarten während der Mitose zu verwenden. Meinen Erfahrungen an der embryonalen Leber gemäss muss ich mich überhaupt der Anschauung derjenigen Autoren zuneigen, welche auf Grund von Beobachtungen an

Anatomische Hefte 1892 H. 2) beschrieben, und wie ich sie auch bei Erythroblasten der embryonalen Leber sehr deutlich wahrnehmen konnte, mag dahingestellt bleiben. Soviel sei aber hervorgehoben, dass ich auch in solchen Fällen stets die Zellteilung durch eine Einschnürung des Zellleibs vor sich gehen sah.

anderen blutbildenden Organen annehmen, dass die Erythroblasten und Leukoblasten sich nicht aus principiell heterotypischen, spezifischen Zellformen entwickeln. Allerdings weist der fertige Leukocyt charakteristische Kennzeichen auf, die ihn von den anderen Blutzellen deutlich unterscheiden lassen, nämlich sowohl die Struktur des Kerns, dessen Chromatin in mehreren grösseren Klumpen angeordnet ist, zwischen denen sich ein äusserst zartes ungleichmässig angeordnetes Fadennetz hinzieht, als auch die Beschaffenheit des Protoplasma, das eine sehr deutliche Granulierung zeigt. Zwischen diesen charakteristischen Zellen, deren Grösse übrigens ganz ungemein schwankend ist, und den farblosen Jugendstadien der Erythroblasten giebt es nun aber alle möglichen Übergangsformen, die wie Zwischenstadien zwischen diesen Gebilden erscheinen, und bei denen die Entscheidung unmöglich wäre, welcher Zellart wir sie zuzählen sollen. Ich werde daher immer mehr zu der Annahme gezwungen, dass sich beide Zellarten, die Erythroblasten als auch die Leukoblasten, von einer gemeinsamen Zellform herleiten, und die Differenzierung erst sekundär ist. Demnach gehören auch meiner Ansicht nach die von einem vollkommen hämoglobinfreien Zellleib eingeschlossenen Mitosen noch undifferenzierten Hämatoblasten an, die entsprechend der grossen Zahl der roten Blutkörperchen überwiegend zu Erythroblasten werden, von denen einige aber sich auch zu Leukocyten umwandeln können. Dagegen scheint es mir ziemlich zweifellos, dass, nachdem die Differenzierung einmal eingetreten ist, die eine Zellart nicht mehr zur Regeneration der anderen führen kann.

Die Zahl der in Teilung begriffenen Hämatoblasten der embryonalen Leber ist je nach dem Alter der Embryonen recht verschieden. Anfangs nicht besonders auffallend, wächst sie, beginnend bei Embryonen von ungefähr 8—9 mm (Kaninchen), allmählich an, erreicht ihr Höhestadium bei Embryonen von ungefähr 2 cm (Kaninchen, Hund), um längere Zeit hindurch die

dominierende Stellung in der Blutversorgung des Embryo beizubehalten, bis sie allmählich (bei Kaninchenembryonen von etwa 8—10 cm) abnimmt, während bereits im Knochenmark eine Neubildung roter Blutkörperchen beginnt. Doch beteiligt sich die Leber bis zur Geburt selbst immer noch lebhaft an der Lieferung neuer Blutkörperchen und hört auch nach der Geburt nicht sofort, sondern ganz allmählich auf, so dass man bis zum fünften oder sechsten Tage sicher an den Leberschnitten kernhaltige Erythroblasten und Mitosen in denselben finden kann; vereinzelt sah ich sie noch bei ungefähr 14 Tage alten Kälbern.

Die Umwandlung der Erythroblasten zu den fertigen kernlosen roten Blutkörperchen ist ein Vorgang, der in manchen Punkten Interesse bietet. Die Veränderungen betreffen sowohl den Kern als auch das Protoplasma. Die grossen runden Kerne mit ihrem schönen Chromatinnetz werden hierbei auffallend kleiner, die Chromatinfäden viel dicker und dichter gedrängt, so dass der Kern ein beinahe homogenes Aussehen darbietet und schliesslich in der That nur einen sich in allen Kernfarbstoffen sehr intensiv färbenden Chromatinklumpen darzustellen scheint. Das Protoplasma der Erythroblasten nimmt unterdessen gewöhnlich immer mehr Hämoglobin auf, so dass es in dem Stadium der homogenen Kerne meist schon dem fertigen Zustande sehr nahe steht. Ausnahmen hiervon findet man allerdings sehr häufig, indem öfters ein völlig homogen und tief dunkel gefärbter Kern innerhalb eines noch farblosen protoplasmatischen Zellleibes liegt. Der Zellleib pflegt zu dieser Zeit, wenigstens im Umkreise, von bedeutenderer Grösse zu sein, als in den vorangegangenen Stadien, erscheint aber dabei abgeplattet. Es unterliegt wohl keinem Zweifel, dass diese Formen der Blutzellen, bei denen der Kern schon so hochgradig metamorphosiert ist, keine weitere Vermehrung mehr erfahren können, sondern ihrer definitiven Umwandlung in die kernlosen fertigen Blutkörperchen entgegengehen. Die Art und Weise, in welcher

dieser letzte Schritt vollzogen wird, bildet für alle blutbildenden Organe der Säugetiere immer noch einen kontroversen Punkt. Ich muss mich in diesem Punkte der Ansicht van der Stricht's anschliessen, der im Anschluss an Rindfleisch und Howell und im Gegensatz zu den meisten Autoren nicht ein endogenes Verschwinden des Kerns annimmt, sondern eine nach aussen stattfindende Ausstossung desselben. Man sieht nämlich, dass der homogene intensiv sich färbende Kern allmählich an die Peripherie der platten Blutzellen wandert, oder dass der Zellleib um denselben herum sich abhebt und nur noch wie eine gewölbte Kappe denselben umgiebt, um ihn dann ganz zu verlassen. Der Einwand, der den frischen Blutpräparaten oder den Blut-Trockenpräparaten gemacht wird, dass sie diese Form der Blutkörperchen als Kunstprodukt mit sich bringen, ist den Schnittpräparaten gegenüber unhaltbar. Die mit verschiedenen Reagentien fixierten Lebern, solche, deren Erhaltungszustand im übrigen auch ein ganz vorzüglicher ist, zeigen diese um den Kern gelegenen Zellleibskappen (die Rindfleisch'schen Glockenformen), so dass ich diese Gebilde als physiologisch ansehen muss. Mit der Ausstossung des Kerns ändern sich offenbar die Spannungsverhältnisse der Zelle; aus der Kappenform, die wie die Hälfte einer dickwandigen Hohlkugel dem Kern anliegt, wird allmählich bei dem auf beide Flächen gleichmässig wirkenden Druck das fertige, inmitten dünnere, an der Peripherie verdickte Blutkörperchen. Das Protoplasma ist bisweilen noch im Stadium der Kernausstossung nur wenig hämoglobinhaltig und entwickelt erst nachträglich den Blutfarbstoff in sich.

Bezüglich der Frage, wo alle diese Umwandlungen der roten Blutkörperchen stattfinden, ist es offenbar, dass in der ersten Zeit, wo in allen Gefässen kernhaltige rote Blutkörperchen enthalten sind, dieselben in dem Blutstrom des ganzen Körpers allmählich vor sich gehen müssen; von der Zeit aber, wo die grossen Blutgefässe, auch in der Leber, fast ausschliesslich nur

vollkommen fertige Blutkörperchen führen, glaube ich, dass die Erythroblasten, wenn auch nicht ausschliesslich, so doch überwiegend, alle Entwicklungsstufen in den spezifischen Blutbildungscapillaren durchmachen und erst im Zustande völliger Reife dieselben verlassen. Dem ganzen Bau der embryonalen Leber nach, deren ungemein reichlich sich zwischen die Leberbalken verästelnde Capillaren dem Organ einen vollkommen schwammigen Charakter geben, ist es wohl kaum zweifelhaft, dass der Blutkreislauf in derselben in hohem Grade verlangsamt ist, wenn auch das Organ in jedem Augenblick sehr blutreich ist. Die Blutneubildungscapillaren vollends sind, glaube ich, beinahe völlig aus dem Kreislauf ausgeschlossen. Sie bilden zum grossen Teil Ausbuchtungen der Capillaren, die blind endigen; stets aber sind sie mit den Hämatoblasten vollgepfropft, so dass sie keine freie Pforte für den Blutstrom bieten. Dass die Erythroblasten aber durch denselben nicht einfach herausgespült werden, beruht meines Erachtens auf der Adhäsion ihrer rauhen Oberfläche, solange ihr Protoplasma noch nicht die homogene hämoglobinöse Beschaffenheit angenommen hat, mit der offenbar erst eine völlige Glätte der Oberfläche und demgemäss eine gesteigerte passive Beweglichkeit gegeben ist. Wir haben auch oben schon betont, dass, wo die Neubildung der Erythroblasten noch in weiten Capillaren stattfindet, die jungen Stadien meist wandständig sind, während die hämoglobinhaltigen Blutkörperchen nach dem Lumen zu liegen, und es mag an die bekannte Thatsache erinnert werden, dass, wo wir den Blutstrom unter dem Mikroskop beobachten können, in dem rapiden axialen Strom stets die roten Blutkörperchen enthalten sind, während die Leukocyten an der Wand sich langsam fortbewegen. Dass aber, trotzdem die Capillaren für den Blutstrom unwegsam sind, ein ausgiebiger chemischer Stoffwechsel zwischen ihrem Inhalt und dem Blutserum stattfindet, unterliegt wohl keinem Zweifel, ebenso wie es für die Blutneubildung nur als ein förderndes Moment

angesehen werden kann, dass das mit allen Ernährungsstoffen gesättigte Blut das Organ verlangsamt passieren muss. Sobald aber die Erythroblasten durch Aufnahme des Hämoglobins und Ausstossung des Kerns gereift sind, genügt, glaube ich, die blosse stete Erschütterung der Flüssigkeitsäule des Blutplasma dazu, sie in den gemeinsamen Capillarkreislauf gelangen zu lassen. Dass aber zu jeder Zeit einige kernhaltige Erythroblasten mit in die grösseren Lebergefässe und damit in den Körperkreislauf gelangen können und da erst ihre verschiedenen physiologischen Umänderungen (Hämoglobinbildung, Ausstossung des Kerns) durchmachen, ist sicher; und ebenso feststehend ist es, dass die Erythroblasten, falls sie weniger hämoglobinhaltig die Capillaren verlassen haben, erst im Körperkreislaufe allmählich heranreifen. Auf diesen Thatsachen beruht die von mehreren Autoren bereits hervorgehobene Erscheinung, dass die kernhaltigen Erythroblasten in der Pfortader und den Capillaren, in die sie sich unmittelbar ergiesst, seltener sind, als in den abführenden Gefässen, und ebenso, dass die Blutkörperchen in denselben reifer, das heisst hämoglobinhaltiger, intensiver gefärbt sind.

Die Kerne der Erythroblasten behalten im Augenblick der Ausstossung meist noch ihre Form als Ganzes; freie völlig nackte Kerne findet man öfters in den Capillaren in jedem Stadium der Blutbildung. Sie können aber auch bereits im Inneren der Zelle in mehrere Teile zerfallen, so dass wir bisweilen Erythroblasten mit vorübergehend zwei oder drei kleinen Kernen vor uns haben, die aber deutliche Zeichen ihrer physiologischen Degeneration aufweisen. Nachdem der Kern aber frei geworden ist, geht er sehr rasch seinem Untergange entgegen. Er zerfällt in einzelne Fragmente, die dann im Blutserum wohl aufgelöst werden. Van der Stricht giebt an, dass die freien Kerne entweder als Ganzes oder ihre Fragmente auch durch Phagocytose seitens anderer Zellen verschlungen werden. Und

zwar schreibt er diese Rolle den Endothelzellen der Capillaren, den Leukocyten und Riesenzellen der Leber zu, da er in allen diesen drei Zellarten neben dem spezifischen Kern noch dunkel tingierte homogene Chromatinklumpen vorfand, die allen ihren Charakteren nach als Reste der degenerierten Erythroblastenkerne aufgefasst werden mussten. Was die Endothelzellen anbetrifft, so war es mir, trotz wiederholten Suchens, nicht gelungen, auch bei den jüngeren Embryonen, wo nach van der Stricht dieser Vorgang sich öfters abspielen soll, Anhaltspunkte dafür zu finden, dass ihr Zellleib im Stande wäre, fremde Körper, als welche die im Blute circulierenden freien Kerne betrachtet werden müssen, aufzunehmen. Dagegen kommt den Leukocyten unzweifelhaft diese Eigenschaft in hohem Maasse zu, und zwar kann ich auch die Angabe van der Strichts völlig bestätigen, dass Kernfragmente der Erythroblasten vielfach auch in solchen Leukocyten sich finden, die in Teilung begriffen sind. Ebenso habe ich auch mitten im Zellleibe der Riesenzellen öfters ganze derartige Erythroblastenkerne oder kleinere Fragmente von ihnen gesehen. Ich möchte aber bezweifeln, dass, wie van der Stricht es beschreibt und abbildet, diese Kerne ohne Weiteres zur Vergrösserung des Kerns der Leukocyten resp. Riesenzellen verwendet werden sollen, da es wohl kaum anzunehmen ist, dass derartig degenerierte Kerne noch aus lebens- und funktionsfähigem Chromatin bestehen, vielmehr glaube ich, dass der Kern im Zellleib verdaut wird und sekundär erst durch chemischen Assimilationsprozess zur Vergrösserung des ursprünglichen Kerns verwendet wird. Derartige Bilder, in denen der dunkle Chromatinklumpen dicht neben dem eigentlichen Kern zu finden ist, können wohl einfach durch Anlagerung desselben erklärt werden, und die Aufnahme desselben in den eigentlichen Kern ist sicherlich nur eine scheinbare.

Trotzdem ich derartige Bilder öfters gesehen habe, so glaube ich dennoch nicht, dass diesem Vorgang der Aufnahme von

Kernfragmenten ins Innere von Leukocyten und Riesenzellen eine wesentliche Rolle zukommt in dem Sinne, dass letztere bestimmt wären, diese „Fremdkörper" aus dem Blutstrome zu entfernen; denn die Zahl der von den Riesenzellen und Leukocyten aufgenommenen Kerne ist gegenüber der Menge der ausgestossenen freien Kerne eine verschwindend kleine, so dass diese Zellen offenbar nicht im Stande wären, diese Aufgabe zu bewältigen. Ich glaube, dass die Mehrzahl der Kerne einfach durch Auflösung im Blutstrom zu Grunde geht, und nur einige davon, die zufällig mit Leukocyten oder Riesenzellen in Berührung kommen, vermöge der phagocytären Natur dieser Zellen von deren Protoplasmaleib aufgenommen werden.

Ausser den zu Grunde gehenden Erythroblastenkernen schliessen die Riesenzellen nicht selten in ihrem Leib andere Gebilde ein, so vor allem fertige rote Blutkörperchen oder Trümmer derselben oder aber auch Leukocyten mit mehr oder weniger degeneriertem Kern. Alle diese Bilder hat man teils als Beweise für die endogene Blutkörperchenbildung in Anspruch genommen, teils aber für die Theorie von der Entstehung der Riesenzellen durch Verschmelzung von Zellenhaufen verwertet, während es sich in Wirklichkeit nur um Aufnahme von fremden Zellen in den phagocytären Protoplasmaleib der Riesenzellen handelt. Da zudem die Riesenzellen meist in den Ausbuchtungen der Capillaren gelegen sind oder, wo sie in einer Capillare liegen, ihr Lumen meist vollständig ausfüllen, so wollte man in ihnen auch das Material für die Bildung neuer Capillaren sehen, indem sie sich zwischen bestehende Zellkomplexe vordrängen und schliesslich durch Verflüssigung ihres Zellleibs neue Wege für den Blutstrom liefern und die Communikation zwischen benachbarten Capillaren herstellen sollten. Meinen Erfahrungen nach muss ich aufs entschiedenste die Ansicht vertreten, dass die Riesenzellen der embryonalen Leber — für andere blutbildende Organe der Säugetiere wird die Ansicht auch von manchen

Autoren verfochten —, so auffällig und so interessant sie in ihrer Form und in ihren Lebenserscheinungen auch sein mögen, bezüglich ihrer Function und ihres Verhältnisses zum Vorgang der Blutbildung völlig nebensächlich und bedeutungslos sind.

Wir haben am Anfange bereits hervorgehoben, dass, wenn auch der Vorgang der Blutneubildung in keiner direkten Beziehung zur Entwicklung des Leberparenchyms steht, beide Prozesse vielmehr sich parallel abspielen, dass doch die Anordnung der Leberparenchymzellen von der Verästelung der Capillaren in hohem Grade beeinflusst wird. Man kann sagen, dass dasjenige, was einer embryonalen Leber, auch aus späteren Zeiten, den charakteristischen Unterschied von einer ausgewachsenen Leber verleiht, gerade die Anordnung der Lebercapillaren im Verhältnis zu den Leberzellen ist. Nachdem nämlich der anfängliche charakteristische tubulöse Bau der Drüse durch das Hineinwachsen der Capillaren, vor allem der Blutbildungscapillaren, zwischen die Leberbalken verloren gegangen ist, resultiert ein scheinbar völlig unregelmässiger Bau des Organs. Verhältnismässig früh, denn schon bei Embryonen von 3—4 cm., kann man aber bereits eine gewisse Gesetzmässigkeit in der Anordnung der grösseren Stämmchen der vena portae und vena hepatica erkennen, indem im Gegensatz zu der äusserst dünnen Wand der Äste der vena hepatica, die Wand der Pfortader sich mächtiger entwickelt und sowohl eine starke Zunahme der glatten Muskelzellen als auch der Adventitia zeigt. Die Dickenzunahme der Wand der Pfortader und vor allem die Entwicklung des adventitiellen Bindegewebes nimmt mit dem weiteren Wachstum stetig zu, wodurch eine immer deutlichere Abgrenzung des Verteilungsgebiets der Pfortaderäste möglich ist; die für das ausgewachsene Organ charakteristische, mit der Verteilung der Blutgefässe im Zusammenhang stehende Abgrenzung in kleinere Läppchen ist aber eine Bildung, die erst in letzter Embryonalperiode beginnt

und zum grössten Teil in das Stadium der postembryonalen Entwicklung fällt.

Mit dem bald nach der Geburt wahrnehmbaren Schwinden der Ausbuchtungen der Blutbildungscapillaren gewinnen die Lebercapillaren allmählich einen mehr gerade gestreckten Verlauf und demgemäss die Leberzellen eine mehr regelmässige reihenartige Anordnung. Was die Leberzellen selbst anbetrifft, so treten gegen Ende des Embryonallebens allmählich auch die zweikernigen Zellen reichlicher auf, die bekanntlich beim ausgewachsenen Organ in sehr grosser, wenn auch nicht bei jedem Tiere gleicher Zahl vorkommen; beim Kaninchen bilden sie weitaus die Mehrzahl (wenigstens $^2/_3$) der gesamten Leberzellen. Es ist wohl als sicher anzunehmen, dass diese Zellen aus den einkernigen durch mitotische Kernteilung ohne nachfolgende Zellteilung sich entwickelt haben.

Die Entwicklung der grösseren Gallengänge fängt etwa bei 4—5 cm langen Embryonen (Kaninchen, Hund, Rind) an. Und zwar geht die Bildung offenbar zuerst von den grösseren primitiven Lebergängen aus, denn man sieht die ersten Gänge stets in Begleitung der grösseren Pfortaderäste verlaufen. Sie werden anfangs von grossem cylindrischem Epithel ausgekleidet, das aber dann in ein kubisches und in den kleineren Ästen in ein niedriges rhombisches Epithel übergeht. Es scheint mir sehr wahrscheinlich, dass ebenso, wie in der ersten Zeit zwischen dem Epithel der primitiven Lebergänge und dem der Leber kein prinzipieller Unterschied bestand, später wiederum die Leberzellen auch zu Wandzellen der Abzugskanälchen werden können; man findet manche Übergangsstellen, welche eine solche Annahme unterstützen. Dass andererseits auch die ganz niedrigen rhombischen Zellen der Abzugskanälchen sich reichlich vermehren und zur Erweiterung der Wand beitragen können, beweisen die zahlreich in ihnen auftretenden Mitosen.

Die letzten Spuren der Blutbildung in der embryonalen Leber verschwinden etwa in den ersten 14 Tagen nach der Geburt; wenn damit auch der Weg für die völlige Heranbildung des Organs zu dem definitiven Zustande geebnet ist, so vollzieht sich diese doch nur sehr allmählich und reicht in lange Zeit der postembryonalen Entwicklung hinein.

XI.

ÜBER

KERNTEILUNG BEI RIESENZELLEN

NACH BEOBACHTUNGEN

AN DER EMBRYONALEN SÄUGETIERLEBER

VON

K. v. KOSTANECKI,

PROSEKTOR AM ANATOMISCHEN INSTITUT IN GIESSEN.

Aus dem anatomischen Institut in Giessen.

Mit 20 Figuren auf Tafel XXV.

Die embryonale Leber bietet ein überaus günstiges Objekt für die Untersuchung der interessanten Vorgänge an den Riesenzellen; denn wir haben hier die Möglichkeit, dieselben gleich bei ihrem ersten Auftreten zu beobachten und sie bis zum Augenblick ihres Verschwindens zu verfolgen; und da sie in einer besonders regen Entwicklung und in einem besonders regen Wachstum begriffen sind, so geben sie uns Gelegenheit, die hierbei in Betracht kommenden Kernteilungsvorgänge in den verschiedenen Phasen zu beobachten. Da wir schliesslich neben älteren grösseren Riesenzellen mit sehr complicirten Kernen auch sehr zahlreichen kleineren jüngeren Stadien begegnen, so können wir die an grösseren Kernconvoluten complicierter erscheinenden Vorgänge leichter aus einfacheren Verhältnissen herleiten[1]).

[1]) Die Präparate wurden zum allergrössten Teile in einer mit Sublimat gesättigten 0,5% Kochsalzlösung fixiert, worin sie, je nach der Grösse der Stücke, einige bis 24 Stunden verweilten. Kleinere Embryonen wurden ganz eingelegt (bis zur Grösse von 2—3 cm), bei etwas grösseren wurde die Bauchhöhle vorerst vorsichtig eröffnet; von Embryonen von etwa 5 cm ab wurden, wenn es sich nicht um Übersichtspräparate, sondern um genaue histologische Details handelte, nur einzelne Leberstücke in die Fixierungsflüssigkeit gelegt. Sämtliches Material wurde nur lebenswarm verwendet. Aus der Fixierungsflüssigkeit wurden dann die Präparate 24 Stunden unter fliessendem Wasser ausgewaschen und darauf in Alkohol von ansteigender Konzentration (50, 70, 90, 94% Absol. je 24 Stunden) gehärtet. Bisweilen wurden die Präparate aus der Fixierungsflüssigkeit direkt in Alkohol gelegt, und das Sublimat durch Zusatz einiger Tropfen Jodtinktur allmählich entfernt. Die Stücke wurden teils ungefärbt eingebettet, um dann in Schnitten auf dem Objektträger mit Ehrlich-Biondi'scher Flüssigkeit nachgefärbt zu werden, oder sie wurden mit Hämatoxylin ($^1/_2$%—24 Stunden) und Alaun (1%—12 bis 24 Stunden, je nach der

Die Kerne der Riesenzellen in der embryonalen Leber zeigen, ähnlich wie in anderen blutbildenden Organen der ausgewachsenen Säugetiere, eine grosse Mannigfaltigkeit der Form. Wir finden bisweilen Kerne, die ihrer Gestalt nach an die Kernformen anderer Zellen sich anschliessen, nämlich einfach rund oder oval erscheinen und nur durch ihre bedeutende Grösse sich unterscheiden. Doch dies ist selten, wie überhaupt die einfachen Kerne, mögen sie auch eine unregelmässige Gestalt, Hufeisenform oder Walzenform aufweisen (Fig. 1), in der Minderzahl sind. Meist haben wir es mit polymorphen, zusammengesetzten Kernen zu thun, die aus einzelnen, der Zahl und Grösse nach sehr wechselnden, runden Lappen bestehen. Ohne die beinahe unerschöpfliche Variabilität derartig gelappter Kerne schildern zu wollen, erwähne ich nur, dass sie die Gesamtform eines länglichen Bandes, eines Kreisbogens, eines Halbmondes, eines ganz geschlossenen Kranzes (Fig. 2) oder teilweise unterbrochenen Ringes darbieten (Nierenform, Hufeisenform); oft liegt auch der

Grösse des Objekts) behandelt, was eine sehr schöne Färbung namentlich der Kernteilungsfiguren ergibt. Das Protoplasma ist bei dieser Färbung, wenn sie gut gelingt, auch schwach bläulich gefärbt, jedoch empfiehlt es sich, um in jedem Falle auch die achromatischen Figuren bei der Karyokinese zu verdeutlichen, die auf diese Weise durchgefärbten Präparate mit Eosin oder Eosin-Orange, mit Säurefuchsin oder Säurefuchsin-Orange nachzufärben. Für die Darstellung der Attraktionssphären leisteten mir diese Färbungen sehr gute Dienste, vor allem aber die Ehrlich-Biondi'sche Mischung. — Zum Teil wurden die Präparate auch mit Sublimat und gesättigter Pikrinsäurelösung zu gleichen Teilen oder mit Sublimat und Eisessig (5%) fixiert, dann mit Cochenille-Alaun, oder mit Hämatoxylin ($^1/_4$%) und Nachbehandlung mit Kalium monochromicum ($^1/_2$%) durchgefärbt. Bezüglich der Durchfärbung sei bemerkt, dass die Präparate, nachdem sie zunächst in Alkohol von allmählich steigender Konzentration gehärtet wurden, nicht direkt in die Färbeflüssigkeit kamen, sondern (namentlich die zarten jüngeren Stadien) zuvor noch in verdünnten Alkohol kamen; ebenso wurden sie nach der Durchfärbung zuerst in 60 oder 70% Alkohol gelegt und kamen dann erst in allmählich konzentrierteren. Vor der Einbettung in Paraffin kamen die Stücke aus dem absoluten Alkohol entweder auf kurze Zeit in Chloroform und dann auf längere Zeit in Xylol oder aber in Bergamottöl; bei Anwendung von Bergamottöl muss das Paraffin mehrmals gewechselt werden.

langgezogene Kern nicht in einer Ebene, sondern verläuft etwas spiralig und geschlängelt; sehr häufig findet man auch eine korbartige Anordnung der Kernlappen, oder diese liegen auf einem Haufen und bilden einfach ein ziemlich regelloses Konvolut von zusammenhängenden Kernen (Maulbeerförmige Kerne); in einzelnen Fällen habe ich deren 20—30 zählen können; darüber geht die Zahl bei den von mir untersuchten Embryonen nicht hinaus, jedenfalls erreicht sie nicht die Höhe, wie sie in anderen Riesenzellen wahrgenommen wurde, wo Haufen von Hunderten von Kernen beisammen liegen sollen.

Dem inneren Bau der Kerne nach schliessen sich die Riesenzellen im Allgemeinen an den Typus der Leukocyten an; jeder einzelne Kernlappen entspricht gewissermassen einem Leukocytenkerne. Er zeigt eine chromatische Kernmembran und enthält in seinem Inneren einige rundliche oder unregelmässig eckige Chromatinklumpen; zwischen denselben erstrecken sich chromatische Fäden, die unter einander vielfach verbunden sind und sich mannigfach verästeln (Fig. 1 und 2). Doch sind auch in völligem Ruhezustande Strukturunterschiede insofern ganz deutlich, als einmal die Chromatinmassen viel kompakter und grösser sind, die dazwischen ausgespannten Chromatinfäden aber nur ein System von äusserst zarten und unregelmässigen, auf grösseren Strecken unterbrochenen Fäden darstellen, während ein andermal die Fäden breiter sind, und dadurch das chromatische Fadennetz viel deutlicher und regelmässiger angeordnet erscheint und nur an den Knotenpunkten grössere Chromatinanhäufungen aufweist. Unzweifelhaft sind diese Unterschiede davon abhängig, wie lange die Kerne seit der letzten Teilung in Ruhe verharren, indem mit der Zeit das anfänglich netzartig angeordnete Chromatin sich zu immer grösseren Klumpen ansammelt; es handelt sich also meiner Ansicht nach um Altersunterschiede der Kerne. Im Übrigen wird der Kern von einem völlig durchsichtigen Kernsaft erfüllt.

Das Protoplasma dieser Zellen ist meist sehr reichlich, steht aber bezüglich seiner Menge in keinem ganz gleichmässigen Verhältnis zur Grösse des Kerns. Die Gesamtgestalt der Zellen ist rundlich oder länglich, öfters sind aber die Wände unregelmässig und eingebuchtet, was die Folge der äusserst leichten Anpassung an die Nachbarzellen ist. Der Zellleib ist stets granulirt, wenn auch die Körnelung so fein sein kann, dass sie ein beinahe homogenes Aussehen des Protoplasma herbeiführt. Bei Säurefuchsin-, ebenso wie bei Eosinfärbung kann man meist um den Kern herum eine schmale hellere aus äusserst feinen Granulationen bestehende Schicht gegenüber einer dunkleren peripheren Zone unterscheiden.

Bei günstig gestalteten Kernen, namentlich den hufeisenförmigen oder halbmondförmigen, sowie den Ring-Kernen kann man öfters nach der Ehrlich-Biondi'schen Färbung oder an Präparaten, die nach vorangegangener Haematoxylin-Alaun-Färbung mit Säurefuchsin-Orange oder Eosin-Orange nachgefärbt werden, in dem grösseren, meist helleren freien Mittelfeld oder in der Einbuchtung des Kerns, dessen konkaver Seite genähert, eine deutliche Attraktionssphäre sehen (Fig. 1 und 2). Sie erscheint als ein kompakterer, dunkler gefärbter und von der Umgebung sich deutlich abhebender Teil des Protoplasma, ist von rundlicher Gestalt und läuft nach aussen meist etwas strahlig aus, so dass sie die Form eines kleinen Sternchens darbieten kann. Eine innere Strahlung, wie sie von Flemming zuerst für Leukocyten des Salamanders beschrieben wurde, ist hierbei nicht wahrzunehmen. Ein Centralkörperchen in der Form eines ausserordentlich kleinen dunklen Körnchens konnte ich nur in sehr seltenen Fällen in der Mitte der Sphäre wahrnehmen. Die Sphären in ruhenden Riesenzellen wurden zuerst von Arnold in der Milz der weissen Maus gesehen und abgebildet, ohne dass er ihre wahre Natur erkannte, dann in demselben Organ von Reinke bezüglich ihrer Bedeutung festgestellt, ferner von van

der Stricht in der embryonalen Leber und M. Heidenhain im Knochenmark des Kaninchens beschrieben.

Van der Stricht (und van Bambeke) gibt an, in den ruhenden Riesenzellen eine oder mehrere Attraktionssphären gesehen zu haben, während M. Heidenhain „in denjenigen Zellen, die mit Sicherheit als im Zustand völliger Ruhe befindlich betrachtet werden konnten, bisher nur eine Sphäre entdecken" konnte. Meinen Präparaten zufolge muss ich mich der Angabe M. Heidenhains anschliessen, indem ich bei auch noch so voluminösen Kernen stets eine einzige gemeinsame Sphäre gesehen habe (Fig. 2).

In den jüngsten Entwicklungsstadien sind Riesenzellen in der embryonalen Leber nicht vertreten, ihr erstes Auftreten fällt zeitlich zusammen mit dem Beginn der blutbildenden Thätigkeit des Organs. Sie erscheinen also erst bei Embryonen von ungefähr 9 mm. Bei einer Schnittserie durch einen Kaninchenembryo von dieser Länge habe ich in dem ganzen Organ nur die Gesamtzahl von etwa 9 Riesenzellen gefunden, von denen die meisten von geringer Grösse, mit einem drei- oder vierlappigen Kern versehen erschienen und teilweise in Karyokinese begriffen waren; daneben fand sich nur eine einzige Zelle mit acht Kernen im Tochtersternstadium. Dabei lagen die Riesenzellen sämmtlich im Lumen der zwischen den Leberbalken bereits sehr reichlich verzweigten, weiten Capillaren. Diese Thatsachen sprechen mit Bestimmtheit gegen die Auffassung, welche früher durch Kölliker, Fahrner, Neumann, dann von Foa und Salvioli, Renaut, in neuester Zeit von Kuborn vertreten wurde, wonach die Riesenzellen nach Art der „cellules vasoformatives" im Sinne Ranviers sich an der Neubildung von Capillaren sowohl als auch von roten Blutkörperchen beteiligen und dadurch zu stande kommen sollten, dass sie von den Endothelzellen der Capillarwände abstammend, zu „zellenähnlichen Protoplasmamassen anwüchsen" und „von der Aussen-

fläche der Gefässe sich gegen die Lebermassen vorschöben". Auf diese Hypothesen, für die meinen Präparaten zufolge kein Anhaltspunkt besteht, glaube ich nicht mehr näher eingehen zu brauchen.

Wenn wir allen thatsächlichen Verhältnissen Rechnung tragen, so lässt sich die Herkunft der Riesenzellen nur durch die Annahme Flemmings erklären, die heute zu einer sicheren These geworden sein dürfte. Nach Flemming wären die Riesenzellen des Knochenmarks, der Milz, der Embryonalleber und Decidua „abnorm ausgewachsene und funktionslose Lymphoidzellen, die ihre Entstehung nur den eigentümlichen Stoffwechselbedingungen in den wenigen Organen verdanken, in denen sie vorkommen". Löwit spricht sich in ähnlichem Sinne aus; und eine feste Stütze hat diese Theorie durch die neueren Arbeiten van der Strichts erhalten, der die Herkunft der Riesenzellen in der embryonalen Leber von den Leukocyten her schrittweise verfolgt hat. Van der Stricht versucht sogar eine physiologische Erklärung für diese Hyperplasie der Leukocyten zu geben: Er macht darauf aufmerksam, dass die Riesenzellen in den blutbildenden Organen nur bei den Säugetieren auftreten, und dass andererseits nur den Säugetieren die kernlosen roten Blutkörperchen zukommen, die aus den kernhaltigen durch Ausstossung des Kerns entstehen. Diese beiden Vorgänge bringt nun van der Stricht in kausalen Zusammenhang, indem er sich vor allem auf Bilder stützt, wo Leukocyten sowie Riesenzellen neben ihrem eigentlichen Kerne die charakteristischen freien Erythroblastenkerne oder ihre Trümmer enthielten, welche seiner Ansicht nach zur Vergrösserung des Kerns beitragen sollen. Meinen Präparaten zufolge kann ich vollständig das Vorhandensein von ganzen Kernen oder Kernteilen der Erythroblasten im Zellleibe der Riesenzellen bestätigen, doch sind diese Bilder nicht häufig, und ich halte sie für nichts weiter, als für Anklänge an die Herkunft der Zellen von den Leukocyten,

deren phagocytäre Natur sie auch beibehalten haben. Meiner Ansicht nach kann ein Leukocyt allmählich zu einer noch so grossen Riesenzelle anwachsen, ohne je Trümmer von Erythroblastenkernen in sich aufgenommen zu haben. Ich möchte daher bis auf weiteres, auch die physiologische Ursache mit Flemming nur „in den eigentümlichen Stoffwechselbedingungen" der bezüglichen Organe suchen, welche, wenn für irgend ein blutbildendes Organ, so gerade für die Embryonalleber ganz exceptionell günstig sich gestalten. Damit wäre auch zugleich das Auftreten von Riesenzellen bei Entzündungen und in Geschwülsten, wenn auch nicht erklärt, so doch dem Verständnis näher gebracht, da ja auch hierbei die Ernährung des Organs zwar pathologisch, aber für gewöhnlich abnorm gesteigert ist.

Die Leukocyten der embryonalen Leber weisen eine sehr verschiedene Grösse auf und zeigen bei Embryonen jeden Alters mannigfache Übergänge von den ganz kleinen bis zu den grössten Formen. In Anbetracht der mannigfachen Zwischenstufen unterliegt es wohl keinem Zweifel, dass die verschiedene Grösse der Leukocyten nur als Ergebnis fortschreitender Entwicklung einer im wesentlichen völlig derselben Zellenart aufzufassen ist. Die Kerne der Leukocyten sind in der Regel rund oder oval. Daneben trifft man aber, namentlich in späteren Embryonalstadien, sehr zahlreiche, wiederum verschieden grosse Leukocyten mit polymorphem Kern oder selbst mit mehreren kleineren Kernen, also polynukleäre Leukocyten. Diese Kernformen entwickeln sich allmälich aus den runden Kernen, und zwar unter interessanten Fragmentierungserscheinungen, die ganz typisch vor sich gehen und in manchen Punkten an die Bilder erinnern, die Flemming bei der amitotischen Kernteilung der Wanderzellen des Salamanders und Göppert bei den Lymphoidzellen der Randschicht der Salamandrinenleber beschrieben haben. Den Ausgangspunkt der Kernfragmentierung bildet hier jedesmal die Bildung eines vollständigen Lochkerns. Das, wie man

sich durch Heben und Senken des Tubus überzeugen kann, vollkommen durchgehende Loch liegt jedesmal genau in der Mitte, und der Kern bildet einen überall gleich breiten Ring um dasselbe. An diese Ringform schliessen sich dann diejenigen Kerngebilde an, wo der Ring an einer Stelle eingeschnürt wird und schliesslich eine Durchtrennung erfährt. Die beiden alsdann freien Enden des anfänglichen Ringkerns können nun entweder teilweise übereinander zu liegen kommen oder sich von einander entfernen und eine hufeisenförmige oder halbmondförmige Figur bilden. Der hufeisenförmige Kern kann dann wiederum an einer oder mehreren Stellen eingeschnürt und schliesslich durchtrennt werden, woraus ein polynukleärer Leukocyt resultiert. Niemals findet man aber bei Leukocyten mit derartig gestalteten Kernen eine Durchtrennung oder Einschnürung des Zellleibes, so dass diese Bilder nicht etwa im Sinne einer Vermehrung der Leukocyten durch amitotische Teilung verwertet werden können.

Wie bereits erwähnt, können die Leukocyten der embryonalen Leber sehr verschieden gross sein; nun aber trifft man einige Leukocyten, welche, bei identischem Bau des Kerns und des Protoplasma, durch die Grösse ihres Zellleibes und namentlich durch die Grösse und den Chromatingehalt ihres Kerns das Mass derjenigen Gebilde bereits überschreiten, welche wir sonst noch als Leukocyten zu bezeichnen pflegen. Solche Zellen sind es, welche unzweifelhaft als Übergangsformen zu den komplizierteren Formen der Riesenzellen aufgefasst werden müssen. Der Kern kann noch völlig an die ursprüngliche runde oder ovale Form (Fig. 1) erinnern. Es ist wohl die Annahme nicht unbegründet, dass derartige grosse und chromatinreiche Kerne es vor allem sind, die zu den chromatinreichen Teilungsfiguren, den Spiremen von bedeutender Dimension, den drei, vielleicht auch sofort mehrpoligen Muttersternen und Tochterkernformen Veranlassung geben. Der Beginn der Riesenzellenbildung ist

Lith. v. J. F. Bergmann, Wiesbaden.

aber erst dann gegeben, wenn ein Leukocytenkern sich in zwei oder auch mehr Tochterkerne geteilt hat, die Teilung des Zellleibes aber ausgeblieben ist. Dass dies thatsächlich der Fall ist, kann nicht bezweifelt werden angesichts der Bilder, wo in einem Zellleibe Tochterkerne im Dispirem- oder Trispirem-Stadium vorhanden sind, ohne dass eine Spur von Einschnürung des Zellleibes wahrzunehmen wäre, während bei normalem Verlauf in dieser Phase bereits eine Teilung des Zellleibs hätte eintreten müssen. Was nun die Ursache ist, dass bei dieser Kernteilung keine Zellteilung nachfolgt, muss dahingestellt bleiben.

Wir dürfen nun wohl annehmen, dass die, zumal bei einer mehrpoligen Teilung, erfolgte Vermehrung der Kernoberfläche auch eine gesteigerte Ernährung des Zellleibes zur Folge hat, welche ihrerseits wohl auch dem Kerne wieder zu gute kommt; und daraus erklärt sich wohl auch das häufige Auftreten von mitotischen Kernteilungsfiguren in den Riesenzellen. Und ebenso, wie aus den einfachen, einkernigen Zellen durch mitotische Teilung ohne nachfolgende Zellteilung die kleineren zwei-, drei- vielleicht auch vierkernigen, Riesenzellen entstehen, so entwickeln sich wiederum aus den letzteren durch mitotische Teilung die kernreicheren, komplizierten Formen.

Die Kernteilung wird eingeleitet durch eine Teilung der einfachen Attraktionssphäre; in einigen wenigen Fällen sah ich dieselbe nämlich in mehrere zerfallen und von dem gemeinsamen Mittelpunkte peripher auseinandergehen, um den einzelnen Kernabschnitten näher zu rücken. Dann fängt auch die Umänderung im Bau des Kerns damit an, dass das Chromatinnetz deutlicher wird; die Fäden desselben werden dicker, während die Netzknoten und Kernkörperchen allmählich verschwinden. Und zwar sah ich stets von Anfang der Mitose an alle Lappen des Kerns zugleich die charakteristischen Veränderungen eingehen, wie überhaupt in allen Stadien alle Kernabschnitte die gleichen Teilungsphasen zeigten.

Die Kernmembran ist im Knäuelstadium anfangs an allen Lappen des Kerns noch deutlich erhalten (Fig. 3, 4, 5), die Lappen sind jedoch nicht so scharf von einander abgegrenzt, wie im Ruhezustand, vielmehr sind sie deutlich vergrössert und scheinen sich mit grösseren Flächen unter einander zu berühren, vielleicht auch schon teilweise mit einander zu confluieren. In den Lappen liegen die schlanken nur wenig gewundenen Schleifen der Chromosomen und zwar sind sie der Oberfläche ziemlich nahe gerückt; ein Pol- und Gegenpolfeld ist jedoch an den einzelnen Lappen bei dem Reichtum der Chromosomen kaum zu unterscheiden, zumal da die einzelnen Lappen sich teilweise über einander schieben (Fig. 4), oder aber überhaupt zwei Lagen eines Kernhaufens über einander zu liegen kommen (Fig. 5). Mit dem Schwund der Kernmembran schwindet auch die Abgrenzung der Lappen und man erhält einen je nach der Grösse des Kerns verschieden voluminösen, im allgemeinen rundlichen Haufen von ziemlich regellos liegenden Chromatinschleifen, deren freie Enden frei an der ganzen Oberfläche hervorragen und derselben ein unregelmässiges stachliches Aussehen verleihen (Fig. 6); der Kern repräsentiert also in dieser Phase in gewisser Beziehung eine Einheit. Die einzelnen Chromosomen scheinen hiebei kürzer, aber zugleich auch beträchtlich dicker geworden zu sein.

Die Figuren im Mutterstern-Stadium sind desto komplizierter, je mehr Chromosomen und je zahlreicher die Spindelpole sind. Im einfachsten Falle der mehrpoligen Teilung, wo nur drei Spindelpole auftreten, bilden die Chromosomen eine regelmässige dreistrahlige Figur, deren Schenkel unter gleichen Winkeln abgehen; von jedem Spindelpole gehen achromatische Fäden zu je zwei benachbarten Strahlen, ebenso wie auch jeder von den Strahlen achromatische Fäden von je zwei benachbarten Polen erhält, wodurch auch die Chromatinschleifen in denselben naturgemäss mit ihren Winkeln eine verschiedene Lage einnehmen müssen. Bei einer vierpoligen Figur fand ich die Chromosomen zu einer

mit den Schenkeln etwas schief gestellten H-förmigen Figur angeordnet (Fig. 7), von zwei Polen gingen achromatische Fäden zu je drei Schenkeln derselben hin. Gleichfalls eine 4-Teilung vermute ich in der Chromatinfigur von der Gestalt eines regelmässigen Tetraëders, zu dessen jeder Fläche je ein Spindelpol gehören würde (Fig. 8). Sind aber mehr Pole vorhanden, so können zwar die Chromosomen um einen gemeinsamen Mittelpunkt gruppierte mehrstrahlige Kernplatten bilden (Fig. 9), meist sind sie aber um mehrere Centra angeordnet (so in Fig. 19 um 2), dabei durchkreuzen sich die Strahlen in den verschiedensten Ebenen (Fig. 9 und 10), so dass ihre Gesamtgestalt die mannigfachsten und kompliziertesten, bisweilen auch bei verschiedenen Einstellungen ganz unentwirrbare Verhältnisse darbietet, immer aber stellt die Kernplatte eine in sich völlig geschlossene Figur dar. Aus diesem Umstande, als auch daraus, dass die Zahl der Spindelpole eine sehr verschiedene, eine gerade und eine ungerade sein kann, lässt sich auch ersehen, dass hier eine atypische eigenartige Teilungsform vorliegt und nicht eine gleichzeitige normale bipolare Teilung mehrerer Kerne einer Zelle.

Die achromatischen Spindeln stellen sich nach Anwendung protoplasmafärbender Farbstoffe aufs schönste und deutlichste dar (Fig. 7 und 10), ihre Fäden verlaufen so schnurgerade, dass ihre Gesamtheit förmliche Strahlenkegel darstellt. Im Vergleich zur normalen bipolaren Mitose sind diese Strahlenkegel kürzer aber breiter, was mit der eigentümlichen Anordnung der Schenkel der Kernplatte in Zusammenhang steht. Von jedem Pol können achromatische Fäden zu mehreren benachbarten Schenkeln der chromatischen Figur ziehen, so dass demnach jeder Tochterkern von mehreren Seiten seine chromatischen Tochterschleifen bezieht.

Die Längsspaltung der Chromosomen tritt regelmässig in diesem Stadium ein, und deswegen sieht man die Kernplatte einmal aus dickeren, ein andermal aus zahlreicheren, dünneren

Chromosomen zusammengesetzt; auch kann man bisweilen die eben eingetretene Spaltung an den freien vorragenden Enden der Chromatinschleifen direkt beobachten.

Die Metakinese führt, bei viellappigen Kernen namentlich, wenn die Schwesterhälften sich eben zu trennen beginnen, und die Schleifen teils gegen den Pol gerückt sind, teils aber noch nahe dem Äquator gelegen sind, zunächst zur Bildung von komplizierten Figuren. In den Anaphasen dagegen gestalten sich die Verhältnisse ziemlich einfach. Es kommt zur Bildung so vieler Tochtersterne, als Pole da sind. Die Anordnung der Chromosomen in den einzelnen Tochterkränzen ist eine ganz regelmässig konzentrische um das Polzentrum; sämtliche Tochtersterne scheinen nach bestmöglicher Schätzung gleich voluminös, also gleich chromatinreich zu sein. Die Lage der Tochtersterne zu einander kann eine sehr verschiedene sein; bei den einfacheren Formen der pluripolaren Teilung, der Drei- oder Vier-Teilung liegen sie in einem sowohl zu einander als auch zum Zellenmittelpunkte gleichmässig weiten Abstande (Fig. 11 und 12); ebenso fand ich öfters auch mehr Kerne regelmässig um ein freies Mittelfeld angeordnet (so 7 Kerne in Fig. 13), wenn auch nicht immer in einer Ebene gelegen. Bei grösserer Zahl pflegen sie aber mehr unregelmässig verteilt zu sein, so liegen die 10 Tochterkerne in Fig. 14 in einer etwa S-förmigen Linie angeordnet, in Fig. 15 und 16 bilden die 13 resp. 11 Kerne einen ziemlich regellosen durcheinandergelegenen Haufen. Diese Anordnung giebt wohl schon zum Teil eine Andeutung der späteren Form des lappigen Kerns. Sehr deutlich pflegen bei Anwendung entsprechender Farbstoffe die achromatischen Verbindungsfäden zu sein, welche vom einen Tochterstern zum anderen hinziehen (Fig. 11, 12, 14), auch Reste der vom Pol ausgehenden Spindeln sind öfters zu sehen (Fig. 11).

Von besonderem Interesse ist wiederum in mehrfacher Beziehung das Stadium der Tochterknäuel. Die Chromatinschleifen

legen sich zu einem schmalen länglichen Konvolut zusammen, das an einer Seite eine kleine Delle, das Polfeld aufweist, in dem ich bisweilen eine dunkler granulierte Protoplasmamasse sehen konnte, offenbar den Rest der Polspindel, die Attraktionssphäre. Die achromatischen Verbindungsfäden verschwinden in diesem Stadium nach und nach. Die einzelnen Tochterkerne bleiben anfangs getrennt, am Ende dieses Stadiums rücken sie aber, während gleichzeitig allmählich die Kernmembran erscheint, näher zusammen und legen sich an einander, um mit ihren Berührungsflächen zu verschmelzen. Und zwar tritt die Verschmelzung nicht an allen Tochterkernen zugleich ein, sondern es wachsen einzelne Gruppen von je zwei oder drei, dann allmählich mehr Kernen zusammen, während andere gesondert liegen (Fig. 17 und 18[1]), und es können wohl auch auf die Dauer vereinzelte Kerne neben dem lappigen Hauptkerne selbstständig bestehen bleiben. Fig. 19 und 20 stellen zwei Tochterspireme dar, wo sämtliche Tochterkerne zu einer einheitlichen, komplizierten Figur zusammengewachsen sind. In der Polbucht der noch isoliert liegenden Tochterspireme kann man öfters noch die Attraktionssphäre sehen, wo aber mehrere Kerne bereits verschmolzen sind, besteht für das Konvolut eine gemeinsame Attraktionssphäre; und in deren Bestreben, nach einem gemeinsamen Mittelpunkte zu rücken, und schliesslich in ihrer definitiven Verschmelzung ist wohl auch die Ursache für die vollständige Verwachsung sämtlicher Tochterkerne zu suchen. Durch die schliessliche Wiederverwachsung der durch die Teilung an Zahl vergrösserten Tochterkerne wird also aus einer vorübergehend polynucleären eine Zelle mit grossem polymorphem Kern, aus einem Polycaryocyten im Sinne Howell's ein Megacaryocyt.

1) Die zwei kleinen Chromatinkörper in Fig. 18 scheinen mir nur angeschnittene Kernstücke zu sein.

Während nun anfangs dadurch, dass die einzelnen Spireme von schmaler länglicher Gestalt sind, die Grenzen zwischen den verschmolzenen Teilen so gut wie garnicht sichtbar sind (Fig. 18, 19, 20), dieselben vielmehr als längliche Bänder erscheinen, treten dieselben wiederum völlig deutlich hervor, sobald die Kerne zur Ruhe zurückkehren und jeder einzelne Kernlappen, der ja einen vorher gesonderten Kern repräsentiert, also einem besonderen Kernindividuum gleichwertig ist, die fürs Ruhestadium charakteristische, im allgemeinen rundliche Form annimmt, während die Verwachsungsstellen wie Einschnürungen der Kernoberfläche erscheinen. Weiterhin lagert sich das Chromatin, wie nach einer normalen Zweiteilung zu einem mehr oder weniger regelmässigen Netz, das sich mit der Zeit wiederum mehr dem leukocytären Kernbau nähert, es zeigt nämlich die Neigung, sich in grössere Klumpen zu lagern und dazwischen in Form von zarten, bisweilen sogar unterbrochenen Fäden auszuspannen. Manche anfangs hervorgehobenen Unterschiede in Grösse und Struktur, sowie Chromatinreichtum der einzelnen Kernlappen sind sicherlich nur auf Altersunterschiede, d. h. die Differenzen in der seit der letzten Teilung verflossenen Zeitdauer zurückzuführen.

Überblicken wir die Erscheinungen der einzelnen Phasen der Riesenzellenmitose, so ersehen wir, dass, wenn wir auch der charakteristischen Eigentümlichkeiten wegen die pluripolare Teilung als „eine entschiedene Aberration der Kernteilung“ (Flemming) auffassen müssen, dieselbe trotzdem einen ganz gesetzmässigen typischen Verlauf nimmt, und zwar in einer Art und Weise, die durch die Pluripolarität selbst streng vorgezeichnet ist; im Übrigen lehnt sich aber die pluripolare Mitose als solche an die bipolare in jeder Beziehung an, sowohl was die chromatische als auch achromatische Figur betrifft. Die Mehrpoligkeit erklärt sich aber dadurch, dass einerseits der Kern der Riesenzellen kein einfacher und nur durch seine Grösse und

Form ausgezeichneter Kern ist, sondern ein Komplex von anfangs gesonderten, dann erst verschmolzenen Kernindividuen und deswegen nicht einfach eine zweiteilige, nur an Dimension grössere Mitose bieten kann; andererseits aber bilden die einmal verschmolzenen Kerne in gewisser Beziehung eine Einheit, so dass zunächst mal alle Kernlappen zugleich in Mitose eintreten, und niemals ruhende Kerne neben in Teilung begriffenen gefunden werden, und vor allem nicht mehr jeder Kern für sich gesondert in die einfache bipolare Mitose eintritt, sondern alle zusammen komplizierte Prophasen liefern, in den Anaphasen nur vorübergehend gesondert bleiben, auch da aber durch den Verlauf der achromatischen Verbindungsfäden ihre vielseitigen Beziehungen erkennen lassen, und schliesslich bei der Rückkehr zum Ruhestadium wiederum zu einer Einheit verwachsen.

Auf eine Lücke in den Beobachtungen über die pluripolare Riesenzellen-Mitose muss ich hier aufmerksam machen, ohne dass ich im stande bin, dieselbe auszufüllen. Es wäre nämlich von Interesse zu erfahren, wie sich bei solchen pluripolaren Teilungen die Zahl der Chromosomen verhält. Dass die Schwesterhälften derselben sich ziemlich gleich auf die einzelnen Tochterkerne verteilen, lässt sich aus der annähernd gleichen Grösse der chromatischen Figuren mit Wahrscheinlichkeit schliessen; der Versuch aber, die jedem Tochterkerne zufallende Zahl derselben festzustellen, scheitert an der Kleinheit des Objekts, so dass selbst eine annähernde Zählung sich als unmöglich erweist. Die Wichtigkeit dieser so prinzipiellen und grundlegenden Frage wurde sogleich bei den ersten Beispielen der pluripolaren Mitose, denen man begegnet ist, hervorgehoben, so von Rabl, der bei einem Haematoblasten aus der Milz eines Proteus eine Dreiteilung (Tochtersterne) beobachtet hat, doch war die Entscheidung derselben nicht möglich, ebensowenig in dem Falle von Mayzel, der bei einer Bindegewebszelle einer lebenden Axolotllarve eine

Vierteilung sich vor seinen Augen vollziehen sah. Auch suchen wir in sämtlichen ferneren Arbeiten über diesen Gegenstand, die sowohl normales Knochenmark der Säugetiere als auch entzündete Organe und Geschwülste betreffen, vergebens nach näheren Angaben darüber; und Schottländer, der dieser Frage eine spezielle Erörterung widmet und an einem viel günstigeren Objekt gearbeitet hat, nämlich der entzündeten Cornea des Frosches, wo es gleichfalls zur pluripolaren Mitose von Riesenzellen kommt, konnte auch zu keinem ganz sicheren Resultate gelangen.

Die von uns wiedergegebenen Beobachtungen der pluripolaren Mitose an den Riesenzellen der embryonalen Leber, die im besten Einklang mit den Beobachtungen van der Strichts an demselben Objekt stehen, stimmen auch mit den, allerdings nur fragmentarischen, Angaben über die mitotische Teilung der Riesenzellenkerne in anderen blutbildenden Organen der Säugetiere überein[1]) (Denys, Arnold, Löwit, Demarbaix, Cornil, Reinke, Werner); durch die systematische Vorführung der einzelnen nacheinanderfolgenden Phasen, zumal solchen, die den bisherigen Autoren, ausser van der Stricht, entgangen waren[2]), dürften sie aber in manchen Punkten nähere

[1]) Vergl. auch die pluripolaren Mitosen, die Hertwig bei überfruchteten Echinodermeneiern, Henneguy im „Parablast" der Forelle beschrieben hat.

[2]) Unberücksichtigt blieb vor allem bei früheren Autoren das Stadium des Spirems und der Tochterspireme, im Stadium der äquatorialen Kernplatte sowie in dem Tochtersternstadium fehlen Angaben über die achromatische Figur. Wenn Werner u. a. im Knochenmark Bilder erwähnt, die „einer verzweigten Äquatorialplatte glichen", jedoch niemals in solchen Fällen eine Spur von achromatischen Kernspindeln sah, die eine bestimmte Deutung des Ganzen ermöglicht hätten, und wenn auch Denys sagt: „à aucun stade nous n'avons pu trouver l'indice de fuseau ou de filaments achromatiques", so kann dies nur auf die von den Autoren angewandten reinen Kernfärbungsmethoden zurückzuführen sein. Van der Stricht hat achromatische Figuren bei den Riesenzellen stets deutlich gesehen. In pathologischen Mitosen sind sie längst beobachtet worden (Martin, Arnold, Aoyama, Ströbe, Schottländer, Hansemann u. a.).

Aufschlüsse über den genaueren Vorgang geliefert haben. Auch die in pathologischen Zuständen, in Geschwülsten (Carcinomen, Sarcomen, Gliomen, Ovarialkystomen), bei Entzündungen und Regenerationsvorgängen beobachteten Riesenzellenmitosen schliessen sich hieran in allen wesentlichen Punkten an und zwar sowohl bei Riesenzellen, die den Epithelzellen angehörten, als auch bei Zellen, die der Bindegewebsreihe entstammten (vergl. Waldstein, Cornil, Arnold, Martin, Metschnikoff, Aoyama, Eberth, Podwyssozki, Hess, Ströbe, Goldmann, Krauss, Siegenbeck van Heukelom, Schottländer, Gama Pinto, Tizzoni und Poggi, Hansemann). Doch scheinen hier einzelne charakteristische Differenzen vorzukommen; so finden sich öfters partielle Karyokinesen, d. h. neben in Teilung begriffenen liegen auch ruhende Kerne; sodann kommen, vor allem beim Carcinom, asymmetrische Mitosen vor, indem einzelne Tochterkerne mehr, andere weniger Chromosomen zugeteilt bekommen. Diese Art der Mitose in Geschwülsten und in entzündeten Geweben hat gerade in der letzten Zeit eine allgemeine Aufmerksamkeit auf sich gezogen, so dass sicherlich eine grössere Litteratur über diesen Gegenstand zu erwarten steht; vielleicht dürften für die Beurteilung der hiebei in Betracht kommenden, spezifisch pathologischen Momente die bei einer normalen physiologischen pluripolaren Mitose beobachteten Vorgänge nicht ohne Bedeutung sein.

Wir haben bereits hervorgehoben, dass in denjenigen Stadien der pluripolaren Mitose, wo bei einer normalen bipolaren Mitose die Einschnürung des Zellleibes einzutreten pflegt, jedes Anzeichen einer gleichzeitigen Zellteilung fehlt, woraus sich ergibt, dass die Mitose der Riesenzellen nicht mit der Neubildung von Tochterzellen in Zusammenhang steht, sondern lediglich zur Kernvermehrung dient. Dieses gilt ebenso für die Riesenzellen der blutbildenden Organe wie für diejenigen der pathologischen Gewebe. Doch ist die Teilung des Zellleibes der Riesenzellen

nicht völlig ausgeschlossen; man kann, wenn auch selten, Beispiele davon zu sehen bekommen. Der Vorgang wird dadurch eingeleitet, dass in dem polymorphen Kern der Riesenzellen beliebige von den die einzelnen Lappen abtrennenden Furchen sich tiefer einschnüren und schliesslich zur Durchtrennung des einheitlichen Kerns in zwei oder mehr gleiche oder aber verschieden grosse Kerngruppen, bisweilen auch in einzelne selbstständige Kerne führt. Dabei tritt an dem Kerne keine besondere Veränderung, etwa eine Vermehrung oder fadige Umordnung der chromatischen Substanz, zu tage. Derartige Riesenzellen mit zwei oder mehreren Kerngruppen zeigen nun öfters eine verschieden hochgradige Einschnürung ihres Zellleibes, und eine Stufe weiter stellen diejenigen Bilder dar, wo zwei oder mehr Riesenzellen beisammen liegen und sich mit ihren Flächen berühren, also offenbar einer eben stattgehabten Teilung entstammen. Wir hätten hier also ein Beispiel einer verspäteten, der Kernteilung in willkürlichen Zeitabständen nachfolgenden und sie gewissermassen vervollständigenden Zellteilung, die aber überhaupt nur selten auftritt. Jedenfalls verdanken wohl die meisten Riesenzellen ihre Herkunft dem allmählichen Emporwachsen aus den einfachen Leukocyten, und nur die wenigsten einer Teilung praeexistierender Riesenzellen in gleichartige Tochterzellen. Dass bei der Sonderung des polymorphen Kerns in einzelne Gruppen auch einzelne Kerne sich loslösen können, die bei der nachfolgenden Zellteilung in einkernige Zellen übergehen, konnte ich wahrnehmen, aber nur in ganz vereinzelten Fällen. Vielleicht kommt dies, wie aus den Beobachtungen von Denys u. a. hervorzugehen scheint, im Knochenmark und in der Milz häufiger vor, und dies mag zu der Ansicht Veranlassung gegeben haben, dass die Riesenzellen zur Bildung von Leukocyten in Beziehung stehen, indem durch einfache Zerschnürung des Kerns und dementsprechende Spaltung des Zellleibes eine Reihe einkerniger Tochterzellen hervorginge. Die Riesenzellen

der embryonalen Leber bieten für diese Annahme keine Stütze. Eine endogene Abgrenzung des Protoplasma um die vom Hauptkern abgelösten Kerne herum habe ich niemals gesehen.

Von den meisten Autoren (Arnold, Werner, Denys, Ströbe, van der Stricht u. a.) wurde diese der Zellteilung vorangehende Sonderung des Kerns in einzelne Gruppen als amitotische Kernteilung (direkte Teilung, direkte Kernzerschnürung, Knospungs-, Sprossungs-, Furchungsvorgang, Fragmentierung, Stenose) aufgefasst und als Beweis dafür angeführt, „dass diese Zellen einem Modus der Teilung unterliegen, der mit dem der Mitose nichts gemein hat". Meiner Ansicht nach völlig mit Unrecht. Ich habe oben mehrfach hervorgehoben, dass wir die viellappigen Riesenzellenkerne als durch Verwachsung früher gesonderter selbständiger Kernindividuen entstandene Gebilde auffassen müssen; wenn sich nun diese, nur an der Berührungsfläche eingetretene Verwachsung nachträglich wieder löst, so kann man diesen Vorgang unmöglich den sonstigen Beispielen einer regelrechten amitotischen Kernteilung gleich stellen; es ist dies ein Vorgang, der wohl zutreffender nur als „Dissociation der Kerne" zu bezeichnen wäre. Eine andere Frage ist es, ob die Kerne der Riesenzellen die Zahl ihrer Kernlappen durch amitotische direkte Teilung vermehren können, d. h. ob innerhalb eines polymorphen Kerns aus einem Lappen durch einfache Einschnürung zwei gleichwertige Kernlappen entstehen können. Ich glaube, dass ein strikter Beweis dafür sich kaum beibringen liesse, denn aus der blossen lappigen Form des Kerns ist ein Schluss auf Kernsprossung, den einige Autoren ziehen zu müssen glaubten, unzulässig; andererseits lässt sich dies nicht unbedingt zurückweisen, zumal da bei den Leukocyten Fragmentierungen vorkommen, dieselben also bei ihren Abkömmlingen, den Riesenzellen, nichts Auffälliges hätten. Gerade deswegen aber, dass die Kerne ihrem Charakter nach den Leukocytenkernen ähnlich sind, müssten andererseits derartige Umwandlungen der einzelnen

Kernlappen, auch wenn sie vorkämen, äusserst vorsichtig beurteilt werden; denn ebenso, wie die polymorphen Kerne der Leukocyten nicht durchaus als Ausdruck einer beginnenden Kernteilung aufgefasst werden müssen, so können auch Formveränderungen bei dem einem solchen Kern gleichwertigen Kernlappen blosse Bewegungs-Lebenserscheinungen des Kerns vorstellen. Notwendig erscheint mir die Annahme einer direkten Kernteilung bei Riesenzellen nicht; ich halte, ebenso wie Demarbaix bei den Riesenzellen des Knochenmarks, die mitotische Teilung für den einzigen Vermehrungsmodus der Kerne der Riesenzellen; die Vorgänge der Mitose haben uns für das Zustandekommen der gelappten Kerne einen genügenden Aufschluss gegeben, und die Häufigkeit der anzutreffenden Mitosen dürfte wohl genügen, um uns ihr zahlreiches Vorkommen zu erklären. In den bisherigen Beschreibungen der Riesenzellen verschiedener Organe vermisse ich einen strengen Beweis für das Vorkommen amitotischer Vermehrung innerhalb der einzelnen Kerne, die meisten Autoren lassen sich vielmehr zu dieser Hypothese durch die rein aprioristische spekulative Annahme verleiten, dass „wegen des spärlichen Vorkommens der multipolaren Mitose noch andere dahin zielende Vorgänge vorkommen müssten".

Noch für weniger erwiesen, wie das Vorkommen der direkten amitotischen Kernvermehrung bei den Riesenzellen halte ich die sog. indirekte Fragmentierung, welche von vielen Autoren für die Riesenzellen der zur Blutbildung in Beziehung stehenden Organe, sowie für diejenigen der pathologischen Gewebe verfochten wird.

Arnold glaubte nämlich, für Lymphoidzellen, Riesenzellen, sowie Zellen einiger pathologischen Neubildungen neben der einfachen amitotischen Kernzerschnürung, die an beliebigen Stellen des Kerns, ohne jede Veränderung seiner Struktur, vor sich geht, und die er als „direkte Fragmentierung" bezeichnet, und neben der typischen Mitose, die er „indirekte Segmentierung"

nennt, noch einen anderen, von ihm „indirekte Fragmentierung" genannten Kernteilungsmodus annehmen zu müssen. Während es bei der indirekten Segmentierung stets zu einer äquatorialen Anordnung der chromatischen Substanz kommt und die Spaltung des Kerns in zwei oder mehr gleiche Abschnitte in der Äquatorialebene oder in den Segmentalebenen erfolgt, handelt es sich bei der indirekten Fragmentierung um die Abschnürung der Kerne an beliebigen Stellen in zwei oder mehr gleiche, häufiger ungleiche Abschnitte, welche nicht durch regelmässige Teilungsflächen sich abgrenzen; doch tritt dabei eine Zunahme und veränderte Anordnung der chromatischen Kernsubstanz ein, indem sich aus ihren Fäden Knäule, Gerüste oder Netze in grösserer Deutlichkeit und Zahl bilden, die jedoch nicht, wie bei der indirekten Segmentierung, äquatorial sich anordnen, sondern ziemlich gleichmässig die Kernrindenschicht einnehmen; die Abschnürung kann, „wie es scheint", in verschiedenen Phasen der Kernumwandlung erfolgen.

Während nun eine Reihe von Arbeiten, vor allem aus der Schule Arnolds, uns immer neue Beispiele der indirekten Fragmentierung, sowohl für physiologisch vorkommende als auch unter pathologischen Umständen entstandene Riesenzellen vorführen (Werner, Beltzow, Geelmuyden, Hess, Schottländer, Ströbe), wird dieselbe von anderen Autoren, auch von solchen, die sonst bei den Riesenzellen eine direkte amitotische Kernteilung in Form einer direkten Fragmentierung annehmen, nicht anerkannt (Cornil, Aoyama, Löwit, Flemming, Demarbaix, van der Stricht, Hansemann).

Das Bild, unter dem die indirekte Fragmentierung verlaufen soll, ist aus den Beschreibungen nicht als ein bestimmt gekennzeichnetes, scharf charakterisiertes und einheitliches herauszuerkennen; und es haben wohl manche Zufälligkeiten zur Annahme dieses eigenartigen Teilungsmodus geführt. Für viele der von Arnold als indirekte Fragmentierung beschriebenen

Kernformen fehlt überhaupt, wie Flemming hervorgehoben hat, der Beweis, dass es sich um Kerne handelt, die in Teilung begriffen sind, „denn der grössere Chromatingehalt eines Kerns braucht nicht durchaus als ein Anzeichen bevorstehender Teilung angesehen zu werden.“ Diesen Beweis bleiben uns die Autoren schuldig und setzen sich darüber durch die Frage hinweg: „was könnten die chromatinreichen Kerne sonst sein?“ Viele Formen der Arnold'schen Kernfragmentierungen, namentlich die eigentümlich stachlichen Bilder, sind sicherlich durch Reagentien erzeugte Kunstprodukte; Reinke, Flemming, Tornier u. a. haben bei denselben Objekten, die Arnold seinen Untersuchungen zu Grunde legte, vergeblich darnach gesucht. Demarbaix behauptet sogar, dass die chromatinreichen Kerne Arnolds, welche sich durch ihr glänzendes und homogenes Aussehen, sowie durch ihre dunkle Färbung auszeichnen, während des Lebens garnicht existieren, sondern lediglich eine Leichenerscheinung wären, die, je später nach dem Tode die Organe fixirt werden, desto zahlreicher aufträte. Van der Stricht bestätigt diese Angabe für die embryonale Leber; und Tornier giebt an, dass „die meisten Formen der Fragmentierung, die Arnold abbildet, in normalen Geweben kaum zu finden sein dürften; dagegen kann man sie leicht sehen, wenn man ein Präparat lange Zeit in 0,6 % Kochsalzlösung durchmustert, wo dann in vielen Kernen die chromatische Substanz sich in Strängen zusammenzieht.“ Ich kann diese Angaben bestätigen; ich fand in der Leber von Embryonen, die ich bisweilen erst einige Zeit nach der Herausnahme fixieren konnte, die tief gefärbten mehr homogenen Kerne öfters in grösserer Zahl. Doch lediglich Leichenerscheinung sind diese Kerne nicht; man findet sie bisweilen auch in ganz frischen und lebenswarm fixierten Objekten. Doch bin ich weit entfernt, in denselben alsdann Anzeichen einer eintretenden Teilung zu erblicken, vielmehr glaube ich, dass es sich um normale Degenerationserscheinungen

handelt, worüber weiter unten. — Einige der Arnold'schen Figuren sind auch sicherlich nicht gut erhaltene und verkannte mitotische Figuren im Stadium des Spirems oder der Tochterspireme, vor allem möchte ich auf meine Fig. 19 und 20 aufmerksam machen, die manchen der von Arnold abgebildeten Figuren ähnlich sind; Arnold selbst sagt: „Dass nicht selten Kernfiguren getroffen werden, die mit echten Mitosen in ihren verschiedenen Stadien eine mehr oder weniger weit gehende Übereinstimmung darbieten, verdient besonders hervorgehoben zu werden." —

So finde ich denn weder bei Arnold noch bei den anderen Autoren eine einzige Figur, die unanfechtbar als indirekte Fragmentierung angesehen werden könnte; und zudem verdient hervorgehoben zu werden, dass die indirekte Fragmentierung gerade nur bei Kernen von Leukocyten und ihnen verwandten Zellen, sowie den Zellen einiger rasch wachsenden pathologischen Neubildungen vorkommen soll, wo ja bekanntlich die Struktur der Kerne, sowohl was den Reichtum als auch die Anordnung des Chromatins betrifft, sehr wechselnd ist; und dass dies auch bei den Riesenzellen der Fall ist, habe ich mehrfach hervorgehoben.

Ich habe erwähnt, dass ich manche der dunklen, intensiv gefärbten Kernformen, die von Arnold und seinen Schülern für Stadien der indirekten Fragmentierung in Anspruch genommen werden, mit Rücksicht auf die diffuse Imprägnierung mit Farbstoff und mit Rücksicht auf ihre Formverhältnisse lediglich für Erscheinungen degenerativer Natur zu halten geneigt bin. Werner, Demarbaix, van der Stricht erörtern gleichfalls diese Möglichkeit. Der Kern ist dabei im Anfang zwar voluminös, aber doch geschrumpft, mit unregelmässigen Konturen, das Chromatin ist diffus verteilt, der Kernsaft gewissermassen davon imbibirt und deswegen das Chromatinnetz nicht scharf ausgeprägt, so dass man die Fäden und knotigen Verdick-

ungen nicht mehr gut wahrnehmen kann, sondern der Kern ein mehr homogenes Aussehen bietet. Die stärkere und diffuse Färbung der Kerne ist jedoch nur der erste Schritt der degenerativen Umänderung. Es tritt darauf eine Umwandlung des Chromatins ein, durch welche dasselbe seiner Affinität für Farbstoffe verlustig geht, so dass man an manchen Kernen eine entschiedene Abnahme des Chromatins konstatieren kann; dabei bildet die Kernmembran keine scharfe Linie, sondern sie ist ab und zu unterbrochen, so dass die Kerne wie angenagt erscheinen. Die Kerne werden dann immer lichter, tingieren sich immer weniger, so dass sie schliesslich nur wie Schatten der Kerne erscheinen und offenbar auf dem Wege zum völligen Verschwinden innerhalb des Protoplasmaleibes begriffen sind. Man findet dann nur noch Protoplasmahaufen mit Bruchstücken von Kernen und schliesslich protoplasmatische Körper, die das Aussehen des Riesenzellenleibes haben, bei denen man aber den Kern vermisst, offenbar letzte Reste zugrundegehender Riesenzellen. Diesem Schicksal verfallen wohl sämtliche Riesenzellen der embryonalen Leber; und zwar kann sich dieser Degenerationsprozess an Riesenzellen mit grossen voluminösen Kernen vollziehen, oder an Riesenzellen mit Kernen, die sich in mehrere Gruppen gesondert haben. Auch folgt die Zerstörung bisweilen bald auf die Zerschnürung der Riesenzelle in mehrere Tochterzellen, und auch die bisweilen sich loslösenden einkernigen Zellen gehen auf diese Weise zu Grunde, indem sie offenbar eines selbständigen Lebens nicht fähig sind; ich habe bei derartigen einkernigen Abkömmlingen der Riesenzellen, die durch ihre Lage oder partiellen Zusammenhang ihre Abstammung deutlich dokumentierten, öfters polymorphe Kerne, und zwar in Untergang begriffen, gefunden.

So würden denn die Riesenzellen, die durch einen öfters wiederholten komplizierten Prozess der pluripolaren Mitose auf den Höhepunkt ihrer Entwicklung angelangt, dabei aber einer

eigentlichen Funktion verlustig gegangen sind, zugleich auch unmittelbar vor dem Zerfall stehen, dem sie früher oder später anheimfallen.

Die Figuren sind sämtlich bei Seibert Apochrom. homog. Immersion 2 mm 1,30 mit dem Oberhäuser'schen Zeichenapparat entworfen, und die Einzelheiten mit Ocular 4 und 6 eingetragen. Erklärung im Text.

Litteratur.

Aoyama: Pathologische Mitteilungen, Virchows Archiv Band 106.

Arnold: Beobachtungen über Kerne und Kernteilungen in den Zellen des Knochenmarks. Virchows Archiv Bd. 93.

Arnold: Über Kern- und Zellteilung bei akuter Hyperplasie der Lymphdrüsen und der Milz. Virchows Archiv Bd. 95.

Arnold: Weitere Beobachtungen über Teilungsvorgänge an den Knochenmarkszellen und weissen Blutkörperchen. Virchows Archiv Bd. 97.

Arnold: Über Kernteilung und vielkernige Zellen. Virchows Archiv Bd. 98.

Arnold: Über Teilungsvorgänge an den Wanderzellen, ihre progressiven und regressiven Metamorphosen. Archiv für mikroskopische Anatomie. Bd. 30.

Arnold: Beobachtungen über Kernteilungen in den Zellen der Geschwülste. Virchows Archiv Bd. 78.

Beltzow: Regeneration des Harnblasenepithels. Virchows Archiv Bd. 97.

Cornil: Sur le procédé de division indirecte des noyaux et des cellules épithéliales dans les tumeurs. Archives de physiologie norm. et pathol. VIII. 1886.

Cornil: Sur le procédé de division indirecte des cellules par trois dans les tumeurs. Comptes rendus de l'acad. des sciences. Bd. 103. 1887.

Cornil: Sur la multiplication des cellules de la moelle des os par division indirecte dans l'inflammation. Archives de physiol., norm. et pathol. X. 1887.

Cornil: Mode de multiplication des noyaux et des cellules dans l'épithéliome. Journal de l'anatomie et de la physiol. XXVII. 1891.

Demarbaix: Division et dégénérescence des cellules géantes de la moelle des os. La Cellule V. 1889.

Denys: La cytodiérèse des cellules géantes et des petites cellules incolores de la moelle des os. La Cellule. T. II.

Denys: Quelques remarques sur la division des cellules géantes de la moelle des os d'après les travaux d'Arnold, Werner, Löwit et Cornil. Anatomischer Anzeiger 1888 p. 190.

Denys: Quelques remarques à propos du dernier travail d'Arnold sur la fragmentation indirecte. La Cellule T. V. 1889.

Eberth: Über Kern- und Zellteilung. Virchows Archiv Bd. 67.

Eberth: Kern- und Zellteilung während der Entzündung und Regeneration. Internationale Beiträge zur wissenschaftlichen Medicin. Festschrift für Rudolph Virchow Bd. II p. 75.

Flemming: Über das Verhalten des Kerns bei der Zellteilung und über die Bedeutung mehrkerniger Zellen. Virchows Archiv Bd. 77.

Flemming: Beitr. z. Kenntn. d. Zelle und ihrer Lebenserscheinungen. A. f. mikr. Anat. XVIII. 1880.

Flemming: Zellsubstanz, Kern- und Zellteilung. Leipzig 1882.

Flemming: Studien über Regeration der Gewebe. A. f. mikr. An. Bd. XXIV.

Flemming: Neue Beiträge zur Kenntnis der Zelle. A. f. mikr. An. Bd. XXIX. 1887.

Flemming: Über Teilung und Kernformen der Leukocyten und über deren Attraktionssphären. A. f. mikr. Anat. Bd. XXXVII p. 279. 1891.

Flemming: Über Zellteilung. Referat. Verhandlungen der anatomischen Gesellschaft auf der Versammlung in München 1891.

Fütterer: Über karyokin. Vorgänge in einem Riesenzellensarcom (Epulis) Sitzungsberichte der phys.-med. Gesellschaft in Würzburg 1887 p. 63.

Geelmuyden: Das Verhalten des Knochenmarks in Krankheiten und die physiologischen Funktionen desselben. Virchows Archiv Bd. 105. 1886.

Goldmann: Eine ölhaltige Dermoidcyste mit Riesenzellen. Beiträge zur pathologischen Anatomie und zur allgem. Pathol. Bd. VII. 1890.

Göppert: Kernteilung durch indirekte Fragmentierung in der lymphatischen Randschicht der Salamandrinenleber. A. f. mikr. An. XXXVII. 1891.

M. Heidenhain: Über die Centralkörperchen und Attraktionssphären der Zellen. Anat. Anzeiger VI. 1891.

Hansemann: Über asymmetrische Zellteilung in Epithelkrebsen und deren biolog. Bedeutung. Virchows Archiv Bd. 119. 1890.

Hansemann: Über pathologische Mitosen. Virchows Archiv Bd. 123. 1891.

Hertwig: Experimentelle Studien am tierischen Ei vor, während und nach der Befruchtung. Jenaische Zeitschrift für Naturwissenschaft. XXIII. 1889.

Hertwig: Über pathologische Veränderung des Kernteilungsprozesses, infolge experimenteller Eingriffe. Internat. Beitr. z. wiss.-med. Festschr. für Rud. Virchow. Bd. I p. 197. 1891.

Henneguy: Nouvelles recherches sur la division cellulaire indirecte. Journal de l'anatomie et de la physiol. XXVII p. 397. 1891.

Hess: Über Vermehrungs- und Zerfallsvorgänge an den grossen Zellen in der akut hyperplastischen Milz der weissen Maus. Beiträge zur pathol. Anat. und zur allgem. Pathol. VIII. 1890.

Klebs: Allgemeine Pathologie. Bd. II. 1889.

Klebs: Über das Wesen und die Erkennung der Carcinombildung. Deutsche medicin. Wochenschrift 1890. Nr. 24, 25 u. 32.

Kölliker: Handbuch der Gewebelehre 1889.

Krauss: Beitr. zur Riesenzellenbildung in epithelialen Geweben. Virchows Archiv Bd. 95. 1884.

Kuborn: Du développement des vaisseaux et du sang dans le foie de l'embryon. Anatom. Anzeiger V. 1890 p. 277.

Löwit: Über Neubildung und Zerfall weisser Blutkörperchen. Sitzungsber. der k. k. Akad. d. Wiss. in Wien. Bd. 92 3. Abth.

Martin: Zur Kenntnis der indir. Kernteilung. Virchows Archiv 86. 1881.

Mayzel: O Karyomitozie. Festschrift für Prof. Hoyer (polnisch).

Metschnikoff: Über die phagocytäre Rolle der Tuberkelriesenzellen. Virchows Archiv Bd. 113. 1888.

Müller: Zur Leukämie-Frage. Deutsche Zeitschrift für klinische Medicin. Bd. 48. 1891.

v. Podwyssozki: Experimentelle Untersuchungen über Regeneration des Drüsengewebes. Beiträge zur pathol. Anatomie und allgem. Pathol. Bd. I. 1884.

Rabl: Über Zellteilung. Morphol. Jahrbuch. Bd. X. 1885.

Reinke: Untersuchungen über das Verhältniss der von Arnold beschriebenen Kernformen zur Mitose und Amitose. Inaug. Diss. Kiel 1891.

Schottländer: Über Kern- und Zellteilungsvorgänge in dem Endothel der entzündeten Hornhaut. Arch. f. mikr. Anatomie. Bd. XXXI. 1888.

Siegenbeck van Heukelom: Zur pathologischen Anatomie des Zellkerns. Virchows Archiv Bd. 103. 1886.

Siegenbeck van Heukelom: Sarcom und plastische Entzündung. Virchows Archiv Bd. 107. 1887.

Van der Stricht: Le développement du sang dans le foie embryonnaire. Archives de biologie. T. XI. 1891.

Van der Stricht: Recherches sur la structure et la division des cellules géantes. Verhandlungen des X. internat. Kongresses in Berlin.

Van Bambeke et van der Stricht: Caryomitose et division directe des cellules à noyau bourgeonnant á l'état physiologique. Verhandl. der anatom. Gesellsch. in München 1891.

Ströbe: Über Kernteilung und Riesenzellenbildung in Geschwülsten und im Knochenmark. Beitr. zur pathol. Anatom. und zur allgem. Pathol. VII. 1889.

Ströbe: Zur Kenntnis verschiedener cellulärer Vorgänge und Erscheinungen in Geschwülsten. Beitr. z. path. An. u. allg. Pathol. XI. 1891.

Tornier: Das Knochenmark. Inaug.-Diss. Breslau 1890.

Waldeyer: Über Karyokinese und ihre Beziehungen zu den Befruchtungsvorgängen. A. f. mikr. Anat. Bd. 32. 1888

Waldstein: Ein Fall von perniciöser Anämie. Virchows Archiv Bd. 91. 1881.

Werner: Über Teilungsvorgänge in den Riesenzellen des Knochenmarks. Virchows Archiv Bd. 106.

XII.

DIE METALLKORROSION

SEMPER'SCHER TROCKENPRÄPARATE DES OHRES.

(TROCKEN-KORROSIONS-PRÄPARATE.)

VON

F. SIEBENMANN

IN BASEL.

Mit 7 Figuren auf Tafel XXVI/XXVII und Tafel XXVIII.

Bisher waren zur plastischen Darstellung der wichtigeren Hohlräume des Felsenbeins zwei wesentlich verschiedene Korrosionsverfahren notwendig. Durch Injektion des frisch der Leiche entnommenen Felsenbeins erzielt man **Weichteil-Korrosionspräparate** (Hyrtl), welche nichts weiter als Ausgüsse des Mittelohres darstellen. Eine zweite Art von Präparaten fertigt man an durch Ausgiessen des macerierten Knochens; an diesen **Knochenkorrosionspräparaten** (Bezold) kommen ausser den Hohlräumen des Mittelohres auch diejenigen des Labyrinthes zur Darstellung; überdies zieht sich zwischen all' diese Gebilde hinein das Geflecht der Nerven und Gefässe, sowie der Spongiosa. Beiden Arten von Korrosionspräparaten haften namhafte Übelstände an:

Bei den Weichteilpräparaten füllt sich nur eine beschränkte Anzahl der pneumatischen Räume mit der Korrosionsmasse (Bezold); selbst wenn man nach meinem Verfahren (Politzer, Zergliederung des menschlichen Gehörorgans 1889) den Knochen zuvor durch Anbringen von einzelnen Stichkanälen porös macht, in Gips einschliesst, erwärmt und mit Metall injiziert, lässt es sich nicht vermeiden, dass einzelne Präparate kleinere oder grössere Defekte aufweisen. Es ist dies auf verschiedene Umstände zurückzuführen: die engeren Eingangsöffnungen zu den pneumatischen Zellen gestatten am feuchten Weichteil-Präparat der darin enthaltenen Luft nicht, ungehindert zu entweichen; an einzelnen Stellen, namentlich in der Tube, liegt schwer zu ent-

fernender Schleim; zudem darf das Präparat nur mässig erwärmt werden, wenn nicht unnatürliche Verzerrungen eintreten sollen; u. a. m.

Bei den Knochenkorrosionspräparaten verdeckt der Ausguss der Spongiosa einen grossen Teil des Mittelohres, oft sogar des Labyrinthes, so dass dadurch sowohl die Gesamtorientierung als die Einzeluntersuchung bedeutend erschwert wird. Natürlich kommen hier die knorplige Tube, die knorpligen Gehörgänge, das Trommelfell etc. nicht zur Darstellung.

Alle diese Übelstände machen sich nicht geltend, wenn man nach Semper'scher Manier behandelte Felsenbeine zum Ausgiessen verwendet.

Die Herstellung eines Semper'schen Trockenpräparates[1]) geschieht auf folgende Weise: Der zum Ausgiessen bestimmte Leichenteil soll womöglich ausser dem Felsenbein auch den knorpligen Gehörgang und die entsprechende Hälfte des Keilbeins mit den Gaumenflügeln enthalten; durch ihr Belassen in ihrer natürlichen Verbindung mit der Tube wird eine Verzerrung der letztern beim Trocknen am besten vermieden. Das solchermassen der Leiche entnommene Präparat wird (falls dies nicht schon früher unwillkürlich geschehen ist), am Warzenfortsatz eröffnet, für einige Wochen in Müller'sche Flüssigkeit gelegt und damit das Mittelohr durchspritzt. Nachher wird ausgewaschen und succesive je 1—2 Wochen 60 %, 96 % und 99 % Alkohol angewandt. Statt der Vorbehandlung mit Müller'scher Lösung, welche namentlich das Schrumpfen fetter Partien verhindert, kann das Präparat zur Not auch direkt in 60 % Alkohol gebracht werden, mit welcher Flüssigkeit zugleich öfters das Mittelohr durchgespült werden muss. Aus dem absoluten

[1]) Eine Anzahl Semper'scher Trockenpräparate des Ohres und des Nasenrachenraumes, sowie ein Trockenkorrosionspräparat der Nasenhöhlen habe ich anlässlich der Versammlung deutscher Naturforscher und Ärzte 1891 in Halle demonstriert (vergl. auch Monatsschrift f. Ohrenheilk. 1891, Heft 12).

Alkohol wird das Präparat in Terpentinöl verbracht, welches nach 8 Tagen zu wechseln ist. Wenn das Felsenbein ca. 2 bis 3 Wochen in Terpentin verweilt hat, wird es bräunlich und durchscheinend. In diesem Zustande darf man es mit einem Tuche abtrocknen und der Luft aussetzen, bis das Terpentin sich verflüchtigt und das Präparat eine helle Farbe angenommen hat, wozu je nach der Temperatur und der Grösse des Stückes 1½—3 Wochen erforderlich sind. Soll das Stück zum Ausgiessen hergerichtet werden, so geht man so vor, wie ich dies bereits in meiner „Korrosionsanatomie" (Wiesbaden 1890) beschrieben habe. Die Löcher, durch welche der nachher darüber zu giessende Gipsbrei etwa eindringen könnte, werden mit Leinwandstreifen zugeklebt. Damit auch das Labyrinth sich fülle, eröffnet man den obern Bogengang auf seiner Höhe und von hier aus wird mit einer dreikantigen Feile eine Rinne gefeilt über die vordere Pyramidenfläche hinunter bis zum Aufdecken von pneumatischen Räumen. Diese Rinne wird mit Leinwand überbrückt, wie ich dies für die Stützbrücken des Aquäduktes angegeben habe; ihr Ausguss ist bestimmt, dem Labyrinthausguss als Stütze zu dienen. Ein kräftiger Nadelstich ins Trommelfell stellt die Kommunikation zwischen mittlerem und äusserem Ohre her. — Auf den Bohrkanal im Proc. mastoides wird ein steifer Papiertrichter geklebt und schliesslich wickelt man das ganze Präparat fest in eine einfache Lage terpentingetränkten Seidenpapiers (zum Schutz gegen Durchnässung von Seiten des Gypsbreies). Am folgenden Tage, wenn der Leim trocken ist, wird das Präparat nach früher gegebener Vorschrift (l. c.) eingegipst und einige Tage später, nach dem Trocknen der Gipshülle und Erwärmen bis auf 100°, ausgegossen mit Wood'schem Metall. Auch hier geht man ziemlich genau so vor, wie bei der Herstellung von Knochenpräparaten.

Die Korrosion vollzieht sich in der mehrmals zu wechselnden, auf 45—50° gehaltenen 10 % Kali-Lauge in 2½ bis 3½ Wochen. Schliesslich lässt man kalte verdünnte (1 : 4—5 Wasser) Salzsäure während 2—3 Stunden einwirken, wodurch auch die letzten Knochenhüllen des Metallausgusses zum Verschwinden gebracht werden. — Zum Montieren und Befestigen benütze ich die (l. c.) beschriebenen Stützen, welche in den Proc. mastoides gesteckt werden. Ist aber der Zusammenhang zwischen den einzelnen Teilen ein sehr lockerer, oder fehlender (z. B. an den Labyrinthfenstern, Trommelfell, Maculae cribrosae etc.), so kann derselbe mit einigen Tropfen Syndetikon an jenen Punkten verstärkt werden. In manchen Fällen ist es empfehlenswert, das Präparat nicht nur an einem oder zwei Orten zu stützen, sondern das Ganze unter Beobachtung der entsprechenden Lage mit seiner Basis in ein flüssiges Gemisch von Wachs und hartem Paraffin zu tauchen, bis das letztere erstarrt ist. Auf diese Weise erhält man dann als Unterlage eine Platte, in welcher das pharyngeale Tubenostium, das untere Ende von A. carotis, V. jugularis und N. facialis, sowie die Spitze der Proc. mastoides eintauchen, und welche sich unschwer auf einem geeigneten breiten Fuss unter Glassturz aufbewahren lässt. (Vergl. Tafel XXVII, Fig. 3 und 4.) Erst nach solcher Fixation ist es ratsam, die Spongiosa des Keilbeins und andere störende Ausgüsse von Nerven- oder Gefässkanälen mit der Nadel zu entfernen.

Die Ausgüsse, welche ich bis dahin auf solche Weise erzielt habe, und die ich zum Unterschied von den Knochen- und Weichteilpräparaten nun der Kürze halber **Trocken-Korrosionspräparate** nennen möchte, sind weisser, metallglänzender und mit Ausnahme des Labyrinthes glätter als die aus dem macerierten Knochen gewonnenen Ausgüsse. Ohne dass man noch irgendwo Stichkanäle angelegt hätte, haben sich alle die pneumatischen Räume fast ausnahmslos komplet gefüllt; denn

C. Krapf, lith.

Fig. 1.

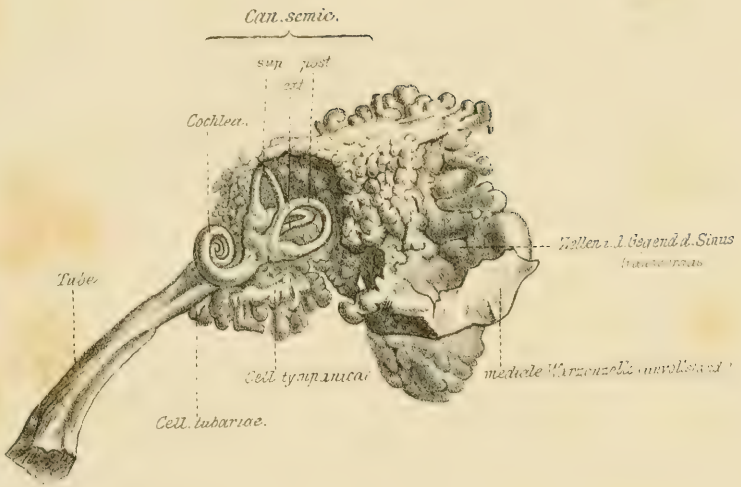

Fig. 3

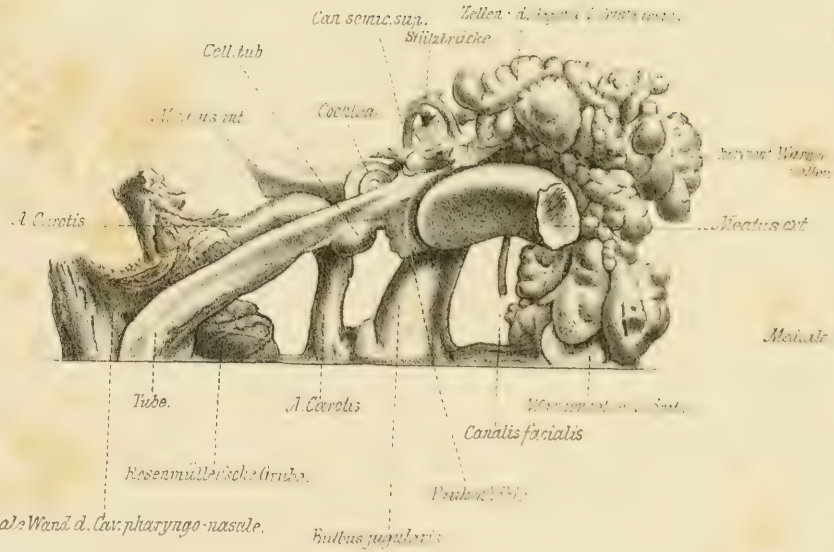

Fig. 4.

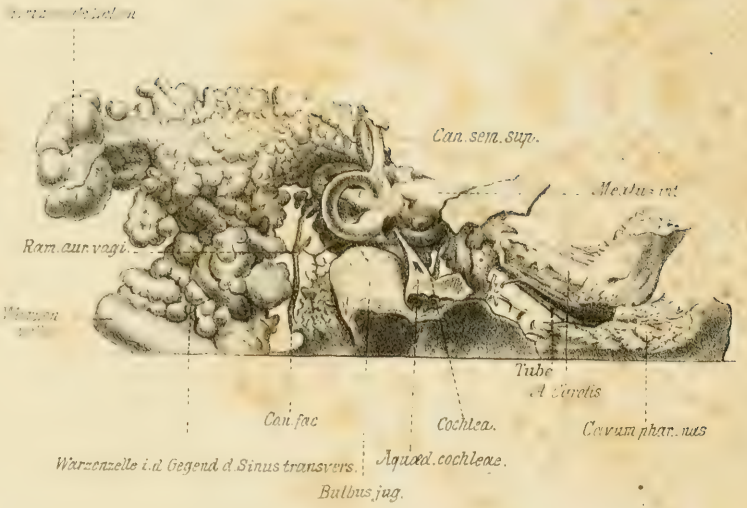

Taf. XXVI u. XXVII.

Verlag v. J. F. Bergmann Wiesbaden

die darin vorhandene Luft kann ungehindert durch die trockenen Gewebsspalten entweichen. Ebenso kommen zur Darstellung die Tube, das Labyrinth, die grossen Gefäss- und Nervenkanäle, sowie zum Teil die Spongiosa der Keilbeinhöhle. Der auf solche Weise hergestellte Ausguss vereinigt also in sich gewissermassen die Vorzüge der Weichteil- und der Knochen-Korrosionspräparate, ohne deren Nachteile mit ihnen gemein zu haben. Allerdings ist es ja wünschenswert, auch Exemplare zu besitzen, bei denen nur einzelne pneumatische Zellen gut ausgegossen sind und andere wieder ganz fehlen; denn erst bei solchen Ausgüssen ist es möglich, die Gestaltung und die Art des typischen Verlaufes der pneumatischen Zelle genau zu studieren. Insofern bietet das Weichteilpräparat gegenüber dem „Trocken-Korrosionspräparat" den nämlichen Vorteil, den auf mikroskopischem Gebiet die Golgi'sche Nervenfärbung vor der Weigert'-Pal'schen besitzt. Nur besteht ein wesentlicher Unterschied darin, dass beim Ausgusspräparate einzelne Elemente mit Leichtigkeit entfernt und die andern künstlich isoliert werden können, wenn es sich bloss um Untersuchungen im obengenannten Sinne handelt. — Wo am Ausguss die Spongiosa erhalten bleiben soll, da taugen die Trocken-Korrosionspräparate natürlich nichts. Tadellos ist an den Trocken-Korrosionen die Gestalt des Aditus (Recessus epitympanicus), der radiär angeordneten Cellulae tympanicae und der Cellulae tubariae zu verfolgen. Auch der Hammer-Amboss-Schuppenraum, der bei den Weichteilpräparaten gewöhnlich unausgegossen bleibt, hat sich gefüllt. Die obere Kante der Tube ist stumpfer als am Weichteilpräparat. Der ganze Tubenausguss ist leicht S-förmig verbogen (Bezold) und etwas dick. Aber in seiner feinen Oberflächengestaltung nimmt er sich mit den zarten Falten und den in Reihen gestellten Grübchen der Tubenmandel auch bei Lupenbetrachtung viel zarter aus als der Weichteilausguss. Der Trommelfellabdruck findet sich beim Trocken-Korrosions-

präparat nicht vorgewölbt, wie dies häufig bei den durch Injektion gewonnenen Weichteilpräparaten zu sehen ist.

Das Labyrinth ist in der Regel weniger glatt als wir es bei den aus gut macerierten Knochen gewonnenen Ausgüssen zu sehen gewohnt sind. Die Schnecke zeichnet sich aus durch Längsstreifung in der äusseren Wand der vestibularen Skala; die breitere dieser zwei feinen, nur bei Lupenbetrachtung deutlich erscheinenden Spalten entspricht dem Ligamentum spirale; die andere schmälere Längslinie ist hervorgebracht durch die wandständige Ansatzstelle der Reissner'schen Membran. Auch unregelmässige Einkerbungen kommen stellenweise vor, bedingt durch das Sichanlegen der häutigen Labyrinthgebilde an die äussere Wand.

Weniger befriedigend als am Knochenausgusspräparat sind die Ausgüsse der Gefässe: Regelmässig füllt sich der Schneckenaquädukt, und bei Präparaten jüngerer Individuen die radiären Gefässe der vestibularen Schneckenwand, teilweise auch der accessorische Venenkanal (Canalis access. aquaeductus cochleae I, Canalis Cotunnii), weniger gut der Aquaeductus vestibuli. Zur Darstellung gelangt ferner das ganze S-förmige Stück der im Knochen verlaufenden Carotis interna mit ihrem peripheren Venengeflecht, die V. jugularis mit dem Sinus transversus, Sinus petrosus inferior etc.

Auch zwischen die Fasern einzelner Nerven wird das Metall gepresst, sodass an den Präparaten ausnahmslos der Trigeminus, sowie der Akustikus mit seinen Verzweigungen gefunden wird; nur der Ramus ampullaris posterior giesst sich unvollkommen aus, indem dessen periphere Hälfte fehlt. Ferner habe ich an einem Präparat auch einen zarten Ausguss erhalten, welcher dem ganzen Verlauf des Canalis facialis entspricht, welcher aber so regelmässig rund und so zart ist, dass wir es höchst wahrscheinlich hier bloss mit der Arteria stylomastoidea zu thun haben; vom Bulbus venae jugularis her kommend kreuzt mit ihm ein ähn-

Fig. 1.

Fig. 2.

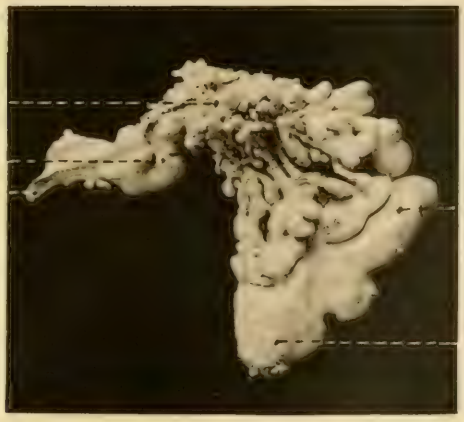

Fig. 3.

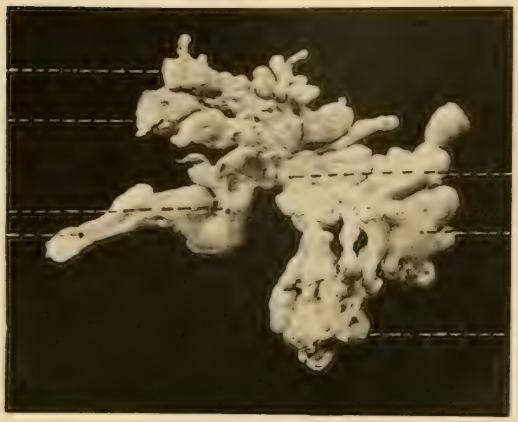

Lichtdruck-Anstalt v. H. Besson Basel Verlag v. J. F. Bergmann Wiesbaden

licher fadenförmiger Ausguss, welcher zum Proc. mastoides weiter zieht und welcher offenbar dem Ramus auricularis vagi oder einem mit ihm verlaufenden Gefässe entspricht.

Wenn wir noch einmal die Vorzüge und Mängel der Trocken-Korrosionspräparate gegen diejenigen der Weichteil- und Knochenkorrosionen abwägen, so kommen wir zu folgenden Schlüssen:

1. die Trocken-Korrosionspräparate sind, was die Darstellung des Mittelohres anbelangt, vollkommener als die Weichteil-Korrosionspräparate; ihre Herstellung ist leichter und sicherer. Zudem bietet unser Verfahren den grossen Vorteil, dass dabei ausser den Mittelohrräumen das ganze innere Ohr sowie auch die grossen Gefässe dargestellt werden können. —

2. Mit den Knochenkorrosionspräparaten verglichen liefern die Trockenkorrosionsausgüsse des Mittelohres deutlichere und klarere Bilder. Die Abgüsse des Trommelfells, der Labyrinthfenster, des knorpligen Gehörgangs, der ganzen Tube, welche natürlich den Knochenkorrosionspräparaten fehlen, finden wir bei den Trocken-Korrosionspräpraten tadellos gelungen. — Mangelhaft erscheinen die Trockenpräparate bloss in der Wiedergabe der feineren Nerven- und Gefässkanäle und der Spongiosa.

Erklärung der Tafel XXVI, XXVII.

Trocken-Korrosionspräparate.

Beide Präparate sind in natürlicher Grösse gezeichnet; sie betreffen Gehörorgane, bei welchen die laterale Partie des Felsenbeines reich an pneumatischen Zellen, die Felsenbeinspitze dagegen davon gänzlich frei ist.

Fig. 1 und 2. Rechtsseitiges Gehörorgan eines 13jährigen Knaben

(Fig. 1 von hinten innen, Fig. 2 von vorn aussen).

Meatus internus und externus, Aquädukte, sowie Gefässe und Nerven sind am Ausguss entfernt. Die pneumatischen Zellen der lateralen Felsenbeinhälfte geben in ihrer Gesamtmasse die äussere Form des Knochens getreu wieder. — Planum temporale kleinzellig, Gegend des Sulcus transversus grosszellig; die tiefen grossen Warzenzellen beim Herausnehmen aus der Leiche angesägt und daher am Ausguss nur teilweise zur Darstellung gelangt. Obere Wand des Meatus ext. vollständig pneumatisch. Die reichlich vorhandenen Cellulae tubariae und die ebenfalls stark entwickelten, teils vom Paukenhöhlenboden teils von der angrenzenden Partie der medianen Paukenhöhlenwand ausgehenden Cellulae tympanicae bilden, von der lateralen Fläche aus betrachtet, (Fig. 2) ein einziges lückenloses Konglomerat radiär gestellter Hohlräume. — Medialwärts drängen sich die Cellulae tympanicae unter dem Vestibulum und unter dem Schneckenaquädukt hin in einer Länge von 1 cm bis an den Bulbus jugularis und die benachbarten Strecken des (in Fig. 1 künstlich entfernten) Sinus tranversus und Sinus petrosus inferior, diesen venösen Hohlräumen mit breiter Fläche anliegend und von ihnen nur durch eine dünne Knochenschicht getrennt. Diese topographischen Verhältnisse sind höchst beachtenswert, namentlich im Hinblick auf die Ätiologie der Sinusthrombose. Gleichzeitig möchte ich hier auch darauf hinweisen, dass bei keinem einzigen meiner zahlreichen Korrosionspräparate Anastomosen bestehen zwischen dem Complex der Cellulae tympanicae und dem vom Antrum ausgehenden System der Cellulae mastoideae, eine Beobachtung, welche vollständig übereinstimmt mit derjenigen Bezold's (vergl. Bezold, Korrosionsanatomie. München 1883 pag. 44). —

Gleich wie das Tegmen tympani, so ist auch die laterale Wand des Aditus und des Antrum pneumatisch; daher kommt von den Gehörknöchelchen nur der Abdruck des Hammergriffs zur Anschauung.

Der obere Bogengang wird an seinem Scheitel überdacht von einer schlanken, in frontaler Richtung verlaufenden Zelle; im übrigen liegt das Labyrinth frei.

Die Cristen des Vestibulum sind am Ausgusspräparat, entsprechend den sich hier inserierenden Weichteilen des häutigen Labyrinthes, auffallend tief eingeschnitten, spaltförmig.

An der Schnecke erscheint in der Gegend zwischen der wandständigen Insertionsstelle der Reissner'schen Membran und dem Ligam. spirale eine feine Längsstreifung, welche offenbar darauf zurückzuführen ist, dass bei solchen Trockenpräparaten zuweilen die Reissner'sche Membran einsinkt und der äussern Wand sich in Längsfalten anlegt.

Fig. 3 und 4. Linksseitiges Gehörorgan vom Erwachsenen.

Basis des Präparates in Wachs-Paraffin eingeschmolzen. Grosse Gefässe, beide Gehörgänge, der Aquaeductus cochleae und Facialiskanal erhalten.

Ebenso kommt zur Darstellung (Fig. 4) der am Bulbus jugularis aufsteigende und den N. facialis kreuzende Ramus auricularis N. vagi. Die Oberfläche des Karotis-Ausgusses zeigt (Fig. 4) stellenweise ein unregelmässig blättriges Gefüge, welches wohl herrührt von einer entsprechenden Anordnung der häutigen Gefässwände des venösen Sinus, welcher hier die Karotis konzentrisch einhüllt. —

Stark ausgebildet sind die horizontalen, hochgelegenen Warzenzellen, von welchen eine kleinere vordere Partie gegen die Jochbogengegend, eine grössere hintere Hälfte gegen die Vereinigungsstelle von Os petrosum, Os parietale und Hinterhauptschuppe sich hinzieht (Fig. 4). Die hintere obere Wand des Meatus ext. osseus ist pneumatisch (Fig. 3). Auch das ganze Planum temporale der Pyramide ist von grossen flachen Zellen eingenommen. Nahe der Spitze des Warzenfortsatzes ist ein Teil derselben horizontal nach hinten und innen abgebogen (Fig. 3), sodass sie medial von der Incisura mastoidea zu liegen kommen („Tiefe oder mediale Warzenzellen") vergl. auch Fig. 1. Die Cellulae tympanicae sind wenig zahlreich, schwach entwickelt und flach. — Auch am Boden der knöchernen Tube findet sich bloss eine einzige Zelle (Fig. 3), deren Form zudem eher an einen seichten Recessus erinnert.

Die Cristen des Vestibulum sind nicht so scharf wie beim vorigen Präparat. Die Schneckenoberfläche ist glatt und zeigt keine anderen Rinnen oder Spalten als diejenigen, welche dem Ligam spirale und der Reissner'schen Membran entsprechen.

Erklärung der Tafel XXVIII.

Weichteil-Korrosionspräparate des (linksseitigen) Mittelohres vom Erwachsenen.

(Natürliche Grösse.)

Fig. 1. Mediale Fläche.

Cellulae tympanicae kräftig entwickelt, hauptsächlich nach vorwärts und innen sich ausbreitend. — Im hinteren Abschnitt der Paukenhöhle erscheint eine horizontal verlaufende Spalte, welche am Ausguss erzeugt worden ist durch die Stapesschenkel und durch eine zwischen denselben ausgespannte Membran. Über dieser Spalte befindet sich, namentlich nach hinten scharf abgegrenzt, der Aditus. Derselbe wird nach vorn von der eigentlichen Paukenhöhle geschieden durch die vom Tegmen tympani zur Tensorsehne herabtretende Schleimhautduplikatur, welche hier als eine von oben vorn nach hinten unten gegen das ovale Fenster zu verlaufende Spalte zur Darstellung gelangt. Der Warzenfortsatz zeigt nur im untersten Teil grössere Terminalzellen. Eine horizontale vordere Zelle berührt beinahe den Boden der Paukenhöhle.

Fig. 2 und 3. Laterale Ansicht von zwei anderen Präparaten.

Die knorplige Tube fehlt. Abdruck des Ambosses ganz freiliegend infolge ungenügender Metallführung des Hammer-Amboss-Schuppenraumes.

Bei Fig. 2 ist das Tegmen pneumatisch; die untere und hintere Partie des Warzenfortsatzes wird eingenommen von einer abnorm grossen Zelle.

Bei Präparat 3 liegen die vom Centrum ausgehenden Zellen so ziemlich in ein und derselben (sagittal gestellten) Ebene. Sie sind radiär angeordnet und zwar in 3 Hauptgruppen, entsprechend den 3 Richtungen: vorwärts, rückwärts und abwärts. Auch hier finden sich die grössten Hohlräume wieder am hinteren Umfange des Processus mastoides. Von den beiden längsten Zellen in der Gegend der Crista temporalis fehlt das Endstück, da die betreffende Knochenpartie der Leiche nur unvollständig entnommen worden war.

XIII.

ZUR
ENTWICKELUNG DER VOGELLEBER

VON

FERDINAND FROBEEN,
STUD. MED.

Aus dem vergleichend-anatomischen Institut zu Dorpat.

Mit 4 Figuren auf Tafel XXIX.

Durch die Arbeiten von Baer, Remak und Kölliker wurde festgestellt, dass die Leber bei den Vögeln durch Ausstülpung vom Darme aus gebildet wird und zwar als paarige Anlage in Form zweier etwas ungleich grosser Divertikel, den primitiven Lebergängen von Remak. Von diesen liegt nach Kölliker (7: p. 882 und 8: p. 372), Götte (4: p. 45) und O. Hertwig (6: p. 276) der eine längere vorn und links parallel dem Vorderdarme und der andere, kürzere und breitere mehr nach hinten und rechts. Es wuchern dabei diese ersten Anlagen der Leber in die breite Zellenmasse des ventralen Magengekröses, den Leberwulst hinein (Hertwig l. c.). — Aus den primitiven Leberanlagen bilden sich nach Art der tubulösen Drüsen Seitensprossen, die bei den Vögeln solid sein sollen, und die mit einander Verbindungen eingehen. Letzteres ist eine Eigenthümlichkeit der Leberbildung, wodurch sie von allen anderen Drüsen abweicht. Aus diesen Seitenästen bilden sich weitere Sprossen, die wiederum Verbindungen mit anderen Seitensprossen eingehen, so dass ein Netzwerk von soliden Leberssträngen entsteht.

Nach Remak (9: p. 115) hat diese Sprossenbildung eine Zeitgrenze, indem sich am Ende der ersten Brütwoche nur netzförmig verbundene solide Cylinder vorfinden. Nach Götte (l. c.) finden sich am sechsten Tage nur wenig freie Enden von Leberbalken, und nach Kölliker (l. c.) sind sie am Ende des fünften oder am sechsten Tage verschwunden. Ich kann letztere Angaben bestätigen.

*

Indem die Leberanlagen einander entgegenwuchern, umgreifen sie die ventral von ihnen gelegene Vena omphalomesenterica. Gleichzeitig mit der Ausbildung des Leberbalkennetzes beginnt die Vene Sprossen in die Lücken oder Maschen dieses Netzes zu treiben, aus welchen die späteren Gefässe entstehen.

Schon am fünften Tage (Hühnchen) hat die Leber das Aussehen eines kompakten Organs gewonnen. Es besteht dasselbe aus einem Netzwerk von Leberbalken, aus Blutgefässen, die mit einem Endothel ausgekleidet sind und aus einem das ganze Organ umgebenden peritonealen Überzug.

Die Bildung weiterer Balken geht nach Remak (l. c.) dadurch vor sich, dass die Leberbalken durch Längsspaltung sich teilen. Götte (l. c.) schliesst sich dieser Auffassung an, indem er so am leichtesten zu erklären glaubt, wie die einzelnen Leberbalken in ihrem weiteren Wachstum so sehr an Dicke abnehmen.

Eine schwebende Frage ist nun die, ob die Leberbalken hohl oder solid sind.

Für die Fische, Amphibien und Reptilien gilt es als ausgemacht, dass die Leberbalken Schläuche bilden, für die Leber menschlicher Embryonen fanden Toldt und Zuckerkandl (12: p. 280), dass ein Lumen in den einzelnen Strängen nachweisbar ist. Sollten die Leberbalken der Vögel von dieser Struktur abweichen?

Kölliker (7: p. 891) konnte in den Leberbalken der Vögel, aber auch der Kaninchen keine Lumina nachweisen, obgleich er danach gesucht hatte und ihm die Befunde von Toldt und Zukerkandl bekannt waren, er blieb deshalb bei seiner früheren Ansicht stehen, dass nur ein Teil der Leberbalken Lumina, nämlich Lumina der Gallencapillaren, zeige.

Balfour drückt sich über diese Frage so aus, dass seine Meinung weder für, noch gegen eine dieser Ansichten zu ver-

Fig.1.

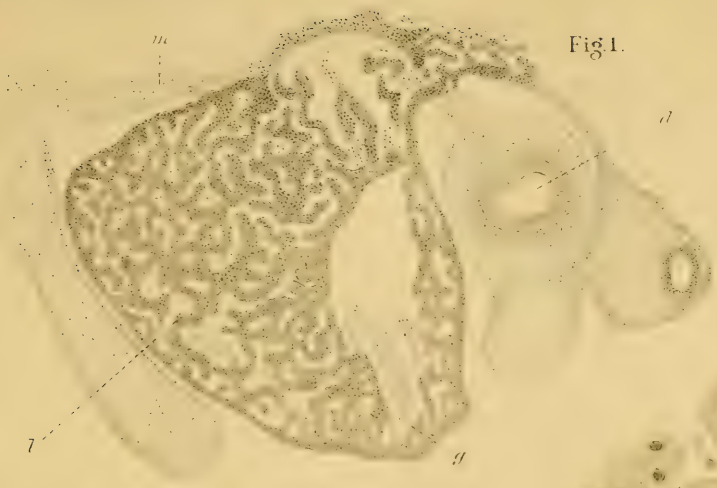

Fig.2.

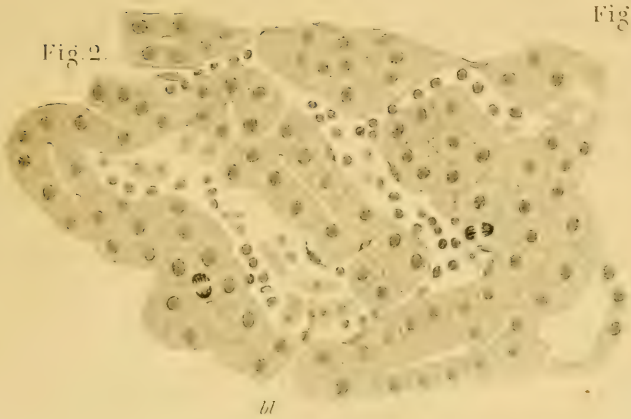

Fig.3.

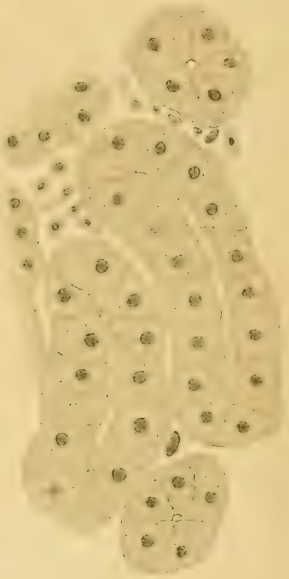

Fig.4.

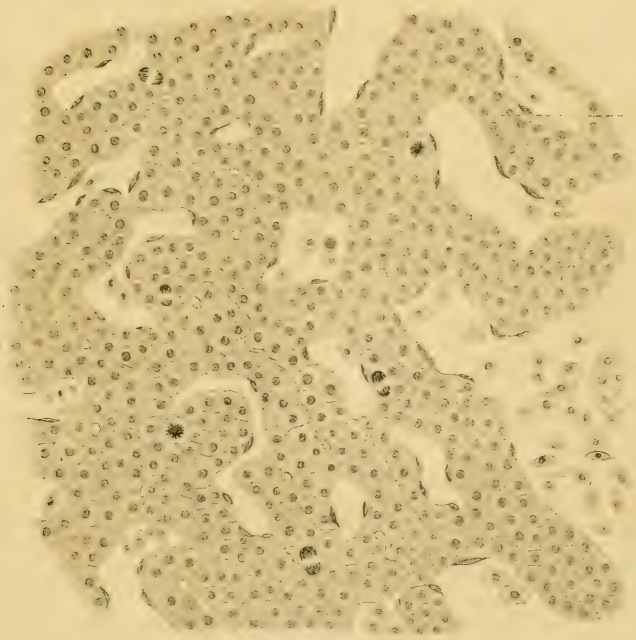

C. Krapf, München lith. Sacksand gez. Verlag v. J.F. Bergmann, Wiesbaden.

werten ist. Er sagt (1: pag. 692, Übersetzung von Vetter): „Es „ist noch ziemlich zweifelhaft, ob die Lebercylinder in der Regel „hohl oder solid sind. Bei den Elasmobranchiern besitzen sie „zuerst ein weites Lumen, das sich zwar allmählich verengert, „aber nie ganz verschwindet. Dasselbe scheint für die Amphibien „und manche Säugetiere zu gelten. Bei den Vögeln ist das „Lumen gleich von vornherein, nur viel schwerer zu „sehen und die Cylinder sollen nach Remak solid sein „womit Kölliker übereinstimmt. Auch beim Kaninchen „fand Kölliker solide Cylinder."

Hertwig nimmt jedenfalls für alle Wirbeltiere ein Vorhandensein von Lumina an, denn er sagt (6: p. 278): „In den „Fällen, in denen anfangs die Lebercylinder solid erscheinen, „beginnen sie sich auszuhöhlen und ihre Zellen sich zu einem „kubischen oder cylindrischen Epithel um das Lumen herum „anzuordnen."

Nach van der Stricht (10) besteht die Leber bei einem sechstägigen Hühnerembryo aus verästelten, anastomosierenden Schläuchen.

In seiner Arbeit über die Blutbildung in der Leber, die mir vorlag, während ich die erstere Arbeit nicht erlangen konnte, beschreibt von der Stricht (11: p. 37) das Leberparenchym der Vögel als anastomosierende Balken oder Röhren. Auf Querschnitten sieht er die Zellen um das Lumen strahlenförmig angeordnet und den Kern an die Peripherie zu den Blutgefässen hin verlagert.

Für meine Untersuchungen standen mir mehrere Stadien vom Hühnchen und einzelne Stadien von Astur palumbarius, Corvus cornix und Tetrao tetrix zur Verfügung. Die Eier der letzteren Vögel waren frisch aus dem Nest geholt und mir gebracht worden. Die kleineren Embryonen wurden in toto fixiert, von den grösseren wurden nur Stückchen der Leber konserviert. Zur Fixierung dienten die von Bizzozero (2) empfohlene kon-

zentrierte Sublimatlösung und die Flemming'sche Chromosmiumessig- und Chromessigsäure. Zur Färbung benutzte ich Hämatoxylin-Pikrinsäure (Bizzozero), Hämatoxylin-Eosin und Indigocarmin-Carmin (nach Noris und Shakespeare). Die in Paraffin eingebetteten Objekte wurden in Serien von 6,6 μ zerlegt.

Bei einem Hühnchen von 4 Tagen (85 Stunden künstlicher Bebrütung) setzt sich die Leber zusammen aus einer geringen Zahl dicker Balken, die aus 8—12 Zellreihen bestehen. Ein Lumen ist in den Säulen nicht wahrzunehmen.

Bei einem Hühnchen, welches genau 4 Tage (96 Stunden) alt, von einer Henne bebrütet und infolge dessen etwas weiter entwickelt war, ist die Leber schon viel mehr ausgebildet. Taf. XXIX Fig. 1 zeigt einen Querschnitt durch die ganze Leber bei schwächererer Vergrösserung. Die Lebercylinder sind fast alle netzförmig mit einander verbunden, nur einzelne ragen noch frei in die Blutgefässe hinein; sie sind länger und dünner geworden. Die wichtigste Veränderung aber besteht darin, dass fast alle Cylinder ein deutliches, scharfbegrenztes Lumen bekommen haben, wie man schon bei der Untersuchung mit mässig starker Vergrösserung sicher feststellen kann. Auf Längsschnitten erscheint das Lumen als ein heller, oft im Zickzack verlaufender Strich, auf Querschnitten als rundes Loch. Die Querschnittsbilder zeigen, dass die Leberschläuche von einer einzigen Zellschicht gebildet werden; um ein Lumen liegen etwa 4—8 Zellen in der bei schlauchförmigen Drüsen bekannten Anordnung. Schon in diesem Stadium liegen die Kerne meist peripher.

Viel komplizierter und oft schwer verständlich ist aber die Architektur der Knotenpunkte des Lebernetzes. Da hier die Leberschläuche aus allen Richtungen des Raumes zusammentreffen und deshalb in den verschiedensten Richtungen geschnitten wurden, so ist es oft unmöglich, die Hohlcylinder

wiederzufinden. Dazu kommt noch, dass gerade an diesen Knotenpunkten die Weiterbildung von jungen Lebercylindern vor sich zu gehen scheint; denn hier sieht man zuweilen eine starke Anhäufung von Leberzellen, die sich noch nicht zu Hohlcylindern gruppiert haben.

Über die Art und Weise, wie sich aus den dickwandigen soliden Lebercylindern des dritten und vierten Tages die dünnwandigen Schläuche bilden, giebt uns vielleicht die Thatsache einigen Aufschluss, dass dieselben in der Mitte ihres Verlaufes gewöhnlich dünner sind als an ihren Knotenpunkten. Es scheint darnach, dass bei stärkerem Wachstum der Leber die Cylinder gewissermassen ausgezogen werden, wobei eine Verschiebung der Leberzellen gegen einander stattfindet. Es mögen sich hier also mechanische Vorgänge von ähnlicher Art abspielen, wie sie nach Toldt und Zuckerkandl (12: p. 287) bei der Umwandlung des tubulösen Typus in den acinösen der Leber des Kindes vorkommt. Die Bildung des Lumens bleibt dabei freilich um so rätselhafter, als von einer Sekretion in diesem Stadium nicht die Rede sein kann.

An den folgenden (5. und 6.) Tagen schreitet die Ausbildung der Schläuche schnell weiter fort und die Zellen verschieben sich immer mehr, so dass sie in einfacher Schicht die Wand der Schläuche herstellen. Dass dabei auch die Bildung neuer Schläuche vor sich geht, muss man schon aus der Thatsache schliessen, dass das Volumen der Leber schnell zunimmt, während die Bluträume (Kapillaren) nicht weiter, sondern im Gegenteil enger werden. Mitosen sind in der ganzen Zeit dieser Ausbildung (4.—8. Tag) sehr häufig. Von nun an behält die Leber des Hühnchens den tubulösen Bau, den wir von der Leber der erwachsenen Vögel hauptsächlich durch Eberth (3: pag. 427 und Fig. 7) kennen gelernt haben.

Dass die Leber der Vögel einen tubulösen Bau besitzt, vermutete schon Hering und sprach sich in seiner Abhandlung

„Über den Bau der Wirbeltierleber" darüber folgendermassen aus (5: p. 112): „Spricht man von der Wirbeltierleber im Allgemeinen, „so muss man dieselbe allerdings, wie ich an Reptilien schon gezeigt habe, an Fischen und Vögeln noch zu zeigen gedenke, „als eine netzförmig angeordnete Drüse bezeichnen; die Säuge- „tierleber im besonderen aber weicht derart ab, dass von einem „eigentlich tubulösen Bau nichts zu sehen ist."

Bei einem Krähenembryo (Corvus cornix, 16 mm) zeigen die quergeschnittenen Lebercylinder fast überall ein Lumen; um dasselbe liegen 3—6 Zellen in radiärer Anordnung, so dass der Kern etwas peripher liegt. Auch in den schräg und quergegetroffenen Cylindern ist meist der intercelluläre Gang deutlich; nur da, wo mehrere Leberschläuche zusammentreffen und der Schnitt nicht genau die Längsachse traf, ist der Drüsengang oft nicht zu sehen. — Die Lebercylinder eines etwas älteren Krähenembryo (20 mm.) haben überall ein deutliches Lumen.

Von Astur palumbarius standen mir zwei Stadien (32 und 44 mm) zur Verfügung, von Tetrao erhielt ich nur einen älteren Embryo von 43 mm. Der vorgerückten Entwickelung entsprechend war die Leber schon sehr voluminös und der tubulöse Bau überall durchgeführt. Die Leberschläuche liegen dicht gedrängt zusammen, die Kapillaren sind enger geworden und das ganze Organ entspricht im Bau der Leber erwachsener Vögel.

Ergebnisse.

1) Die primitiven Lebercylinder des Hühnchens sind nur vorübergehend in der ersten Periode der Ausbildung (3. und 4. Tag) solid.

2) Schon am vierten Tage beginnt die Umwandlung der soliden Cylinder in Schläuche, die ein deutliches Lumen besitzen.

3) Diese Umwandlung geschieht wahrscheinlich durch Dehnung der primitiven Lebercylinder und Verschiebung der Leberzellen.

Erklärung der Figuren.

Fig. 1. Hühnchen, 96 Stunden. Fixiert in Sublimat. Hämatoxylin-Eosin. 6,6 μ Schnittdicke. *m* Mesenterium; *l* Leber; *g* Gefäss mit Blutkörperchen (Vena omphalo-mesenterica); *d* Darm. Leitz, Objekt. 1, Okul. 1.

Fig. 2. Astur palumbarius, 32 mm. Fixiert in Sublimat. Indigocarmin-Carmin. 6,6 μ Schnittdicke. *bl* Blutkörperchen, (fertige und embryonale). Leitz, Obj. 7, Okul. 3.

Fig. 3. Tetrao tetrix, 4,3 cm. Fixiert in Flemming, Hämatoxylin-Eosin. 6,6 μ Schnittdicke. Längs- und quergeschnittene Leberschläuche. Leitz, Obj. 7, Okul. 3.

Fig. 4. Hühnchen, 96 Stunden. Fixiert in Sublimat. Hämatoxylin-Eosin. 6,6 μ Schnittdicke. *sch* Leberschlauch; *bl* Blutkörperchen; *k* Knotenpunkt. Leitz, Obj. 7, Okul. 1.

Anmkg. Alle Figuren wurden vermittelst des Nachet'schen Zeichenapparates gezeichnet.

Litteraturverzeichnis.

1. Balfour, Francis M., Handbuch der vergleichenden Embryologie. Übersetzt von B. Vetter, Bd. II, Jena, 1881, p. 691—693.
2. Bizzozero, G., Neue Untersuchungen über den Bau des Knochenmarks bei Vögeln. Archiv für mikroskop. Anat. Bd. 35, Bonn, 1890, p. 424—469.
3. Eberth, C. J., Untersuchungen über die Leber der Wirbeltiere. Archiv für mikroskop. Anat. 3. Bd., Bonn, 1867, p. 423—441.
4. Götte, A., Beiträge zur Entwickelungsgeschichte des Darmkanals im Hühnchen. Tübingen, 1867, p. 45 ff.
5. Hering, E., Über den Bau der Wirbeltierleber. Archiv für mikroskop. Anat. 3. Bd., Bonn, 1867, p. 88—115.
6. Hertwig, O., Lehrbuch der Entwickelungsgeschichte des Menschen und der Wirbeltiere. III Aufl. Jena, 1890, p. 276 ff.
7. Kölliker, A., Entwickelungsgeschichte des Menschen und der höheren Tiere. Leipzig, 1879, p. 882 ff. 2. Aufl.
8. Kölliker, A., Grundriss der Entwickelungsgeschichte des Menschen und der höheren Tiere. Leipzig 1884. II. Aufl.
9. Remak, R., Untersuchungen über die Entwickelung der Wirbeltiere. Berlin, 1855, p. 51 ff.
10. van der Stricht, O., Recherches sur la structure du foie embryonnaire. Annal. de Gand. 1888, p. 230—234. Citiert nach R. Virchow und Aug. Hirsch: Jahresberichte der Leistungen und Fortschritte in der Anat. und Physiol. Berlin, 1888.
11. van der Stricht, O., Le développement du sang dans le foie embryonnaire. Archiv. de biol. 1891, Bd. XI, p. 19—114, Taf. I u. II.
12. Toldt, C. und Zuckerkandl, E., Über die Form- und Texturveränderung der menschlichen Leber während des Wachstums. Sitzungsberichte der Wiener Akad. Bd. LXXII, Abt. III. Wien 1876.

MBL/WHOI LIBRARY
WH 1AXP W